

ONLINE ISSN 1882-7233

PRINT ISSN 0387-1193

日臨細胞誌  
J.Jpn.Soc.Clin.Cytol.

第63巻 補冊1号 2024年5月

# 日本臨床細胞学会雑誌

第65回日本臨床細胞学会総会(春期大会)

多様性が育む細胞診の未来

THE JOURNAL  
OF THE JAPANESE  
SOCIETY OF CLINICAL  
CYTOLOGY

会長 **森井 英一** (大阪大学大学院医学系研究科病態病理学・病理診断科 教授)

会期 [現地開催]  
2024年 **6月7日(金)~9日(日)**

[オンデマンド開催]

(第1期)

2024年 **6月20日(木)~6月26日(水)**

(第2期)

2024年 **7月1日(月)~7月24日(水)**

会場 **大阪国際会議場**



公益社団法人  
**日本臨床細胞学会**  
<http://www.jscc.or.jp/>

**Vol.63 Suppl.**

**May 2024**

**1**





# 第 65 回日本臨床細胞学会総会（春期大会）

## 多様性が育む細胞診の未来

会 期 [現地開催] 2024 年 6 月 7 日（金）～ 9 日（日）  
[オンデマンド 配信]  
（第 1 期） 2024 年 6 月 20 日（木）～ 6 月 26 日（水）  
（第 2 期） 2024 年 7 月 1 日（月）～ 7 月 24 日（水）

会 場 大阪国際会議場  
〒 530-0005 大阪市北区中之島 5-3-51

会 長 **森井 英一**

（大阪大学大学院医学系研究科病態病理学・病理診断科 教授）

副会長

**井上 健**

（大阪市立総合医療センター病理部・病理診断科 部長）

**若狭 朋子**

（近畿大学奈良病院病理診断科 教授）

顧 問

**植田 政嗣**

（畿央大学大学院健康科学研究科 教授）

プログラム委員長

**河原 邦光**

（神戸大学大学院医学研究科地域連携病理学 特命教授）





# 第65回日本臨床細胞学会総会(春期大会)

## 会長挨拶

### 多様性が育む細胞診の未来



この度、第65回日本臨床細胞学会総会(春期大会)を、2024(令和6)年6月7日(金)、8日(土)、9日(日)の3日間にわたり大阪中之島の大阪国際会議場(グランキューブ大阪)で開催させていただきます。

本学会は昭和37年(1962年)に臨床細胞学・細胞診断学の学術研究とその実地臨床への応用を推進する専門学会として設立され、細胞診専門医、細胞検査士の教育と資格認定を運営し、実務面においても癌診療に重要な役割を果たしております。日本の細胞診は他国と比べても非常に高い水準にあり、組織診断と比較して侵襲性の少ない癌診断法として確立されています。近年ではがんゲノム医療への貢献も期待されており、遠隔診断や人工知能による新たな細胞診断法の開発も試みられています。本学会は医師、臨床検査技師といった多様な職種で構成されており、また病理診断科、産婦人科、内科、外科など多彩な診療領域の医師が参加しています。今回の大会では「多様性が育む細胞診の未来」をテーマに、多くの特別講演、教育講演、要望講演、シンポジウム、ワークショップ、スライドカンファレンス等が企画されています。さらに、細胞をみる上での基礎的な内容や日々の業務におけるライフハック的な内容を1会場で通して聞くことのできるスキルアップ企画も行います。

特別講演や教育講演、要望講演、シンポジウム、ワークショップなどはオンデマンド配信を後日行い、会期中に聞き漏らした内容、あるいは同じ時間帯に聞きたい内容が重なったとしても再度聞くこともできるようにしております。

大阪は美味しいものも多く、総会が開催される中之島には美術館もある美しい地域です。全国から多数の会員の皆様のご参加を心からお待ちしています。

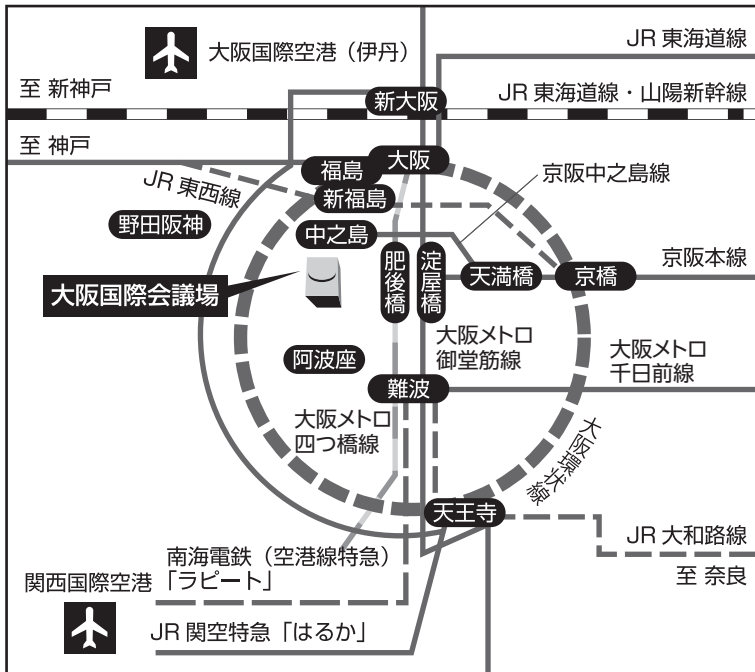
第65回日本臨床細胞学会総会(春期大会)

大会長 森井 英一

(大阪大学大学院医学系研究科  
病態病理学・病理診断科 教授)

# 大阪国際会議場へのアクセス

大阪国際会議場(グランキューブ大阪) 〒530-0005 大阪市北区中之島5丁目3番51号  
 TEL: 06-4803-5555(代表) FAX: 06-4803-5620



## ■ 関西国際空港から JR 大阪駅・

### 淀屋橋駅まで

- ・ JR 関空特急 (はるか) で JR 「天王寺駅」にて大阪メトロ御堂筋線に乗り換え、「淀屋橋」駅まで約 51 分
- ・ 空港リムジンバスで JR 「大阪駅」まで約 60 分

## ■ 大阪国際空港 (伊丹) から JR 大阪駅・

### 淀屋橋駅まで

- ・ 空港リムジンバスで JR 「大阪駅」まで約 30 分
- ・ 大阪モノレールで「千里中央駅」まで約 12 分, 大阪メトロ御堂筋線に乗り換え、「淀屋橋駅」まで約 25 分

## ■ 新幹線 (新大阪駅) から淀屋橋駅まで

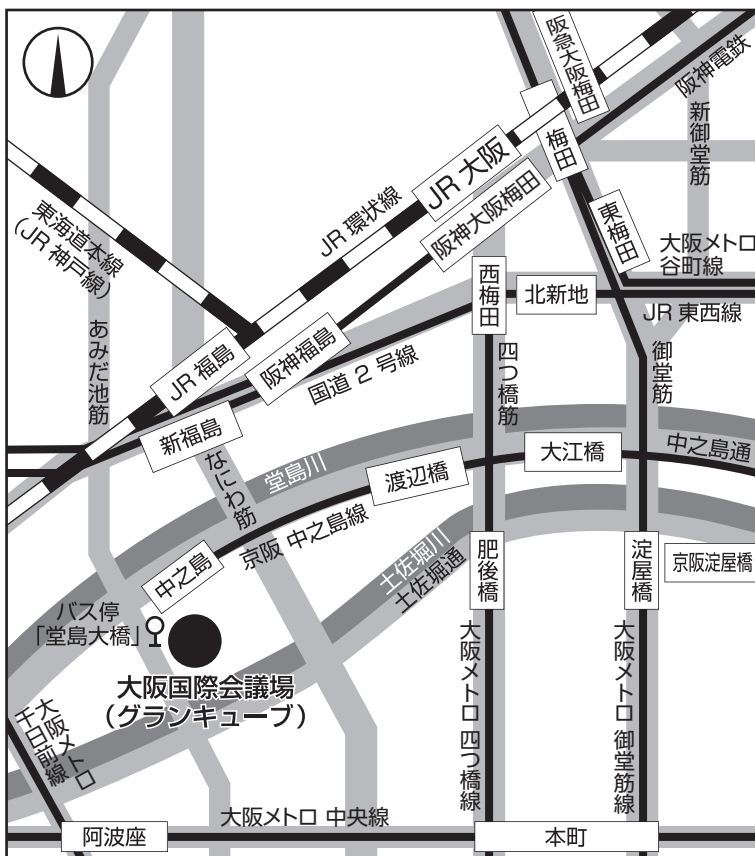
- ・ 大阪メトロ御堂筋線「新大阪駅」より「淀屋橋駅」まで約 10 分

## ■ 淀屋橋駅から大阪国際会議場まで

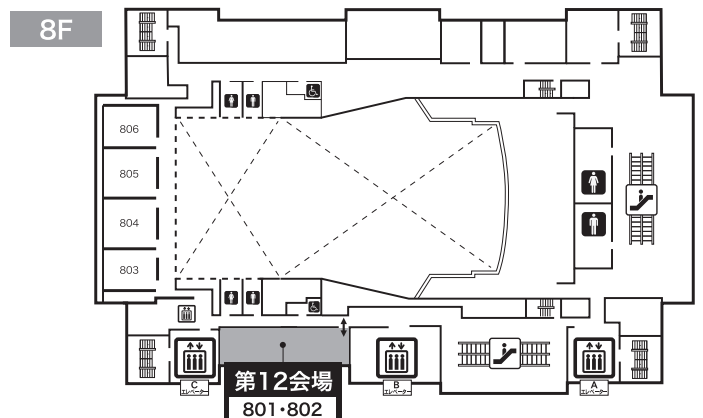
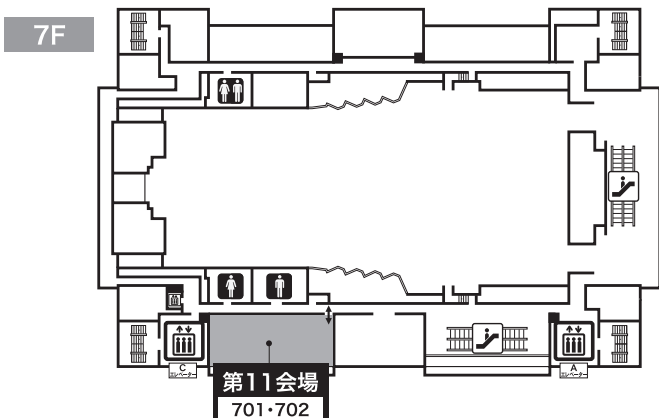
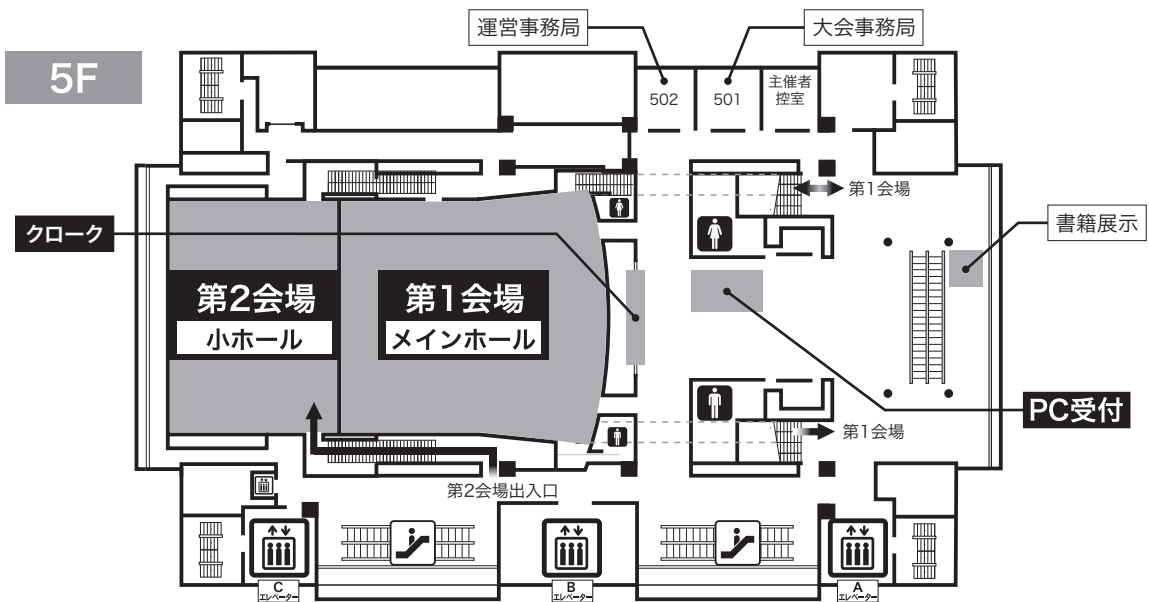
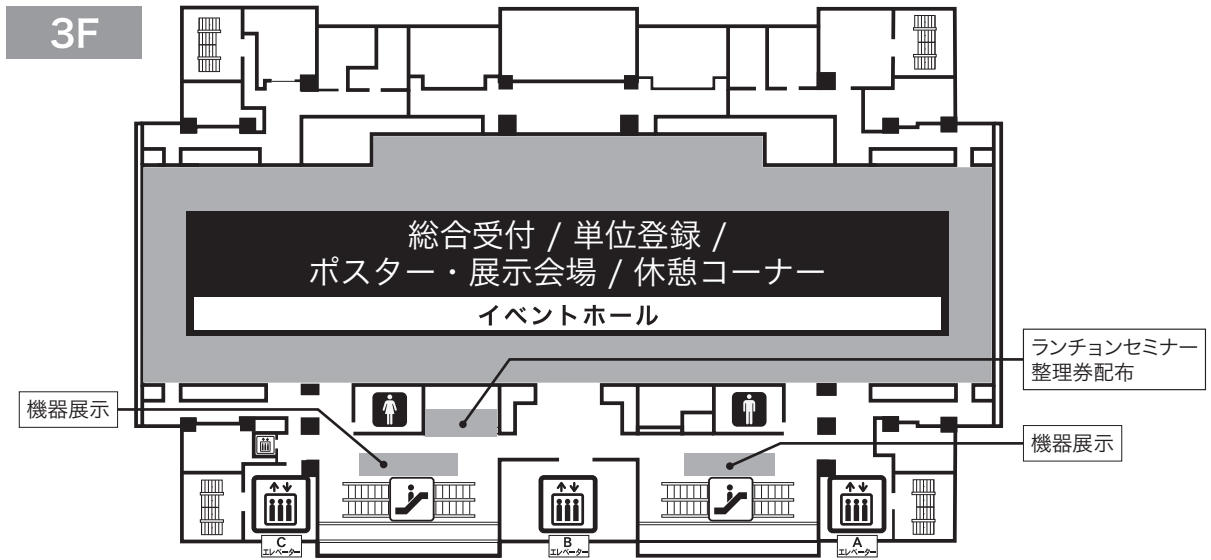
- ・ 「淀屋橋駅」より京阪中之島線「大江橋駅」まで徒歩約 8 分, 京阪中之島線「大江橋駅」より「中之島駅」まで約 4 分, 「中之島駅」から徒歩約 1 分

## ■ 大阪国際会議場 周辺アクセス

- ・ JR 「大阪」駅西側 (桜橋口すぐ高架下南寄り) より, リーガロイヤルホテル行き無料シャトルバスで約 15 分
- ・ JR 「大阪駅」駅前バスターミナルから, 大阪シティバス【53 系統 船津橋行】または【55 系統 鶴町四丁目行】で約 15 分, 「堂島大橋」バス停下車すぐ
- ・ JR 環状線「福島駅」から徒歩約 10 分
- ・ JR 東西線「新福島駅」【2 番出口】から徒歩約 10 分
- ・ 阪神電鉄「福島駅」【3 番出口】から徒歩約 10 分

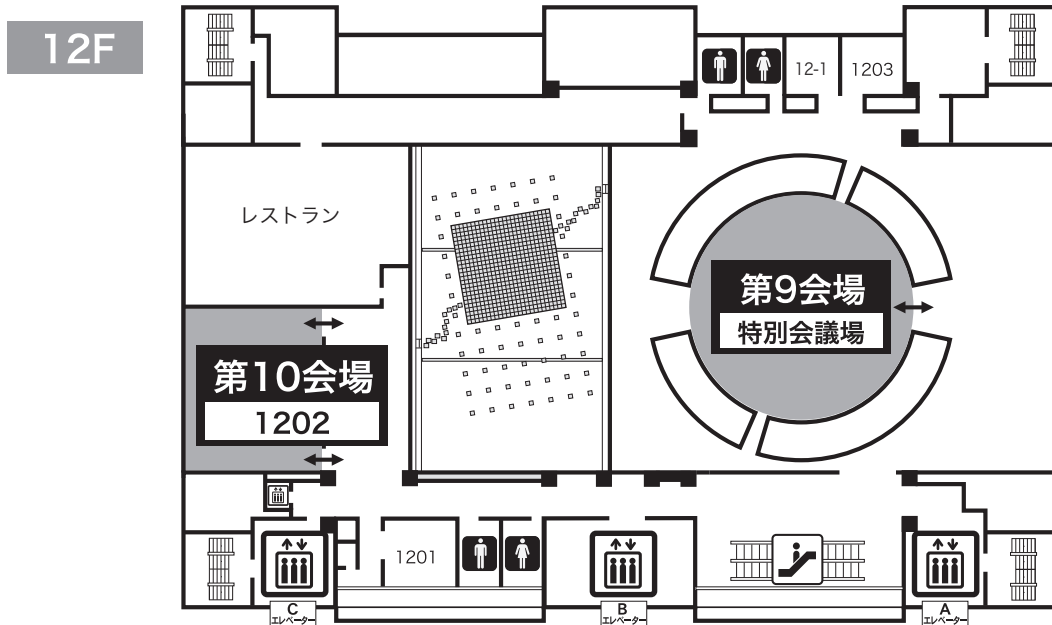
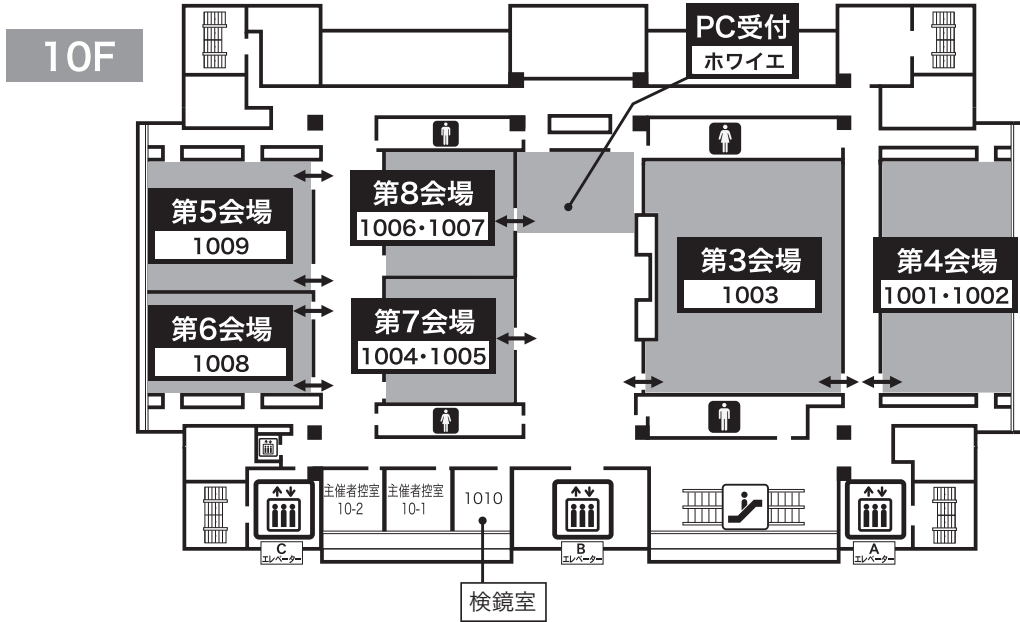


# 大阪国際会議場 会場案内図





# 大阪国際会議場 会場案内図



## 役員会・各種委員会等

### 6月7日(金) 大阪国際会議場

14:00 ~ 15:30	日本臨床細胞学会 細胞診専門医会総務会	10F 1004-5 (第7会場)
13:30 ~ 14:30	細胞検査士会 役員会	10F 1008 (第6会場)
14:30 ~ 15:30	細胞検査士会 都道府県代表者会議	10F 1008 (第6会場)
16:00 ~ 18:00	日本臨床細胞学会 理事会 (ハイブリッド)	10F 1009 (第5会場)

### 6月8日(土) 大阪国際会議場

16:10 ~ 17:40	日本臨床細胞学会総会	5F メインホール (第1会場)
---------------	------------	------------------

### 6月9日(日) 大阪国際会議場

13:30 ~ 14:30	細胞検査士会総会	10F 1003 (第3会場)
15:00 ~ 17:00	日本臨床細胞学会 細胞診専門医会総会	5F メインホール (第1会場)

## 役員会・各種委員会等日程表

### 6月7日(金) 大阪国際会議場

	13:00	13:30	14:00	14:30	15:00	15:30	16:00	16:30	17:00	17:30	18:00
10F 1009 第5会場							16:00 ~ 18:00 日本臨床細胞学会 理事会 (ハイブリッド)				
10F 1008 第6会場			13:30 ~ 14:30 細胞検査士会 役員会		14:30 ~ 15:30 細胞検査士会 都道府県代表者会議						
10F 1004-5 第7会場			14:00 ~ 15:30 日本臨床細胞学会 細胞診専門医会総務会								

### 6月8日(土) 大阪国際会議場

	13:00	13:30	14:00	14:30	15:00	15:30	16:00	16:30	17:00	17:30	18:00
5F メインホール 第1会場								16:10 ~ 17:40 日本臨床細胞学会総会			

### 6月9日(日) 大阪国際会議場

	13:00	13:30	14:00	14:30	15:00	15:30	16:00	16:30	17:00	17:30	18:00
5F メインホール 第1会場					15:00 ~ 17:00 日本臨床細胞学会 細胞診専門医会総会						
10F 1003 第3会場			13:30 ~ 14:30 細胞検査士会総会								

(2024年4月23日現在)

※最終会議日程は春期大会ホームページをご確認ください

# 第65回日本臨床細胞学会総会（春期大会）日程表【2024年6月8日（土）：学会1日目】

8:30		9:00		10:00		11:00		12:00	
第1会場 5F メインホール	開 会 式	9:00~10:30 ワークショップ1 腺癌・扁平上皮癌と鑑別を要する肺の神経内分泌腫瘍 松岡 亮太、古橋 陽輔、多田 有輝子、高桑 恵美 座長：柿沼 廣邦、松原 大祐				10:50~11:50 特別講演 Advances in Molecular Cytopathology Shinchita Roy Chowdhuri 座長：長村 義之			
		9:00~9:30 スキルアップ企画1 ギムザ染色の有用性 (液状検体) 小椋 聖子 座長：西 國廣		9:30~10:00 スキルアップ企画2 ギムザ染色の有用性 (穿刺&捺印) 是松 元子 座長：桜井 孝規		10:10~10:40 スキルアップ企画3 消化器 (EUS-FNA) 大久保 文彦 座長：羽場 礼次		10:40~11:10 スキルアップ企画4 呼吸器（細胞判定に 必要な解剖学的知識） 岡 輝明 座長：河原 邦光	
第3会場 10F 1003 会議室	9:00~9:30 教育講演1 IAC Yokohama System： 日常運用における現状と課題 西村 理恵子 座長：森谷 卓也		9:50~11:40 シンポジウム1 針生検時代の乳腺細胞診に求められるもの —施設特性に応じた理想の運用と注意点は何か？— 山口 裕美、津田 均、竹村 悟子、林 透、小穴 良保、大森 昌子 座長：糸山 雅子、大井 恭代						
第4会場 10F 1001-2 会議室	9:00~9:30 教育講演2 子宮内膜LBC細胞診 のアドバンテージ 則松 良明 座長：前田 宜延		9:50~11:50 シンポジウム2 記述式報告様式のさらなる普及に向けて 矢野 恵子、野田 みゆき、城戸 貴之、佐賀 良子、稲垣 伸介 座長：矢納 研二、矢野 恵子						
第5会場 10F 1009 会議室	9:00~9:30 教育講演3 甲状腺癌取扱い規約 と細胞診 近藤 哲夫 座長：菅間 博		9:50~11:40 シンポジウム3 希少がん診断における病理・細胞診 佐々木 毅、種井 善一、元井 亨、福島 裕子 座長：井上 健、佐々木 毅						
第6会場 10F 1008 会議室	9:00~9:30 要望講演1 DLBCLの病態とリンパ腫 WHO分類第5版について 三好 寛明 座長：加留部 謙之輔		9:30~10:00 教育講演8 リウマチ関連 リンパ増殖性疾患 星田 義彦 座長：寺本 典弘		10:20~11:50 ワークショップ2 形態学の学びのあり方を考える 森 康浩、森藤 哲史、平田 勝啓、岩田 英紘、豊田 進司、 木村 文一 座長：布引 治、木村 文一				
第7会場 10F 1004-5 会議室	9:00~9:30 教育講演4 臨床と連携した迅速 体腔洗浄細胞診 中山 宏文 座長：畑中 一仁		9:30~10:00 教育講演9 バイオマーカー探索として の体腔液細胞診の現状 武田 麻衣子 座長：丸川 活司		10:10~10:40 要望講演2 子宮内腔におけるがん関連 遺伝子変異の意義を考える 吉原 弘祐 座長：榎本 隆之		11:20~11:50 班研究報告 EUS-FNA時の液状細胞診検体 を用いたがん遺伝子パネル検査 への検体処理法開発と標準化 井上 博文 座長：前田 一郎		
第8会場 10F 1006-7 会議室	9:00~9:30 教育講演5 泌尿器領域の分子標的薬時 代における組織診と細胞診 河嶋 厚成 座長：宮居 弘輔		9:50~11:20 シンポジウム4 誤診しやすい尿細胞診 西野 勝、藤田 奈央、林 洋子、渋谷 信介 座長：三浦 弘守、中田 聡子						
第9会場 12F 特別会議場	9:00~9:30 教育講演6 子宮頸部HSIL治療後の再 発、並びに癌腫について 田中 良道 座長：森 泰輔		9:50~11:20 シンポジウム5 子宮頸部腺癌の最前線 刑部 光正、蓑島 敦志、柳井 広之、吉野 潔 座長：及川 洋恵、大石 善文						
第10会場 12F 1202 会議室	9:00~9:30 教育講演7 EUS-FNAの細胞診断、異 型の弱い通常型膵癌、十二 指腸癌とピットフォール 大久保 文彦 座長：廣岡 保明		9:50~11:20 シンポジウム6 膵癌における腹腔洗浄細胞診の標準化 田中 晴祥、田近 洋介、谷川 雅彦、刀稱 龜代志 座長：河原 明彦、平林 健一						
第11会場 7F 701-2 会議室	一般演題・口演				一般演題・口演				
	9:00~9:40 O-1-1~4 呼吸器1 座長：吉澤 明彦		9:40~10:10 O-1-5~7 呼吸器2 座長：松林 純		10:20~11:10 O-1-8~12 呼吸器3 座長：湊 宏		11:20~11:50 O-1-13~15 乳腺 座長：小塚 祐司		
第12会場 8F 801-2 会議室	一般演題・口演				一般演題・口演				
	9:00~9:50 O-1-30~34 頭頸部他 座長：島尾 義也		9:50~10:20 O-1-35~37 口腔 座長：重岡 学		10:30~11:10 O-1-38~41 甲状腺 座長：中島 正洋		11:20~11:50 O-1-42~44 唾液腺 座長：山元 英崇		
示説会場 3F イベントホール	8:50~9:20 ポスター貼付		9:20~11:40 地域推薦演題／一般演題・示説						
機器展示会場 3F イベントホール	9:00~ 機器展示								



◎=細胞診専門医単位あり ★=日本専門医機構 共通講習認定  
 ■=産婦人科領域講習認定 ●=外科領域講習認定 ▲=病理領域講習認定

12:10	13:00	14:00	15:00	16:00	17:00	18:00	19:00
		13:30~14:30 臨床試験ワークグループ CITRUS スタディの研究報告 森定 徹 座長：進 伸幸, 青木 大輔		14:40~15:40 医療安全セミナー Safety-II：変動し不確実で複雑なシステムにおける安全マネジメント 中島 和江 座長：河原 邦光		16:10~17:40 日本臨床細胞学会総会	
		13:30~14:00 スキルアップ企画6 脳神経 柿沼 廣邦 座長：井上 健	14:00~14:30 スキルアップ企画7 ポイントつかめば判定可能な低異型度リンパ腫 佐藤 康晴 座長：三宅 康之	14:40~15:10 スキルアップ企画8 泌尿器 (上部尿路) 1 三村 明弘 座長：渋谷 信介	15:10~15:40 スキルアップ企画9 泌尿器 (上部尿路) 2 三浦 弘守 座長：村田 晋一		
12:10~13:10 ランチョンセミナー1 共催：ホロジックジャパン株式会社 大河戸 光章, 森定 徹 座長：宮城 悦子		13:30~15:30 シンポジウム7 胆汁細胞診における新たな診断区分の確立に向けた試み 水口 敬司, 長山 大輔, 牧野 諒央, 徳満 貴子, 貞嶋 栄司 座長：長友 忠相, 内藤 嘉紀					
12:10~13:10 ランチョンセミナー2 共催：ロシュ・ダイアグノスティクス株式会社 河内 洋 座長：石田 和之		13:30~15:30 シンポジウム8 呼吸器細胞診新報告様式の運用の問題点 田中 良太, 澁木 康雄, 渡部 涼子, 遠藤 浩之, 島田 直樹 座長：佐藤 之俊, 竹中 明美					
		13:30~15:10 シンポジウム9 めざせ! 甲状腺細胞診マスター 鈴木 彩菜, 山谷 幸恵, 天野 高志, 田中 歩紀, 伊藤 有紀子, 山崎 奈緒子 座長：佐々木 栄司, 廣川 満良					
12:10~13:10 ランチョンセミナー3 共催：MSD 株式会社 大江 知里 座長：都築 豊徳		13:30~14:00 教育講演10 細胞診に役立つAI技術の現状と今後の展望 塚本 徹哉 座長：前田 一郎	14:00~15:30 ワークショップ4 核酸品質の視点からみた細胞診検体取り扱い 四宮 義貴, 安倍 秀幸, 松尾 由紀子, 田中 良太 座長：河原 明彦, 濱川 真治				
12:10~13:10 ランチョンセミナー4 共催：アジレント・テクノロジー株式会社 有廣 光司, 石田 克成 座長：森井 英一			14:00~16:00 国際スライドカンファレンス 加戸 伸明, 寺本 祐記, 石井 脩平, 里見 英俊, Annette L. Salillas, JU YOUNG LEE, Yu-Lin Ko, Samreung Rangdaeng 座長：城戸 貴之, 南口 早智子				
12:10~13:10 ランチョンセミナー5 共催：第一三共株式会社 西尾 美奈子, 小塚 祐司 座長：山口 倫		13:30~15:30 第11回 子宮の日全国アクション—2024 報告会— 松浦 祐介, 岩田 知子, 竹腰 友博, 小野里 香織 座長：阿部 英二, 内山 勲					
12:10~13:10 ランチョンセミナー6 共催：松浪硝子工業株式会社 山本 陽一朗 座長：前田 一郎		13:30~15:00 ワークショップ3 子宮頸部 HPV 関連性腫瘍と細胞診 今野 良, 豊田 進司, 河野 哲也, 川上 史, 後藤 由美, 鈴木 久恵 座長：今野 良, 西川 武		15:10~15:40 要望講演3 臨床医が唾液腺細胞診に望むこと-ミラノシステムとクラス分類の比較を通して- 多田 雄一郎 座長：浦野 誠			
		13:30~15:10 シンポジウム10 細胞診の仕事はどのように変わっていくのか 阿部 仁, 岡 大地, 南 智也, 渡邊 壽美子 座長：鹿股 直樹, 鳥居 良貴					
		一般演題・口演		一般演題・口演			
		13:30~14:10 O-1-16~19 中皮・体腔液1 座長：鍋島 一樹	14:10~14:40 O-1-20~22 中皮・体腔液2 座長：辻村 亨	14:50~15:20 O-1-23~25 神経 座長：松岡 圭子	15:20~16:00 O-1-26~29 呼吸器4 座長：三宅 真司		
		一般演題・口演		一般演題・口演			
		13:30~14:20 O-1-45~49 婦人科その他1 座長：柳田 聡	14:30~15:10 O-1-50~53 子宮体部1 座長：佐々木 伸也	15:10~16:00 O-1-54~58 子宮体部2 座長：山田 隆司			
		13:30~16:00 地域推薦演題/一般演題・示説			16:00~17:00 ポスター撤去		18:00~19:00 会員の夕べ
~16:00		機器展示					

# 第65回日本臨床細胞学会総会（春期大会）日程表【2024年6月9日（日）：学会2日目】

	8:30	9:00	10:00	11:00	12:00	
第1会場 5F メインホール		9:00~9:30 要望講演 4 子宮体癌取り扱い規約 の改訂ポイント 三上 芳喜 座長：棟方 哲	9:40~10:40 精度管理アドバイザー講習会 わが国における子宮頸がん検診の施行形態 一職域でのがん検診の現状と課題を中心にー 松浦 祐介 座長：齋藤 豪	10:50~11:50 医療倫理セミナー 臨床研究推進のための留意点 山本 洋一 座長：植田 政嗣		
第2会場 5F 小ホール		9:00~9:30 スキルアップ企画 10 体腔液 (中皮腫を中心に) 濱川 真治 座長：畠 榮	9:30~10:00 スキルアップ企画 11 体腔液 (高分化な中皮腫&免疫染色評価) 松本 慎二 座長：丸川 活司	10:10~10:40 スキルアップ企画 12 子宮頸部 (ASC-H) 大塚 重則 座長：寺本 典弘	10:40~11:10 スキルアップ企画 13 子宮頸部 (AGC, AIS を中心に) 三上 芳喜 座長：柳井 広之	11:20~11:50 スキルアップ企画 14 子宮体部 (ATEC) 矢野 恵子 座長：矢納 研二
第3会場 10F 1003 会議室		9:00~9:30 要望講演 5 細胞検査士が知っておくべき 乳腺の組織診断 中井 登紀子 座長：田代 敬	9:50~11:50 シンポジウム 11 これからの気管支鏡検査 ROSE に求められる多様性 松永 徹, 垣花 昌俊, 花山 直美, 野上 尚之, 佐藤 正和 座長：松林 純, 有安 早苗			
第4会場 10F 1001-2 会議室		9:00~9:30 受賞講演 唾液腺細胞診ミラノシステムを用いた 国内多施設共同研究の報告 樋口 佳代子 座長：前田 一郎	9:50~10:50 会長企画 細胞診におけるゲノム医療の 現状と今後の展望 畑中 豊 座長：佐藤 之俊		11:20~11:50 教育講演 14 AIと細胞診の現状 石井 脩平 デジタルサイロロジー 前田 一郎 座長：前田 一郎	
第5会場 10F 1009 会議室		9:00~9:30 要望講演 6 甲状腺癌におけるオンコ マイン検査成功の秘訣 安岡 弘直 座長：大橋 隆治	9:50~11:50 シンポジウム 12 唾液腺細胞診・「鑑別困難」を考えるーそれって AUS? それとも SUMP?ー 村田 佳彦, 石田 光明, 野上 美和子, 磯村 まどか 座長：谷川 真希, 樋口 佳代子			
第6会場 10F 1008 会議室		9:00~9:30 教育講演 11 歯源性腫瘍の細胞診 久山 佳代 座長：伊藤 由美	9:50~11:30 シンポジウム 13 口腔細胞診の精度向上に有用な解析法について 岸野 万伸, 大家 香織, 田沼 順一, 落合 隆永 座長：岸野 万伸, 江原 道子			
第7会場 10F 1004-5 会議室		9:00~9:30 要望講演 7 胆管領域におけるWHO cytological reporting systemの解説 福岡 敬宜 座長：鬼島 宏	9:50~11:50 スライドカンファレンス 三浦 義喜, 高橋 健太, 青木 瑠伽, 山口 大介, 泉屋 直輝, 志賀 有紗 座長：内山 勲, 南口 早智子 集計：小椋 聖子			
第8会場 10F 1006-7 会議室		9:00~9:30 要望講演 8 泌尿器科医が本場に必要とする 尿細胞診, 必要としない細胞診 関田 信之 座長：大江 知里	9:50~10:20 要望講演 12 甲状腺髄様癌: 第5版 WHO 分類の改定点と細胞診断の要点 覚道 健一 座長：亀山 香織	10:40~11:10 要望講演 13 パッチスライド (WSI) を用 いたワークショップの実際と可能性 新田 篤史 座長：井上 健		
第9会場 12F 特別会議場		9:00~9:30 要望講演 9 子宮頸部 AGC : 最近の知見 長峯 理子 座長：藤井 智美	9:50~11:50 シンポジウム 14 エキスパートに学ぶ乳腺細胞診ー構造・細胞異型, 二相性, 背景から各組織型の鑑別に迫る 松澤 こそ恵, 河野 公成, 阿部 英二, 大久保 美沙 座長：仲村 武, 土屋 眞一			
第10会場 12F 1202 会議室		9:00~9:30 要望講演 10 呼吸器『良性』カテ ゴリーの細胞像と鑑別 高橋 美紀子 座長：川本 雅司	9:30~10:00 要望講演 11 稀な肺腫瘍の細胞像ー線維様, 紡錘形細胞を認める腫瘍ー 石黒 和也 座長：南 優子	10:10~10:40 教育講演 12 肺癌病理診断の up to date 松原 大祐 座長：元井 紀子	10:40~11:10 教育講演 13 肺癌診療におけるゲノムバイオ マーカー検査の現状と課題 國政 啓 座長：羽場 礼次	11:20~11:50 要望講演 14 ホモロジー・プロファイル 法を用いた形態学的解析 中根 和昭 座長：松浦 成昭
第11会場 7F 701-2 会議室		一般演題・口演 9:00~10:00 O-2-1~6 子宮頸部 1 座長：山下 博		一般演題・口演 10:10~11:00 O-2-7~11 子宮頸部 2 座長：近内 勝幸		一般演題・口演 11:20~11:50 O-2-12~14 泌尿器 座長：藤田 茂樹
第12会場 8F 801-2 会議室		一般演題・口演 9:00~9:40 O-2-23~26 消化器 1 座長：中山 宏文		一般演題・口演 9:40~10:20 O-2-27~30 消化器 2 座長：田中 健大	一般演題・口演 10:30~11:10 O-2-31~34 教育 座長：長尾 俊孝	一般演題・口演 11:20~11:50 O-2-35~37 リンパ・造血器 座長：岸本 浩次
示説会場 3F イベントホール	8:50~9:20 ポスター貼付	9:20~11:40 地域推薦演題/一般演題・示説				
機器展示会場 3F イベントホール	9:00~ 機器展示					

◎=細胞診専門医単位あり ★=日本専門医機構 共通講習認定  
■=産婦人科領域講習認定 ●=外科領域講習認定 ▲=病理領域講習認定

12:10	13:00	14:00	15:00	16:00	17:00
		13:30~14:30 ◎★ 感染対策セミナー 次の新興再興感染症に備える COVID-19 から学んだこと 忽那 賢志 座長：若狭 朋子		15:00~17:00 ◎ 細胞診専門医会総会	閉 会 式
		13:30~14:00 スキルアップ企画15 甲状腺 廣川 満良 座長：坂本 穆彦	14:00~14:30 スキルアップ企画16 消化器（唾液腺） 河原 明彦 座長： 樋口 佳代子		
12:10~13:10 ランチョンセミナー7 共催：松浪硝子工業株式会社 川上 史 座長：森井 英一		13:30-14:30 細胞検査士会総会	14:40~16:20 細胞検査士会要望教育シンポジウム 標本作製法と細胞像 一検体処理の工夫点と細胞像の見方・考え方一 山崎 泰樹, 佐々木 健司, 青木 裕志, 菅野 寿也 座長：河野 哲也, 梅澤 敬		
12:10~13:10 ランチョンセミナー8 共催：エーザイ株式会社 中川 慧, 富樫 庸介 座長：濱西 潤三		13:20~14:50 ワークショップ5 ATECの細胞像を徹底解析 桜井 孝規, 植田 彰彦, 原田 美香, 横田 章, 大塚 重則 座長：桜井 孝規, 原田 哲也			
12:10~13:10 ランチョンセミナー9 共催：ロシュ・ダイアグノスティックス 株式会社 大迫 智 座長：坂谷 貴司		13:20~14:50 ワークショップ6 症例から学ぶリンパ系疾患の見方・考え方〜ギムザ染色の活用も含めて〜 大石 直輝, 佐々木 陽介, 佐藤 啓, 小林 加奈, 加戸 伸明 座長：佐藤 康晴, 大澤 久美子			
12:10~13:10 ランチョンセミナー10 共催：サクラファインテックジャパン 株式会社 畑中 佳奈子 座長：元井 紀子		13:20~14:50 ワークショップ7 各領域におけるセルブロックの運用 石田 裕子, 若林 良, 今川 奈央子, 角谷 優子, 花岡 香織 座長：濱崎 慎, 濱川 真治			
		13:20~14:50 ワークショップ8 高異型度尿路上皮癌の診断を容易くするための細胞所 見を見つける 松永 由紀, 小嶋 健太, 森河 由里子, 今川 誠 座長：松崎 生笛, 林 博之			
		13:20~14:50 ワークショップ9 新技術を応用した細胞診研究 横山 雄起, 岩切 かおり, 寺本 篤司, 飯田 健斗, 小沼 邦重 座長：横山 雄起, 田畑 和宏			
		13:50~15:20 市民公開講座 子宮頸がん予防 HPV ワクチンを受けてない人に大事な お話があります。そして、受けた人にもお話があります 松浦 祐介, 上田 豊, 谷口 真紀子 座長：山田 有紀			
		13:20~14:50 ワークショップ10 転移性肺腫瘍の細胞像 髙 幸治, 小林 建太, 日下 卓万, 成清 羊佳, 吉田 美帆 座長：大林 千穂, 木下 勇一			
		一般演題・口演			
		13:20~14:00 O-2-15~18 子宮頸部3 座長：田中 綾一	14:00~14:40 O-2-19~22 子宮頸部4 座長：加藤 哲子		
		一般演題・口演			
		13:20~14:00 O-2-38~41 新技術・研究 座長：大島 健司	14:10~14:30 O-2-42~43 婦人科その他2 座長： 玉野 裕子		
		13:20~14:50 一般演題・示説	14:50~16:00 ポスター撤去		
~15:00	機器展示				



# 第 65 回日本臨床細胞学会総会（春期大会）

## 地域推薦演題 / 一般演題（示説） 日程表

1 日目：2024 年 6 月 8 日（土）

● AM（9:20～11:40）

	1	2	3	4	5	6	7	8	9	10	11	12	13	14	15	16	17	18	19	20
A	9:20～9:55 新技術・研究 P1 今川 奈央子 P-1-1～P-1-5					9:55～10:30 新技術・研究 P2 城戸 完介 P-1-6～P-1-10					10:30～10:51 新技術・研究 P3 中本 周 P-1-11～P-1-13				10:51～11:19 新技術・研究 P4 清川 博貴 P-1-14～P-1-17			11:19～11:40 口腔・唾液腺 永山 元彦 P-1-18～P-1-20		
B	9:20～10:02 消化器 P1 佐々木 健司 P-1-21～P-1-26					10:02～10:37 消化器 P2 本山 睦美 P-1-27～P-1-31					10:37～11:12 中皮・体腔液 P1 清水 重喜 P-1-32～P-1-36				11:12～11:40 中皮・体腔液 P2 中村 純子 P-1-37～P-1-40					
C	9:20～10:09 甲状腺 林 俊哲 P-1-41～P-1-47					10:09～10:44 わからん会 佐藤 真介 P-1-48～P-1-52					10:44～11:40 地域推薦演題 1 山城 篤 PT-1-1～PT-1-8									

2 日目：2024 年 6 月 9 日（日）

● AM（9:20～11:40）

	1	2	3	4	5	6	7	8	9	10	11	12	13	14	15	16	17	18	19	20
A	9:20～9:55 婦人科その他 P1 竹原 和宏 P-2-1～P-2-5					9:55～10:30 婦人科その他 P2 大石 徹郎 P-2-6～P-2-10					10:30～11:05 子宮体部 P1 横田 裕香 P-2-11～P-2-15				11:05～11:40 子宮体部 P2 岩本 雅美 P-2-16～P-2-20					
B	9:20～9:55 呼吸器 P1 武田 麻衣子 P-2-21～P-2-25					9:55～10:30 呼吸器 P2 田口 健一 P-2-26～P-2-30					10:30～11:05 呼吸器 P3 濫木 康雄 P-2-31～P-2-35				11:05～11:33 呼吸器 P4 谷野 美智枝 P-2-36～P-2-40					
C	9:20～9:55 骨軟部 P1 棚田 諭 P-2-41～P-2-45					9:55～10:23 骨軟部 P2 孝橋 賢一 P-2-46～P-2-49				10:23～10:44 泌尿器 P3 守都 敏晃 P-2-50～P-2-52			10:44～11:40 地域推薦演題 3 三村 明弘 PT-2-1～PT-2-8							

● PM (13:30 ~ 15:57)

	13:30	13:37	13:44	13:51	13:58	14:05	14:12	14:19	14:26	14:33	14:40	14:47	14:54	15:01	15:08	15:15	15:22	15:29	15:36	15:43	15:50	15:57
	1	2	3	4	5	6	7	8	9	10	11	12	13	14	15	16	17	18	19	20	21	
A	13:30~14:12 リンパ・造血器 P1 倉重 真沙子 P-1-53~P-1-58						14:12~14:54 リンパ・造血器 P2 錦織 亜沙美 P-1-59~P-1-64						14:54~15:29 技術 P1 今川 奈央子 P-1-65~P-1-69				15:29~15:57 技術 P2 田原 紳一郎 P-1-70~P-1-73					
B	13:30~14:12 中皮・体腔液 P3 清水 禎彦 P-1-74~P-1-79						14:12~14:54 中皮・体腔液 P4 羽原 利幸 P-1-80~P-1-85						14:54~15:50 子宮頸部 内山 智子 P-1-86 ~ P-1-93									
C	13:30~14:19 泌尿器 P1 大谷 博 P-1-94~P-1-100						14:19~15:01 泌尿器 P2 松崎 生笛 P-1-101~P-1-106						15:01~15:57 地域推薦演題 2 岡本 秀雄 PT-1-9~PT-1-16									

● PM (13:20 ~ 14:44)

	13:20	13:27	13:34	13:41	13:48	13:55	14:02	14:09	14:16	14:23	14:30	14:37	14:44
	1	2	3	4	5	6	7	8	9	10	11	12	
A	13:20~13:55 唾液腺 P1 千葉 知宏 P-2-53~P-2-57					13:55~14:23 唾液腺 P2 佐藤 由紀子 P-2-58~P-2-61				14:23~14:44 頭頸部 P1 中野 敬介 P-2-62~P-2-64			
B	13:20~13:41 頭頸部 P2 橋本 和彦 P-2-65~P-2-67			13:41~14:16 神経 P1 田口 雅子 P-2-68~P-2-72				14:16~14:44 神経 P2 児玉 良典 P-2-73~P-2-76					
C	13:20~13:41 システム 伊藤 仁 P-2-77~P-2-79			13:41~14:16 乳腺 P1 片山 彩香 P-2-80~P-2-84				14:16~14:44 乳腺 P2 大森 昌子 P-2-85~P-2-88					

## 会員ならびに演者・座長の方へのお願い

### 1. 学会会場入場時のご注意

- ・学会会場に到着されましたら、手指消毒のうえ場内にお入りください。
- ・発熱などの症状がある場合は入場をご遠慮ください。
- ・会場内では、常にネームカードを装着してください。

### 2. 参加受付時間

---

参加受付	6月8日(土) 8:00～16:00
	6月9日(日) 8:00～16:00
	場所：大阪国際会議場 3階イベントホール

---

### 3. 一般会員の方へ

#### (1) 会期までに参加登録申込み済みの方

- ・お申込み後、システムより自動返信が届きますメールから、マイページにアクセスいただけます。マイページにある「QRコード発券画面」または「参加登録確認書」QRコードより、当日の参加証（ネームカード）を受付で発行いたします。

会期当日は、お手元でマイページを確認できるスマートフォン・タブレット端末をお持ち頂くか、「参加登録確認書」を事前にダウンロードいただき、お手持ちのスマートフォン・タブレット内に保存いただくか、印刷してご持参ください。

- ・入場後すぐに、参加証（ネームカード）のバーコード読み取りによる参加確認登録（1日1回）を行なってください。学会参加による単位付与には、現地での参加確認登録の記録かWeb開催でのログイン記録のいずれか1つが必要になります。参加費をお支払い済みでも、現地またはWebでの参加記録が確認できない場合は、単位は付与されず参加費の返金もいたしかねます。
- ・当日プログラム集は、現地会場でのお渡しとなります。

#### (2) 当日参加登録の方

- ・3階イベントホールの「当日参加受付」にてシステムによる当日登録を行い、参加費15,000円をお支払いください（クレジットカード決済のみ）。引き換えに参加証（ネームカード）と当日プログラム集をお渡しいたします。
- ・領収書は決済完了後からマイページにてダウンロードいただけるようになる形式です。
- ・学生は、受付時に学生証をご提示ください。ご提示のない場合は、通常の参加費をいただきます。なお、学生で申し込まれた場合は、本学会で取得できるすべての単位が付与されませんのでご注意ください。

#### (3) 演者および共同研究者

- ・本学会会員に限ります。（指定演題演者は、この限りではありません。）
- ・未入会の方は、日本臨床細胞学会事務局（<https://jsc.or.jp/formalities/enroll/>）にて入会手続きをお取りください。なお、大会会場では入会手続きならびに年会費の払い込み等はできません。

#### (4) 抄録集

- ・抄録集冊子（印刷物）の配布はありません。抄録は学会ホームページに掲載されますので、プリントア

ウトもしくはデータでご持参ください。当日会場でお渡しするプログラム集には抄録本文は掲載されておきませんのでご注意ください。

- (5) 日本産科婦人科学会会員の方は、必ず『JSOG カード』または『JSOG アプリ』をお持ちください。学会参加単位は『JSOG カード』または『JSOG アプリ』で、3階イベントホールの単位受付にて登録を行います。
- (6) 日本産科婦人科医会研修参加証（シール）を、会期を通して1枚発行いたします。3階イベントホールの単位受付へお越しください。

#### 4. 演者の方へ

##### (1) 利益相反の開示について

筆頭演者自身の過去1年間における発表内容に関連する利益相反の有無を開示していただきます。詳細は19ページの「演者の方へ重要なお知らせ」をご参照ください。

##### (2) 特別講演・会長企画・シンポジウム・ワークショップ・要望講演・教育講演・スキルアップ企画・一般演題（口演）等（一般演題（示説）・地域推薦演題を除くすべて）の演者

- ・現地会場での発表をお願いします。
- ・一般演題の持ち時間は発表6分・質疑3分です。その他のセッションは事前にご案内した内容をご確認ください。
- ・投影スクリーンは1面で、発表にはWindows PC とプロジェクター1台を使用いたします。  
※DVD, VTR や 35mm スライドプロジェクター等の用意はございません。
- ・各セッションの開始の40分前までにPC受付にて試写確認を行ったうえで、データを提出してください。

##### ◇ PC 受付時間

時間	6月8日（土）8:00～15:30 6月9日（日）8:00～14:00
場所	5階ホワイエ（第1会場、第2会場での発表） 10階ホワイエ 第3会場・第8会場間（第3会場から第12会場での発表）

※6月9日（日）の午前中に発表がある方は、前日（6月8日（土））の午後にデータ受付を済まされることをお勧めします。

- ・発表データのファイル名は「演題番号-氏名-セッション名」としてください。
- ・発表データは、原則PCデータでの受付といたします。当日会場でご用意するWindowsOSはWindows10になります。

※Macintoshをご使用の方は、ご自身のパソコンをお持ちください。

【ノートパソコンをお持ち込みの場合】をご参照ください。

※iPadを使用してのご発表はできませんのでご注意ください。

- ・発表データは、CD-RかUSBメモリにてご持参ください。

※保存するメディアには発表に必要なデータのみを保存とし、他のデータは入れないでください。

※持ち込まれるメディアは、必ず各自にて最新のデータによるウイルスチェックを行なってご持参ください。

※バックアップとして予備のデータもお持ちいただくことをお勧めします。

- ・会場で用意しているプレゼンテーションソフトはMicrosoft PowerPoint（Office365）となります。

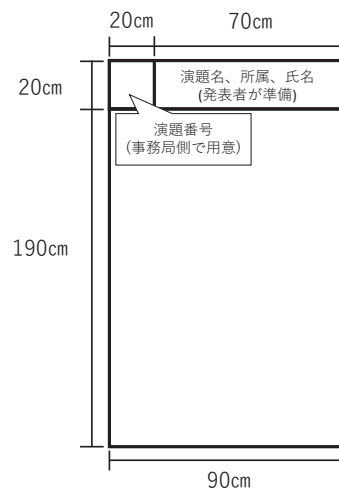
※PowerPointの機能の中にある「発表者ツール」を使用しての発表はできませんので、作成の際はご注意ください。発表原稿が必要な方は、あらかじめプリントアウトをお持ちください。会場でのプリントアウトは対応していません。

- ・発表データに使用するフォントは、Windows10 に標準搭載されているものを推奨いたします。  
〔日本語〕 MS ゴシック・MSP ゴシック・MS 明朝・MSP 明朝・游明朝・メイリオ  
〔英語〕 Times New Roman・Arial・**Arial Black**・Arial Narrow・Century  
Century Gothic・Courier New・Georgia
- ・PowerPoint 上の動画は使用可能ですが、動画データは Windows10 で標準状態の Windows Media Player で再生できるファイル形式にて作成し、PowerPoint にリンクしてください。  
※事前に発表データを作成した PC とは別の PC で、動作確認をお願いいたします。  
※動画データは PowerPoint データとともに使用する動画ファイルを同一フォルダーに整理し、保存のうえご持参ください。  
※標準的な動画コーデック以外の動画ファイルの場合、再生に不具合を生じる場合がございます。  
(動画再生に不安のある方は、ご自身の PC をご持参いただくことをお勧めいたします)  
※PowerPoint で動画ファイルを埋め込み処理された場合は、別途その動画ファイルもご持参いただくことをお勧めいたします。
- ・発表は、演者ご自身で舞台上に設置されているマウス・キーボードを操作し、行なってください。
- ・次演者の方は、前の演者が登壇後すぐに次演者席にお着きください。

#### 【ノートパソコンをお持ち込みの場合】

- ・持ち込みに際しては、外部ディスプレイ出力が可能であることを必ずご確認ください。PC 受付にて出力チェック後、発表セッション開始 30 分前までにご自身で会場内左手前方演台付近のオペレーター席まで PC をお持ちください。PC は発表終了直後にオペレーター席にて返却いたします。
  - ・持ち込みの場合、OS は Windows (10 以降)、Macintosh (MacOS10.3 以降) を推奨します。
  - ・ご発表前に使用される PowerPoint に動画 (Movie) ファイルが添付されている場合は、ノート PC の持ち込みを推奨します。ノート PC 持ち込みの場合でもバックアップ用データを USB メモリースティックでご持参ください。また、電源アダプターは必ずご用意ください。
  - ・持ち込みの場合、会場でご用意する PC の外部出力接続ケーブルのコネクタ形状は HDMI コネクタをご用意しております。変換するコネクタを必要とする場合には必ずご自身でお持ちになってください。事務局での貸し出し対応はございませんのでご注意ください。
  - ・スクリーンセーバーならびに省電力設定は事前に解除してください。
- (3) 地域推薦演題・一般演題 (示説) の演者
- ・発表時間は 5 分、討論時間は 2 分です。座長の進行により発表をお願いします。  
発表時間を厳守してください。

- ・演者はポスター貼付用のパネルの前に置かれているリボンを着用の上、発表時間に発表パネルの前にお越しください。
- ・ポスターは原則ご自身で貼り付けをお願いします。
- ・演題ごとにポスターパネルとピンを事務局側で用意します。パネルサイズは全体で縦 210cm、横 90cm です。パネル左上部に演題番号 (縦 20cm×横 20cm) をあらかじめ掲示しておきます。演題名・所属・氏名は、演題番号の横に縦 20cm×横 70cm に収まるように、演者ご自身でご用意ください。
- ・貼付および撤去は以下の時間内に行ってください。時間を過ぎても取り外されないポスターについては、事務局にて処分いたしますのでご了承ください。





**貼付・撤去時間**

貼付時間	6月8日(土)	8:50 ~ 9:20
	6月9日(日)	8:50 ~ 9:20
撤去時間	6月8日(土)	16:00 ~ 17:00
	6月9日(日)	14:50 ~ 16:00

**5. 座長の方へ****(1) 特別講演・会長企画・シンポジウム・ワークショップ・教育講演・要望講演・スキルアップ企画・一般演題（口演）等**

- ・現地会場での座長をお願いします。
- ・セッション開始の10分前までに、会場内の次座長席にお着きください。
- ・進行は座長に一任いたしますが、セッションごとの時間厳守にご協力ください。

**(2) 地域推薦演題・一般演題（示説）の座長**

- ・指定された日時に、現地ポスター発表会場での座長をお願いします。
- ・当日はセッション開始30分前までに、ポスター会場前のポスター座長受付にて座長リボンをお受け取りください。
- ・進行は座長に一任いたしますが、セッションごとの時間厳守にご協力ください。

**6. 質疑応答について**

- ・質疑応答は座長の許可を得たうえで、最初に所属・氏名を述べてから行なってください。
- ・質疑応答の記録は取りません。

**7. ランチョンセミナーについて**

- ・6月8日(土)・9日(日)の両日でお弁当をご用意します。(時間・会場は日程表をご参照ください)  
お弁当の数には限りがありますことをご了承ください。
- ・本セミナーは整理券制となっております。当日分1人1回1枚配布します。  
〔発券場所〕 3階イベントホール  
〔発券時間〕 6月8日(土) 8:00～11:30  
6月9日(日) 8:00～11:30  
※残券がなくなり次第、終了となります。
- ・整理券は、ランチョンセミナー開始時間から5分経過した時点で、無効となります。

**8. 機器展示について**

会期中、3階イベントホールに設置いたします。

**9. クロークについて**

5階ロビーに設置しますので、ご利用ください。

**10. 写真撮影・録音および携帯電話の使用について**

会場内での写真・ビデオ撮影および録音は固くお断りいたします。

携帯電話をお持ちの方は、電源を切るか、マナーモードに設定してください。

## 11. 託児所について

会期中(6月8日～6月9日), 会場の大阪国際会議場に隣接するリーガロイヤルホテル内に託児所を設けます。

※完全予約制

詳しくは, 大会ホームページの「託児所のご案内」をご覧ください。

<http://jscc65.umin.jp/nursery/index.html>

## 12. 会員の夕べ

〈日 時〉 2024年6月8日(土) 18:00～19:00

〈会 場〉 示説会場(大阪国際会議場 3F イベントホール)

〈参加費〉 無料

軽食とドリンクを用意いたします。是非お気軽にご参加ください。

## 演者の方へ重要なお知らせ 発表演題に関する利益相反 (Conflict of interest : COI) の開示について

2010 年 5 月の第 51 回日本臨床細胞学会総会 (春期大会) において「細胞診断学に関する臨床研究の利益相反に関する指針」が承認され、本指針に従いまして発表者の利益相反状態の自己申告を行っていただくこととなりました。

1. 筆頭演者自身の発表内容に関連する企業や営利を目的とする団体に関わる利益相反の有無を開示していただきます (共同演者は開示不要)。
2. 利益相反「あり」の場合は、学術集会発表時に日本臨床細胞学会ホームページ内の本指針自己申告書 1「筆頭演者の利益相反自己申告書」(様式 1) に準拠し、スライドあるいはポスターの最後に開示してください。
3. 利益相反「なし」の場合も、必ず「利益相反なし」と記載していただきます。
4. 開示形式は下記、例 1) ~ 例 2) をご参照ください。

各々の開示すべき事項および自己申告が必要な金額は、日本臨床細胞学会ホームページ内の指針 (<https://jscc.or.jp/coi/>) をご参照ください。

### 例 1) 利益相反「あり」の場合

第 65 回日本臨床細胞学会総会 (春期大会) COI 開示	
筆頭演者名: _____	
今回の演題に関して開示すべき COI は以下のとおりです。	
内容*	企業名等
役員・顧問職	A 製薬会社
講演料など	B 医療機器メーカー
原稿料など	C 出版社例

### 例 2) 利益相反「なし」の場合

第 65 回日本臨床細胞学会総会 (春期大会) COI 開示	
筆頭演者名: _____	
今回の演題に関して開示すべき COI はありません。	

\* 内容: 役員・顧問職, 特許使用料, 講演料など, 原稿料など, 研究費, その他報酬の中から該当するものを記載してください。

## 細胞診専門医会会員へのお知らせ

現地開催における細胞診専門医会総会ならびに細胞診専門医研修指定講座・領域講習の受付は、参加証（ネームカード）のQRコード読み取りで出席の登録を行ないます。会場前で配布する複写用紙に専門医番号と氏名を記入後、退室時に提出用を提出してください。本人控につきましては、次回資格更新時まで大切に保管してください。

### 1. 細胞診専門医会総会

【現地開催】6月9日（日）15:00～17:00 第1会場（5Fメインホール）細胞診専門医セミナー  
「対策型がん検診の最近の動向」

2024年2月に「がん予防重点健康教育及びがん検診実施のための指針」が改正され、HPV検査単独法による子宮頸がん検診が記載されました。これを機に、国のがん対策の一環として実施される対策型がん検診に関する国の考え方、取り組みについてご解説いただきます。

座長：青木 大輔（国際医療福祉大学 / 赤坂山王メディカルセンター）

講師：清水 俊来（厚生労働省 健康・生活衛生局 がん・疾病対策課）

### 2. 細胞診専門医研修指定講座

細胞診専門医会では、細胞診専門医の資格更新のためのクレジットの一部にすることを前提に、毎回学術プログラムから「細胞診専門医研修指定講座」を選定しております。

この度の第65回日本臨床細胞学会総会春期大会学術プログラムの中から、細胞診専門医の生涯教育のための研修プログラムとして特にふさわしい下記の講演を細胞診専門医会総務会が選定し、「細胞診専門医研修指定講座」に決定致しました。

#### ◇感染対策セミナー

【現地開催】6月9日（日）13:30～14:30 第1会場（5Fメインホール）

「次の新興再興感染症に備える COVID-19から学んだこと」

座長：若狭 朋子（近畿大学奈良病院 病理診断科）

講師：忽那 賢志（大阪大学大学院医学系研究科 感染制御学）

#### ◇医療安全セミナー

【現地開催】6月8日（土）14:40～15:40 第1会場（5Fメインホール）

「Safety-II：変動し不確実で複雑なシステムにおける安全マネジメント」

座長：河原 邦光（神戸大学大学院医学研究科 地域社会医学・健康科学講座地域連携病理学分野）

講師：中島 和江（大阪大学医学部附属病院 中央クオリティマネジメント部）

#### ◇医療倫理セミナー

【現地開催】6月9日（日）10:50～11:50 第1会場（5Fメインホール）

「臨床研究推進のための留意点」

座長：植田 政嗣（畿央大学大学院健康科学研究科）

講師：山本 洋一（大阪大学医学部附属病院）

### 3. 細胞診専門医領域講習

#### ◇精度管理アドバイザー講習会（アドバイザー講習C）

【現地開催】6月9日（日）9:40～10:40 第1会場（5Fメインホール）

「わが国における子宮頸がん検診の施行形態—職域でのがん検診の現状と課題を中心に—」

座長：齋藤 豪（札幌医科大学医学部 産婦人科学講座）

講師：松浦 祐介（産業医科大学 産業保健学部 広域・発達看護学）

#### ◇特別講演（アドバイザー講習B）

【現地開催】6月8日（土）10:50～11:50 第1会場（5Fメインホール）

「Advances in Molecular Cytopathology」

座長：長村 義之（日本鋼管病院 病理診断科 / 慶應義塾大学医学部）

講師：Shinchita Roy Chowdhuri

(Associate Professor, Department of Pathology and Laboratory Medicine, The University of Texas MD Anderson Cancer Center)

※細胞診専門医会総会出席及び細胞診専門医研修指定講座・領域講習それぞれで、各 1 単位が認められます。

※オンデマンド開催においても、それぞれの視聴記録により単位が付与されます。

受講証明書はオンデマンド開催期間中に視聴サイトからご自身でのダウンロードをお願いします。

※現地開催とオンデマンド開催の重複での単位の付与はございません。

細胞診専門医会会長 青木 大輔

細胞診専門医委員会委員長 近内 勝幸

第 65 回日本臨床細胞学会総会（春期大会）会長 森井 英一



## 日本専門医機構 専門医共通講習のご案内

日本専門医機構 専門医共通講習につきましては、日本臨床細胞学会として日本専門医機構の基盤学会である日本病理学会を通して単位の申請を行っております。1単位につき1,000円の受講料が必要です。受講については、参加登録システムよりお申し込みのうえ、決済を行ってください。受講証引換券は、参加証（ネームカード）と一緒に発券されます。

受講時は、参加証（ネームカード）のQRコード読み取りで出席の登録を行います。

退室時は、受講証引換券と引き換えに受講証明書をお渡しします。

※現地開催での対象セッションの受講、またはオンデマンド開催での対象セッションの視聴と確認試験に合格することにより、単位が取得できます。なお、現地開催とオンデマンド開催の重複での単位の付与はございません。

### ●専門医共通講習

#### ◇感染対策セミナー

【現地開催】6月9日（日）13:30～14:30 第1会場（5Fメインホール）

「次の新興再興感染症に備える COVID-19 から学んだこと」

座長：若狭 朋子（近畿大学奈良病院 病理診断科）

講師：忽那 賢志（大阪大学大学院医学系研究科 感染制御学）

#### ◇医療安全セミナー

【現地開催】6月8日（土）14:40～15:40 第1会場（5Fメインホール）

「Safety-II：変動し不確実で複雑なシステムにおける安全マネジメント」

座長：河原 邦光（神戸大学大学院医学研究科 地域社会医学・健康科学講座地域連携病理学分野）

講師：中島 和江（大阪大学医学部附属病院 中央クオリティマネジメント部）

#### ◇医療倫理セミナー

【現地開催】6月9日（日）10:50～11:50 第1会場（5Fメインホール）

「臨床研究推進のための留意点」

座長：植田 政嗣（畿央大学大学院健康科学研究科）

講師：山本 洋一（大阪大学医学部附属病院）

## 日本産科婦人科学会会員 単位の取得について

### 1. 参加単位について

3階イベントホールの「単位受付」にお越しください。単位登録に際し JSOGカードまたはJSOGアプリが必要となりますので、必ずご持参ください。

〔受付時間〕6月8日(土) 8:00～16:00, 6月9日(日) 8:00～16:00

〔受付場所〕大阪国際会議場 3階イベントホール

※オンデマンド開催(第1期のみ)でも、ログイン記録の確認により、単位の取得が可能です。

オンデマンド開催(第2期)では、対象セッションを視聴されても単位は付与されませんので、ご注意ください。

なお、現地開催とオンデマンド開催(第1期のみ)の重複での単位の付与はございません。

※同時に日本専門医機構での学会参加単位(現地・オンデマンドともに3単位、どちらか一方のみ)が付与されます。

### 2. 日本専門医機構 産婦人科領域講習

以下のセッションについて、単位の付与を認定されました。

受講の際に、各会場にて JSOGカードまたはJSOGアプリが必要となりますので、必ずご持参ください。

#### ◇特別講演(1単位)

〔現地開催〕6月8日(土) 10:50～11:50 第1会場(5Fメインホール)

「Advances in Molecular Cytopathology」

座長：長村 義之(日本鋼管病院 病理診断科 / 慶應義塾大学医学部)

演者：Shinchita Roy Chowdhuri (Associate Professor, Department of Pathology and Laboratory Medicine, The University of Texas MD Anderson Cancer Center)

#### ◇臨床試験ワークグループ(1単位)

〔現地開催〕6月8日(土) 13:30～14:30 第1会場(5Fメインホール)

「HPV検査を用いた子宮頸がん検診を検証する CITRUS スタディの最終報告」

座長：進 伸幸(国際医療福祉大学医学部 産婦人科)

青木 大輔(国際医療福祉大学 / 赤坂山王メディカルセンター)

演者：森定 徹(杏林大学医学部 産科婦人科学教室)

#### ◇シンポジウム2(2単位)

〔現地開催〕6月8日(土) 9:50～11:50 第4会場(10F1001-2会議室)

「記述式報告様式のさらなる普及に向けて」

#### ◇精度管理アドバイザー講習会(1単位)

〔現地開催〕6月9日(日) 9:40～10:40 第1会場(5Fメインホール)

「わが国における子宮頸がん検診の施行形態—職域でのがん検診の現状と課題を中心に—」

座長：齋藤 豪(札幌医科大学医学部 産婦人科学講座)

講師：松浦 祐介(産業医科大学 産業保健学部 広域・発達看護学)

#### ◇会長企画(1単位)

〔現地開催〕6月9日(日) 9:50～10:50 第4会場(10F1001-2会議室)

「細胞診におけるゲノム医療の現状と今後の展望」

座長：佐藤 之俊(北里大学医学部 呼吸器外科学)

演者：畑中 豊(北海道大学病院 先端診断技術開発センター)

※オンデマンド開催(第1期のみ)でも、視聴記録の確認により、単位の取得が可能です。

オンデマンド開催(第2期)では、対象セッションを視聴されても単位は付与されませんので、ご注意ください。

なお、現地開催とオンデマンド開催(第1期のみ)の重複での単位の付与はございません。

## 日本産婦人科医会会員 参加単位登録について

3階イベントホールの「単位受付」にお越しください。  
参加証（シール）を配布します。（会期を通して1枚）

〔受付時間〕 6月8日（土）8:00～16:00, 6月9日（日）8:00～16:00

〔受付場所〕 大阪国際会議場 3階イベントホール

※本会での配布は現地会場のみで行います。オンデマンド配信後の郵送には対応いたしませんので、  
ご注意ください。

## 日本外科学会会員 単位の取得について

以下のセッションは、日本外科学会の領域講習として認定されました。受講の際に、各会場にて参加証（ネームカード）のQRコード読み取りを行ないますので、必ずご持参ください。  
会場出口にて退室時に受講証をお渡ししますので、大切に保管してください。

### ●外科領域講習

#### ◇特別講演（1単位）

【現地開催】 6月8日（土）10:50～11:50 第1会場（5Fメインホール）

「Advances in Molecular Cytopathology」

座長：長村 義之（日本鋼管病院 病理診断科 / 慶應義塾大学医学部）

演者：Shinchita Roy Chowdhuri (Associate Professor, Department of Pathology and Laboratory  
Medicine, The University of Texas MD Anderson Cancer Center)

#### ◇シンポジウム 8（2単位）

【現地開催】 6月8日（土）13:30～15:30 第4会場（10F1001-2会議室）

「呼吸器細胞診新報告様式の運用の問題点」

#### ◇会長企画（1単位）

【現地開催】 6月9日（日）9:50～10:50 第4会場（10F1001-2会議室）

「細胞診におけるゲノム医療の現状と今後の展望」

座長：佐藤 之俊（北里大学医学部 呼吸器外科学）

演者：畑中 豊（北海道大学病院 先端診断技術開発センター）

※現地開催での対象セッションの受講、またはオンデマンド配信での対象セッションの視聴と確認試験  
に合格することにより、単位が取得できます。

なお、現地開催とオンデマンド開催の重複での単位の付与はございません。

## 日本病理学会 単位の取得について

以下のセッションは、日本病理学会の領域講習として認定されました。

参加証（ネームカード）の QR コード読み取りで受講の登録を行います。会場出口にて退室時に受講証をお渡ししますので、大切に保管してください。

### ●病理領域講習

#### ◇特別講演（1 単位）

【現地開催】6 月 8 日（土）10:50～11:50 第 1 会場（5F メインホール）

「Advances in Molecular Cytopathology」

座長：長村 義之（日本鋼管病院 病理診断科 / 慶應義塾大学医学部）

演者：Shinchita Roy Chowdhuri（Associate Professor, Department of Pathology and Laboratory Medicine, The University of Texas MD Anderson Cancer Center）

#### ◇会長企画（1 単位）

【現地開催】6 月 9 日（日）9:50～10:50 第 4 会場（10F1001-2 会議室）

「細胞診におけるゲノム医療の現状と今後の展望」

座長：佐藤 之俊（北里大学医学部 呼吸器外科学）

演者：畑中 豊（北海道大学病院 先端診断技術開発センター）

※オンデマンド開催でも、ログイン記録の確認により、単位の取得が可能です。なお、現地開催とオンデマンド開催の重複での単位の付与はございません。

### ■単位取得可能講習・期間一覧

対 象		6/8(土)・9(日) 現地会場	オンデマンド開催 第 1 期	オンデマンド開催 第 2 期
細胞診専門医会	総会・細胞診専門医セミナー	○	○	○
	細胞診専門医研修指定講座	○	○	○
	細胞診専門医領域講習	○	○	○
日本専門医機構	専門医共通講習	○	○ 確認試験あり	○ 確認試験あり
日本産科婦人科学会	学会参加単位	○	○	×
	産婦人科領域講習	○	○	×
日本産婦人科医会	学会参加単位	○	×	×
日本外科学会	外科領域講習	○	○ 確認試験あり	○ 確認試験あり
日本病理学会	病理領域講習	○	○	○

## 第11回 子宮の日全国アクション—2024 報告会—

6月8日(土) 13:30～15:30 第8会場(10F 1006-7 会議室)

座長：阿部 英二(久留米大学医療センター 臨床検査室 病理)  
内山 勲(大阪市立総合医療センター 医療技術部 臨床検査部門)

2009年から始まった子宮の日(Love49)の活動は16回目を迎え、全国規模で行う日本臨床細胞学会の大切な公益事業の1つとなっています。このような事業ですが、残念ながら2020年度から2022年度の3年間は新型コロナウイルス感染拡大の影響で、予定していた街頭活動の多くが中止せざるを得ない状況に陥ってしまいました。しかしながら昨年よりこの新型コロナウイルスは、感染症法で5類感染症に移行したことで、少しずつですが街頭活動の再開に向け、動き出している状況です。

今回の報告会では、臨床医の立場から「働く女性の健康課題をめぐる現状 ～子宮頸がんの現状と予防策について～」について、また行政の立場から「大阪府における子宮頸がん検診(HPV単独検診)の現状」についてのご講演をお願いしています。更に子宮の日の活動について、群馬県と京都府からご報告をお願いいたしました。活発なご意見、ご討議ができれば幸いです。

1. 働く女性の健康課題をめぐる現状 ～子宮頸がんの現状と予防策について～  
産業医科大学産業保健学部広域発達看護学  
松浦 祐介
2. 大阪府における子宮頸がん検診(HPV単独検診)の現状  
大阪府健康推進室 健康づくり課 生活習慣病・がん対策グループ  
岩田 知子
3. 京都府における子宮の日の活動  
京都市立病院 臨床検査技術科  
竹腰 友博
4. 群馬県におけるLove49活動報告  
群馬大学医学部附属病院 病理部・病理診断科  
小野里香織



## 第 65 回日本臨床細胞学会総会（春期大会） 市民公開講座

6 月 9 日（日）13:50 ～ 15:20（第 9 会場 12F 特別会議場）

※一般公開

**「子宮頸がん予防 HPV ワクチンを受けてない人に大事なお話があります。  
そして、受けた人にもお話があります」**

### 開催趣旨

子宮頸がん予防の HPV ワクチンの有効性が明らかとなり、接種率が向上してきた。子宮頸がんは予防と早期発見が重要である。これまでにワクチンを接種された方、あるいは接種されなかった方に対して、今後の子宮頸がん検診との付き合い方を考える機会として、今回の市民公開講座を開催する。

### 座長

山田 有紀（奈良県立医科大学 産婦人科）

### 演者

1. 子宮頸がん検診の受診方法に違いがありますか？  
産業医科大学 産業保健学部 広域・発達看護学  
松浦 祐介
2. このままじゃダメなんです。大切な人に伝えてください、子宮頸がん対策の大切さ。  
大阪大学大学院医学系研究科 産科学婦人科学  
上田 豊
3. がん検診で異常が見つかった時に～治療現場からの報告～  
奈良県総合医療センター  
谷口真紀子

主催：

第 65 回日本臨床細胞学会総会（春期大会）

# 第 65 回日本臨床細胞学会総会（春期大会）

## 実行委員／プログラム委員

大会長	森井 英一（大阪大学大学院医学系研究科病態病理学・病理診断科）
副会長	井上 健（大阪市立総合医療センター 病理部・病理診断科）
	若狭 朋子（近畿大学奈良病院 病理診断科）
顧問	植田 政嗣（畿央大学大学院 健康科学研究科）
プログラム委員長	河原 邦光（神戸大学大学院医学研究科 地域連携病理学）

### ■コアプログラム委員（敬称略・50 音順）

内山 勲（地方独立行政法人大阪市民病院機構 大阪市立総合医療センター 医療技術部 臨床検査部門）	長友 忠相（国立大学法人 大阪大学医学部附属病院 病理部）
大西 雅子（地方独立行政法人大阪府立病院機構大阪はびきの医療センター 病理診断科）	布引 治（神戸常盤大学保健科学部 医療検査学科）
小椋 聖子（大阪府済生会野江病院 病理診断科）	野島 聡（大阪大学大学院医学系研究科 病態病理学）
片山 博徳（国際医療福祉大学 成田保健医療学部 医学検査学科）	羽場 礼次（香川大学医学部附属病院 病理診断科・病理部）
岸野 万伸（宝塚医療大学 保健医療学部）	濱川 真治（公立昭和病院 臨床検査科）
桜井 孝規（大阪赤十字病院 病理診断科）	瀧崎 慎（福岡大学医学部 病理）
佐藤 康晴（岡山大学学術研究院保健学域 分子血液病理学）	松井 崇浩（大阪大学医学部附属病院 病理診断科）
鈴木 彩菜（（医）神甲会限病院 病理診断科）	南口早智子（京都大学医学部附属病院 病理診断科）
田原紳一郎（大阪大学大学院医学系研究科 病態病理学講座）	三村 明弘（PCL 大阪 病理細胞診センター）
塚本 龍子（神戸大学医学部附属病院 病理部）	村田 晋一（和歌山県立医科大学 人体病理学教室）
蔦 幸治（関西医科大学 病理学講座）	森谷 鈴子（滋賀医科大学医学部附属病院 病理部）
田路 英作（森ノ宮医療大学 医療技術学部 臨床検査学科）	安岡 弘直（大阪労災病院 病理診断科）
豊田 進司（地方独立行政法人奈良県立病院機構奈良県総合医療センター 産婦人科）	柳井 広之（岡山大学病院 病理診断科）
	矢野 恵子（関西医療大学 保健医療学部 臨床検査学科）
	横山 雄起（大阪大学大学院 医学系研究科）

### ■プログラム委員（敬称略・50 音順）

相島 慎一（九州大学大学院医学研究院 構造病態病理学）	池田 徳彦（東京医科大学 呼吸器・甲状腺外科学分野）
青木 大輔（国際医療福祉大学/赤坂山王メディカルセンター）	石井 保吉（医療法人社団こころからの元氣プラザ 臨床検査部細胞病理診断科）
阿部 英二（久留米大学医学部附属医療センター 臨床検査室）	板持 広明（岩手医科大学附属病院 臨床腫瘍科）
阿部 仁（がん研究会 有明病院臨床病理センター 細胞診断部）	市村 友季（大阪公立大学医学部 女性病態医学）
荒木 邦夫（松江市立病院 呼吸器外科）	伊藤以知郎（長野赤十字病院 病理部）
有田 茂実（千葉県立佐原病院 臨床検査科）	伊東 恭子（京都中部総合医療センター 病理診断科）
有廣 光司（広島大学病院 病理診断科）	伊藤 潔（公益財団法人宮城県対がん協会細胞診センター）
伊倉 義弘（社会医療法人愛仁会高槻病院 病理科）	伊藤 仁（東海大学医学部 附属病院病理検査技術科）
池田 聡（千葉科学大学 危機管理学部 保健医療学科）	伊豫田 明（東邦大学医学部 呼吸器外科学）
池田純一郎（千葉大学医学部附属病院 病理診断科・病理部）	榎本 隆之（市立伊丹病院遺伝子診療センター）

- 大井 恭代 (社会医療法人博愛会相良病院 病理診断科)
- 大林 千穂 (神鋼記念病院 病理診断センター)
- 大平 達夫 (東京医科大学病院 呼吸器外科)
- 小笠原利忠 (特定医療法人誠仁会大久保病院 婦人科・細胞診断部)
- 岡本 愛光 (東京慈恵会医科大学 産婦人科学講座)
- 長村 義之 (日本鋼管病院 病理診断科)
- 小田 瑞恵 (医療法人社団こころとからだの元氣プラザ 婦人科)
- 小田 義直 (九州大学大学院 医学研究院 形態機能病理)
- 柿沼 廣邦 (熊本大学病院 病理部)
- 垣花 昌俊 (東京医科大学 呼吸器・甲状腺外科学分野)
- 笠井 孝彦 (徳島赤十字病院 病理診断科)
- 加藤 久盛 (神奈川県予防医学協会中央診療所 婦人科検診部)
- 門田 球一 (香川大学医学部 分子腫瘍病理学)
- 川名 敬 (日本大学医学部 産婦人科学系産婦人科分野)
- 河原 明彦 (久留米大学病院 病理診断科・病理部)
- 川本 雅司 (湘南藤沢徳洲会病院 病理診断科)
- 木佐貫 篤 (宮崎県立日南病院 臨床検査科・病理診断科)
- 鬼島 宏 (弘前大学大学院医学研究科 病理生命科学講座)
- 木下 勇一 (公立大学法人和歌山県立医科大学附属病院 中央検査部病理)
- 京 哲 (島根大学医学部 産科婦人科学)
- 清川 貴子 (東京慈恵会医科大学 病理学講座)
- 黒田 一 (東京女子医科大学付属足立医療センター 病理診断科)
- 孝橋 賢一 (大阪公立大学大学院医学研究科 診断病理・病理病態学)
- 小嶋 基寛 (国立がん研究センター先端医療開発センター 臨床腫瘍病理分野)
- 小松 京子 (つくば臨床検査教育・研修センター 理事長)
- 近藤 哲夫 (山梨大学大学院 医学工学総合研究部・人体病理学講座)
- 近内 勝幸 (神奈川県立がんセンター 婦人科)
- 齋藤 豪 (札幌医科大学 産婦人科学講座)
- 坂谷 貴司 (日本医科大学付属病院 病理診断科)
- 佐々木伸也 (地方独立行政法人堺市立病院機構 堺市立総合医療センター 臨床検査技術科)
- 佐々木 毅 (東京大学医学部大学院医学系研究科 次世代病理情報連携学講座)
- 佐々木 寛 (医療法人徳洲会千葉徳洲会病院 婦人科)
- 笹島ゆう子 (帝京大学医学部 病院病理部)
- 佐藤 之俊 (北里大学医学部呼吸器外科学)
- 澁木 康雄 (国立研究開発法人 国立がん研究センター中央病院 病理診断科 / 臨床検査科)
- 下田 将之 (東京慈恵会医科大学 病理学講座・病院病理部)
- 生水真紀夫 (千葉大学大学院医学研究院 生殖医学)
- 進 伸幸 (国際医療福祉大学成田病院 婦人科)
- 田口 雅子 (独立行政法人国立病院機構 近畿中央呼吸器センター 臨床検査科)
- 武田麻衣子 (奈良県立医科大学 病理診断学講座)
- 竹田 雅司 (若草第一病院 病理診断科)
- 田尻 琢磨 (東海大学医学部付属八王子病院 病理診断科)
- 田中 良太 (杏林大学医学部 呼吸器・甲状腺外科学)
- 棚田 諭 (地方独立行政法人大阪府立病院機構大阪国際がんセンター 臨床検査科 病理・細胞診)
- 田畑 務 (東京女子医科大学 産婦人科)
- 土屋 眞一 (社会医療法人栗山会飯田病院 副院長兼病理診断科)
- 都築 豊徳 (愛知医科大学医学部 病理診断学講座)
- 鶴岡 慎悟 (JCHO埼玉メディカルセンター 病理診断科)
- 寺本 典弘 (独立行政法人国立病院機構四国がんセンター 病理科)
- 栃木 直文 (東邦大学医療センター大森病院 病理診断科)
- 内藤 嘉紀 (久留米大学病院 臨床検査部)
- 長尾 俊孝 (東京医科大学 人体病理学分野)
- 中黒 匡人 (名古屋大学医学部附属病院 病理部)
- 中塚 伸一 (八尾徳洲会総合病院 病理診断科)
- 中村 直哉 (東海大学医学部 基盤診療学系病理診断学)
- 中山 富雄 (国立がん研究センター がん対策研究所 検診研究部)
- 西野 幸治 (新潟大学歯学総合病院 産婦人科)
- 西山 憲一 (福岡赤十字病院 病理診断科)
- 則松 良明 (愛媛県立医療技術大学保健科学部 臨床検査学科 生体情報学講座)
- 羽賀 博典 (京都大学医学部附属病院 病理診断科)
- 畑中 豊 (北海道大学病院 ゲノム・コンパニオン診断研究部門)
- 原田 憲一 (金沢大学医薬保健研究域医学系 人体病理学)
- 東田 太郎 (新宮市立医療センター 産婦人科)
- 樋口佳代子 (沖縄協同病院 病理)
- 平田 哲士 (医療法人社団三立会 千葉病理診断科クリニック)

- 平林 健一 (富山大学学術研究部医学系 病理診断学講座)
- 廣井 禎之 (順天堂大学 医療科学部)
- 廣岡 保明 (鳥取県立中央病院 外科)
- 廣川 満良 ((医) 神甲会限病院 病理診断科)
- 福島 裕子 (大阪市立十三市民病院 病理診断科)
- 藤井多久磨 (藤田医科大学医学部 婦人科学講座)
- 藤井 智美 (大阪大学大学院医学系研究科病態病理学・病理診断科)
- 藤田 茂樹 (一般財団法人住友病院 病理部)
- 伏見 博彰 (地方独立行政法人 大阪府立病院機構 大阪急性期・総合医療センター 病理科)
- 星田 義彦 (独立行政法人国立病院機構大阪南医療センター 病理診断科)
- 前田 一郎 (北里大学北里研究所病院 病理診断科)
- 増田しのぶ (日本大学医学部 病態病理学系腫瘍病理学分野)
- 町田 知久 (東海大学医学部付属八王子病院 臨床検査技術科)
- 松浦 祐介 (産業医科大学 産業保健学部 広域・発達看護学)
- 松林 純 (東京医科大学 人体病理学分野)
- 三上 芳喜 (熊本大学病院 病理部・病理診断科)
- 湊 宏 (石川県立中央病院 病理診断科)
- 南 優子 (国立病院機構茨城東病院胸部疾患・療育医療センター 病理診断科・呼吸器外科)
- 宮城 悦子 (横浜市立大学附属病院 産婦人科)
- 三宅 真司 (東京医科大学病院 病理診断科)
- 宮崎 龍彦 (岐阜大学医学部附属病院 病理部・病理診断科)
- 棟方 哲 (市立函館病院 中央検査部)
- 村田 哲也 (J A 三重厚生連鈴鹿中央総合病院 病理診断科)
- 元井 亨 (がん・感染症センター都立駒込病院 病理科)
- 元井 紀子 (埼玉県立がんセンター 病理診断科/がんゲノム医療センター)
- 森定 徹 (杏林大学医学部 産科婦人科学教室)
- 森谷 卓也 (川崎医科大学 病理学教室)
- 安田 政実 (埼玉医科大学国際医療センター 病理診断科)
- 谷田部 恭 (国立研究開発法人国立がん研究センター中央病院 病理診断科)
- 柳田 聡 (東京慈恵会医科大学附属病院 産婦人科学講座)
- 矢納 研二 (J A 三重厚生連鈴鹿中央総合病院 婦人科)
- 矢野 博久 (久留米大学医学部 病理学講座)
- 山上 亘 (慶應義塾大学医学部 産婦人科学教室)
- 山口 倫 (長崎大学病院 病理診断科・病理部)
- 山下 博 (独立行政法人国立病院機構東京医療センター 産婦人科)
- 山田 隆司 (大阪医科薬科大学 病理学教室)
- 山元 英崇 (岡山大学大学院医歯薬学総合研究科 病理学(腫瘍病理))
- 横山 正俊 (佐賀大学医学部 産科婦人科学講座)
- 横山 良仁 (弘前大学医学部附属病院 産科婦人科)
- 吉澤 明彦 (奈良県立医科大学 病理診断学講座)
- 吉野 潔 (産業医科大学 医学部 産科婦人科学)
- 和田 直樹 (琉球大学大学院医学研究科 腫瘍病理学講座)
- 渡邊 麗子 (聖マリアンナ医科大学 病理学)
- 渡利 英道 (北海道大学病院 婦人科)

# 第 65 回日本臨床細胞学会総会(春期大会) 学術集会プログラム

## 特別講演

6月8日(土) 10:50~11:50 第1会場(5F メインホール)

座長:長村義之(日本鋼管病院病理診断科/慶應義塾大学医学部)

Advances in Molecular Cytopathology

Associate Professor, Department of Pathology and Laboratory Medicine,  
The University of Texas MD Anderson Cancer Center  
Shinchita Roy Chowdhuri

## 会長企画

6月9日(日) 9:50~10:50 第4会場(10F 1001-2 会議室)

座長:佐藤之俊(北里大学医学部呼吸器外科学)

細胞診におけるゲノム医療の現状と今後の展望

北海道大学病院先端診断技術開発センター 畑中 豊

## シンポジウム

シンポジウム 1 6月8日(土) 9:50~11:40 第3会場(10F 1003 会議室)

座長:糸山雅子(兵庫医科大学病院病理部)

大井恭代(博愛会相良病院病理診断科)

針生検時代の乳腺細胞診に求められるもの—施設特性に応じた理想の運用と注意点は何か?—

S1-1 検査センターにおける乳腺細胞診の現状と課題

PCL JAPAN 病理・細胞診センター

○山口裕美, 今井寿美子, 丸山 健, 古田則行, 津田 均, 平井康夫



- S1-2 一衛生検査所における乳腺細胞診の診断精度向上に向けた課題  
防衛医科大学校病態病理学講座<sup>1</sup>, PCL JAPAN 病理・細胞診センター<sup>2</sup>, 誠馨会千葉メディカルセンター<sup>3</sup>  
○津田 均<sup>1,2,3</sup>, 山口裕美<sup>2</sup>, 丸山 健<sup>2</sup>, 今井寿美子<sup>2</sup>, 古田則之<sup>2</sup>, 平井康夫<sup>2</sup>
- S1-3 常勤病理医不在の乳腺専門クリニックでの臨床検査技師 (CT) としての役割  
医療法人財団足立病院足立乳腺クリニック病理部<sup>1</sup>, 京都府立医科大学付属病院病院病理部<sup>2</sup>  
○竹村悟子<sup>1</sup>, 下垣静香<sup>1</sup>, 岸川敏治<sup>1</sup>, 馬場信一<sup>1</sup>, 小西英一<sup>2</sup>
- S1-4 乳腺疾患診療における細胞診: 乳腺専門病院さがら病院宮崎における現状  
さがら病院宮崎病理診断科  
○林 透, 原 由美
- S1-5 乳腺疾患の診断に対して乳腺細胞診は必要ないのか: FNAC の有用性と可能性  
北里大学北里研究所病院病理診断科<sup>1</sup>, 北里大学医学部病理学<sup>2</sup>  
○小穴良保<sup>1</sup>, 古澤亜希子<sup>1</sup>, 滝田晶子<sup>1</sup>, 喜多花緒<sup>1</sup>, 星野昭芳<sup>1,2</sup>, 前田一郎<sup>1,2</sup>
- S1-6 一般病院における乳腺細胞診の理想の運用と注意点~病理医の立場から~  
倉敷成人病センター病理診断科<sup>1</sup>, 倉敷成人病センター病理科<sup>2</sup>  
○大森昌子<sup>1</sup>, 高田由貴<sup>2</sup>, 小淵喜枝<sup>2</sup>, 瀬島雅子<sup>2</sup>, 安原聖子<sup>2</sup>, 小川友香<sup>2</sup>, 藤田 勝<sup>2</sup>, 小林千聖<sup>2</sup>, 石原真理子<sup>2</sup>, 中本 周<sup>1</sup>

シンポジウム 2 6月8日(土) 9:50~11:50 第4会場(10F 1001-2 会議室)

座長: 矢納研二 (鈴鹿中央総合病院産婦人科)

矢野恵子 (関西医療大学保健医療学部臨床検査学科)

#### 記述式報告様式のさらなる普及に向けて

- S2-1 基調講演: 子宮内膜記述式細胞診報告様式の要点  
関西医療大学保健医療学部臨床検査学科  
○矢野恵子
- S2-2 子宮内膜細胞診症例の The Yokohama System を用いた再評価一疑陽性例を中心に  
京都市立病院臨床検査技術科<sup>1</sup>, 京都市立病院病理診断科<sup>2</sup>, 日本セルネット<sup>3</sup>  
○野田みゆき<sup>1</sup>, 景山 愛<sup>1</sup>, 宮城華那子<sup>1</sup>, 竹腰友博<sup>1</sup>, 古市佳也<sup>1</sup>, 川辺民昭<sup>3</sup>, 香月奈穂美<sup>2</sup>, 岸本光夫<sup>2</sup>
- S2-3 The Yokohama System を用いた子宮内膜細胞診の当院の成績と問題点  
大阪府済生会野江病院病理診断科<sup>1</sup>, 関西医療大学保健医療学部臨床検査学科<sup>2</sup>, 大阪赤十字病院病理診断科<sup>3</sup>  
○城戸貴之<sup>1</sup>, 小椋聖子<sup>1</sup>, 江木さつき<sup>1</sup>, 高安祥子<sup>1</sup>, 永田七規<sup>1</sup>, 河合 潤<sup>1</sup>, 矢野恵子<sup>2</sup>, 桜井孝規<sup>3</sup>
- S2-4 液状化内膜細胞診をもとにした記述式報告様式のあり方について  
富山赤十字病院病理診断科部<sup>1</sup>, 富山県健康増進センター女性検診課<sup>2</sup>, 市立砺波総合病院臨床検査科<sup>3</sup>  
○佐賀良子<sup>1</sup>, 谷口直美<sup>2</sup>, 石倉宗浩<sup>3</sup>, 前田宣延<sup>1</sup>
- S2-5 衛生検査所における記述式報告様式「ヨコハマシステム」導入の成果と課題  
株式会社ピーシーエルジャパン PCL 東京第四ラボ<sup>1</sup>, 株式会社ピーシーエルジャパン PCL 東京第二ラボ<sup>2</sup>, 株式会社ピーシーエルジャパン病理・細胞診センター<sup>3</sup>  
○稲垣伸介<sup>1</sup>, 新井康弘<sup>2</sup>, 丸山 健<sup>3</sup>, 古田則行<sup>1,3</sup>, 小川まり子<sup>1</sup>, 竹澤咲紀<sup>1</sup>, 小林加津子<sup>3</sup>, 今井寿美子<sup>3</sup>, 渡邊 純<sup>1</sup>, 平井康夫<sup>3</sup>

**シンポジウム 3** 6月8日(土) 9:50~11:40 第5会場(10F 1009 会議室)

座長:井上 健(大阪市立総合医療センター病理診断科)

佐々木毅(東京大学大学院医学系研究科次世代病病情報連携学講座)

**希少がん診断における病理・細胞診**

- S3-1 希少がん診断のための病理育成事業  
東京大学大学院医学系研究科  
○佐々木毅
- S3-2 脳腫瘍の細胞像と病理像  
北海道大学大学院医学研究院病理学講座腫瘍病理学教室<sup>1)</sup>, 北海道大学化学反応創成研究拠点<sup>2)</sup>  
○種井善一<sup>1)</sup>, 小田義崇<sup>1)</sup>, 王 磊<sup>1,2)</sup>, 津田真寿美<sup>1,2)</sup>, 田中伸哉<sup>1,2)</sup>
- S3-3 骨軟部腫瘍(間葉系腫瘍)の病理・細胞診  
がん感染症センター都立駒込病院病理科  
○元井 亨, 浅見英一
- S3-4 小児腫瘍の病理診断と細胞像~小児腫瘍における細胞診の役割について考える  
地方独立行政法人大阪市民病院機構大阪市立十三市民病院病理診断科<sup>1)</sup>, 地方独立行政法人大阪市民病院機構大阪市立総合医療センター病理診断科<sup>2)</sup>  
○福島裕子<sup>1,2)</sup>, 坂井田美穂<sup>2)</sup>, 石井真美<sup>2)</sup>, 井上 健<sup>2)</sup>

**シンポジウム 4** 6月8日(土) 9:50~11:20 第8会場(10F 1006-7 会議室)

座長:三浦弘守(東北大学病院病理部)

中田聡子(国立病院機構医王病院北陸脳神経筋疾患センター研究検査科)

**誤診しやすい尿細胞診**

- S4-1 尿路上皮癌と間違いやすい良性・非尿路上皮病変  
大阪大学医学部附属病院病理部  
○西野 勝, 長友忠相, 森井英一
- S4-2 高異型度尿路上皮癌と間違いやすい低異型度尿路上皮癌  
静岡県立静岡がんセンター病理診断科  
○藤田奈央
- S4-3 尿路上皮癌と間違いやすい他臓器からの浸潤癌  
佐世保市総合医療センター病理診断科  
○林 洋子, 原 拓也, 陣内紗永子, 岩崎啓介
- S4-4 尿路上皮癌の組織亜型は推定可能か  
京都桂病院病理診断科  
○渋谷信介

**シンポジウム 5** 6月8日(土) 9:50~11:20 第9会場(12F 特別会議場)

座長:及川洋恵(宮城県対がん協会細胞診センター検査課)

大石善文(飯塚病院病理科)

**子宮頸部腺癌の最前線**

- S5-1 IECC システムを用いた細胞診断と組織診断の一致性の検討  
岩手医科大学医学部病理診断学講座  
○刑部光正, 山田範幸, 佐藤綾香, 杉本 亮, 柳川直樹

- S5-2 子宮頸部腺癌の細胞像～HPV 関連腺癌を中心に～  
札幌医科大学附属病院病理部  
○蓑島敦志, 森谷 純, 木戸朋美, 竹浪智子, 大門史土, 菅原太郎, 藤田裕美, 杉田真太郎,  
長谷川匡
- S5-3 HPV 非依存性腺癌の細胞所見  
岡山大学病院病理診断科  
○柳井広之
- S5-4 子宮頸部腺癌の最前線  
産業医科大学医学部産科婦人科学  
○吉野 潔

**シンポジウム 6 6月8日(土) 9:50～11:20 第10会場 (12F 1202 会議室)**

**座長: 河原明彦** (久留米大学病院病理診断科・病理部)

**平林健一** (富山大学学術研究部医学系病理診断学講座)

**膵癌における腹腔洗浄細胞診の標準化**

- S6-1 腹腔細胞診陽性膵癌を制す法—外科医の立場から—  
富山大学学術研究部医学系消化器・腫瘍・総合外科<sup>1</sup>, 名古屋大学医学部附属病院消化器・腫瘍外科<sup>2</sup>, 富山大学学術研究部医学系病理診断学<sup>3</sup>, 聖マリアンナ医科大学病理診断科<sup>4</sup>, 東北大学大学院医学系研究科病態病理学<sup>5</sup>, 関西医科大学外科学講座胆膵外科<sup>6</sup>, 東北大学大学院医学系研究科消化器外科学<sup>7</sup>, 近畿大学医学部外科学教室<sup>8</sup>  
○田中晴祥<sup>1,2</sup>, 平林健一<sup>3</sup>, 藤井 努<sup>1</sup>, 深澤美奈<sup>1</sup>, 渋谷和人<sup>1</sup>, 大池信之<sup>4</sup>, 古川 徹<sup>5</sup>,  
里井壯平<sup>6</sup>, 海野倫明<sup>7</sup>, 竹山宜典<sup>8</sup>
- S6-2 膵癌における腹腔洗浄細胞診の標準化に向けた取り組み—膵癌腹腔細胞診の実際—  
国立大学法人富山大学附属病院  
○田近洋介
- S6-3 LBC 法を用いた膵癌症例における腹腔細胞診の実際  
久留米大学医学部病理学講座<sup>1</sup>, 久留米大学病院臨床検査部<sup>2</sup>, 久留米大学病院病院病理部<sup>3</sup>  
○谷川雅彦<sup>1</sup>, 内藤嘉紀<sup>2</sup>, 河原明彦<sup>3</sup>, 安倍秀幸<sup>3</sup>, 中山正道<sup>1</sup>, 牧野諒央<sup>3</sup>, 熊谷天斗<sup>3</sup>,  
秋葉 純<sup>3</sup>, 矢野博久<sup>1</sup>
- S6-4 膵癌手術に対する腹腔細胞診における免疫細胞化学併用の意義  
静岡県立静岡がんセンター病理検査室<sup>1</sup>, 静岡県立静岡がんセンター病理診断科<sup>2</sup>, 聖マリアンナ医科大学病理学<sup>3</sup>  
○刀稱亀代志<sup>1</sup>, 本田勝丈<sup>1</sup>, 田代千穂<sup>1</sup>, 仲田佐和子<sup>1</sup>, 遠藤 誠<sup>1</sup>, 大石琢磨<sup>2</sup>, 野呂瀬朋子<sup>2,3</sup>,  
大池信之<sup>2,3</sup>

**シンポジウム 7 6月8日(土) 13:30～15:30 第3会場 (10F 1003 会議室)**

**座長: 長友忠相** (大阪大学医学部附属病院病理部)

**内藤嘉紀** (久留米大学病院臨床検査部)

**胆汁細胞診における新たな診断区分の確立に向けた試み**

- S7-1 胆汁細胞診の概論  
金沢大学附属病院病理診断科・病理部<sup>1</sup>, 久留米大学病院臨床検査部<sup>2</sup>  
○水口敬司<sup>1</sup>, 森 龍也<sup>1</sup>, 嶋口智恵<sup>1</sup>, 酒野香織<sup>1</sup>, 下田 翼<sup>1</sup>, 藤田一希<sup>1</sup>, 大川 麗<sup>1</sup>,  
奥田未悠<sup>1</sup>, 内藤嘉紀<sup>2</sup>, 池田博子<sup>1</sup>

- S7-2 胆汁細胞診：従来法における特徴的細胞像  
社会医療法人雪の聖母会聖マリア病院病理細胞診<sup>1</sup>, 社会医療法人雪の聖母会聖マリア病院病理診断科<sup>2</sup>, 社会医療法人雪の聖母会聖マリア病院脳神経センター脳神経病理<sup>3</sup>, 久留米大学病院臨床検査部<sup>4</sup>, 金沢大学附属病院病理診断科・病理部<sup>5</sup>  
○長山大輔<sup>1</sup>, 内藤嘉紀<sup>4</sup>, 水口敬司<sup>5</sup>, 森 龍也<sup>5</sup>, 塚本孝久<sup>1</sup>, 榎田明美<sup>1</sup>, 杉田保雄<sup>3</sup>, 金城賢尚<sup>2</sup>, 木村芳三<sup>2</sup>, 檜垣浩一<sup>2</sup>
- S7-3 胆汁細胞診における Liquid based cytology : SurePath 法  
久留米大学病院病理診断科・病理部<sup>1</sup>, 大阪大学医学部附属病院病理部<sup>2</sup>, 久留米大学病院臨床検査部<sup>3</sup>  
○牧野諒央<sup>1</sup>, 河原明彦<sup>1</sup>, 長友忠相<sup>2</sup>, 安倍秀幸<sup>1</sup>, 高瀬頼妃呼<sup>1</sup>, 熊谷天斗<sup>1</sup>, 古田拓也<sup>1</sup>, 内藤嘉紀<sup>3</sup>, 秋葉 純<sup>1</sup>
- S7-4 胆汁細胞診：ThinPrep 法における特徴的細胞像  
宮崎大学医学部附属病院病理部<sup>1</sup>, 宮崎大学医学部附属病院病理診断科<sup>2</sup>, 公益財団法人大原記念病院倉敷中央病院臨床検査技術部病理検査室<sup>3</sup>  
○徳満貴子<sup>1</sup>, 中村香織<sup>3</sup>, 西崎凌次<sup>3</sup>, 野口裕史<sup>1</sup>, 白濱幸生<sup>1</sup>, 峰松映子<sup>1</sup>, 森田勝代<sup>1</sup>, 黒木奈瑞菜<sup>1</sup>, 盛口清香<sup>1,2</sup>, 佐藤勇一郎<sup>1,2</sup>
- S7-5 統計解析からみる, 胆汁細胞診における細胞学的重要所見  
地方独立行政法人佐賀県医療センター好生館総合臨床研究所<sup>1</sup>, 川崎市立多摩病院病理診断科<sup>2</sup>, 公益財団法人大原記念倉敷中央病院臨床検査技術部病理検査<sup>3</sup>, 富山大学学術研究部医学系病理診断学<sup>4</sup>, 東海大学医学部附属八王子病院病理診断科<sup>5</sup>, 久留米大学病院臨床検査部<sup>6</sup>  
○貞嶋栄司<sup>1</sup>, 早川智絵<sup>2</sup>, 中村香織<sup>3</sup>, 西崎凌次<sup>3</sup>, 平林健一<sup>4</sup>, 田尻琢磨<sup>5</sup>, 内藤嘉紀<sup>6</sup>

シンポジウム 8 6月8日(土) 13:30~15:30 第4会場(10F 1001-2 会議室)

座長：佐藤之俊(北里大学医学部呼吸器外科学)

竹中明美(畿央大学臨床細胞学研修センター)

#### 呼吸器細胞診新報告様式の運用の問題点

- S8-1 WHO の呼吸器細胞診新報告様式～肺がん診療におけるメリットと今後の課題～  
杏林大学医学部呼吸器・甲状腺外科学<sup>1</sup>, 杏林大学医学部病理学<sup>2</sup>, 杏林大学医学部病院病理部<sup>3</sup>  
○田中良太<sup>1</sup>, 藤原正親<sup>2</sup>, 新井信晃<sup>1</sup>, 中里陽子<sup>1</sup>, 橋 啓盛<sup>1</sup>, 内海 凌<sup>3</sup>, 菅野 瞳<sup>3</sup>, 田邊一成<sup>3</sup>, 岸本浩次<sup>3</sup>, 柴原純二<sup>2</sup>
- S8-2 呼吸器細胞診新報告様式の運用の問題点  
国立研究開発法人国立がん研究センター中央病院臨床検査科<sup>1</sup>, 国立研究開発法人国立がん研究センター中央病院病理診断科<sup>2</sup>  
○澁木康雄<sup>1,2</sup>, 中谷久美<sup>1,2</sup>, 福原 萌<sup>1,2</sup>, 石田さくら<sup>1,2</sup>, 藤間瑞穂<sup>1,2</sup>, 加島淳平<sup>2</sup>, 岸川さつき<sup>2</sup>, 谷田部恭<sup>2</sup>
- S8-3 呼吸器細胞診の新報告様式についての運用の問題点—Atypical と Suspicious を中心に  
北海道大学病院病理部  
○渡部涼子, 安孫子光春, 石田裕子, 清水知浩, 恩田千景, 川上 舞, 橋本大和, 熊谷美也妃, 外丸詩野, 松野吉宏
- S8-4 当院における呼吸器細胞診新報告様式の運用と問題点  
済生会新潟病院病理診断科  
○遠藤浩之, 西倉 健

- S8-5 当院における呼吸器細胞診新報告様式導入の問題点抽出と今後の展望  
 聖マリアンナ医科大学病院病理診断科<sup>1</sup>, 聖マリアンナ医科大学呼吸器内科<sup>2</sup>, 聖マリアンナ医科大学病理学<sup>3</sup>  
 ○島田直樹<sup>1</sup>, 小堺彩加<sup>1</sup>, 情野 響<sup>1</sup>, 篠原佑香里<sup>1</sup>, 佐藤由佳<sup>1</sup>, 花山直美<sup>1</sup>, 大川千絵<sup>1</sup>,  
 森川 慶<sup>2</sup>, 渡邊麗子<sup>1,3</sup>, 小池淳樹<sup>1,3</sup>

**シンポジウム 9** 6月8日(土) 13:30~15:10 第5会場(10F 1009 会議室)

座長: 佐々木栄司(昭和大学横浜市北部病院甲状腺センター)  
 廣川満良(医療法人神甲会隈病院病理診断科)

**めざせ！甲状腺細胞診マスター**

- S9-1 めざせ！甲状腺細胞診マスター：甲状腺細胞診お悩みアンケート結果の概略  
 隈病院病理診断科  
 ○鈴木彩菜
- S9-2 乳頭癌の鑑別と限界  
 福島県立医科大学放射線医学県民健康管理センター  
 ○山谷幸恵
- S9-3 濾胞性腫瘍の細胞診断—診方と見方—  
 伊藤病院診療技術部臨床検査室<sup>1</sup>, 伊藤病院病理診断科<sup>2</sup>, 伊藤病院診療部外科<sup>3</sup>  
 ○天野高志<sup>1</sup>, 加藤良平<sup>2</sup>, 田村 恵<sup>1</sup>, 西村亜美<sup>1</sup>, 徳井理絵<sup>1</sup>, 畑田和哉<sup>1</sup>, 清原生都樹<sup>1</sup>,  
 小泉芹奈<sup>1</sup>, 北川 亘<sup>1,3</sup>, 伊藤公一<sup>3</sup>
- S9-4 これであなたも甲状腺細胞診マスター～リンパ腫～  
 医療法人神甲会隈病院病理診断科  
 ○田中歩紀
- S9-5 めざせ！甲状腺細胞診マスター(髄様癌)  
 医療法人野口病院病理診断科  
 ○伊藤有紀子, 丸田淳子, 横山繁生
- S9-6 乳頭癌の核所見と鑑別病変  
 がん研究会有明病院臨床病理センター細胞診断部<sup>1</sup>, がん研究会がん研究所病理部<sup>2</sup>  
 ○山崎奈緒子<sup>1</sup>, 池畑浩一<sup>1</sup>, 佐直映理<sup>1</sup>, 伊藤崇彦<sup>1</sup>, 山田麻里沙<sup>1</sup>, 藤山淳三<sup>1</sup>, 阿部 仁<sup>1</sup>,  
 千葉知宏<sup>1,2</sup>

**シンポジウム 10** 6月8日(土) 13:30~15:10 第10会場(12F 1202 会議室)

座長: 鹿股直樹(聖路加国際病院病理診断科)  
 鳥居良貴(兵庫医科大学病院病理診断科/病院病理部)

**細胞診の仕事はどのように変わっていくのか**

- S10-1 HPV 検査単独法導入における細胞検査士のあり方について考える  
 がん研究会有明病院  
 ○阿部 仁



- S10-2 細胞診断におけるフローサイトメトリーの活用  
大阪府立病院機構大阪母子医療センター臨床検査部門病理<sup>1</sup>, 大阪府立病院機構大阪国際がんセンター臨床検査科病理・細胞診<sup>2</sup>, 加古川中央市民病院病理診断科<sup>3</sup>, 大阪府立病院機構大阪急性期・総合医療センター病理科<sup>4</sup>, 医療法人藤井会石切生喜病院病理診断科<sup>5</sup>, 大阪府立病院機構大阪国際がんセンター病理・細胞診断科<sup>6</sup>, 大阪府立病院機構大阪母子医療センター病理診断科<sup>7</sup>  
○岡 大地<sup>1</sup>, 伊藤知夏<sup>1</sup>, 棚田 諭<sup>2</sup>, 市川千宙<sup>3</sup>, 松岡圭子<sup>4</sup>, 桑江優子<sup>5</sup>, 本間圭一郎<sup>6</sup>, 竹内 真<sup>7</sup>
- S10-3 細胞診検体を用いた遺伝子検査  
兵庫県立がんセンター検査部<sup>1</sup>, 兵庫県立がんセンター病理診断科<sup>2</sup>  
○南 智也<sup>1</sup>, 加藤ゆり<sup>1</sup>, 東 恭加<sup>1</sup>, 梶本和義<sup>2</sup>
- S10-4 治療による核の形態学的変化の背景をとらえる一細胞周期の視点から—  
九州大学大学院基幹教育院<sup>1</sup>, 九州大学大学院医学系学府保健学専攻検査技術科学<sup>2</sup>, 飯塚病院<sup>3</sup>, 福岡山王病院<sup>4</sup>  
○渡邊壽美子<sup>1</sup>, 上原俊貴<sup>2,3</sup>, 加来恒壽<sup>4</sup>

シンポジウム 11 6月9日(日) 9:50~11:50 第3会場(10F 1003 会議室)

座長: 松林 純 (東京医科大学医学部医学科人体病理学分野)

有安早苗 (川崎医療福祉大学医療技術学部臨床検査学科)

これからの気管支鏡検査 ROSE に求められる多様性

- S11-1 呼吸器 ROSE の現状と求められる多様性  
香川大学医学部附属病院医療技術部病理部門<sup>1</sup>, 香川大学医学部附属病院病理診断科・病理部<sup>2</sup>  
○松永 徹<sup>1</sup>, 本山睦美<sup>1</sup>, 多田有輝子<sup>1</sup>, 清永加菜<sup>1</sup>, 郷田 衛<sup>1</sup>, 片倉和哉<sup>1</sup>, 伊吹英美<sup>2</sup>, 香川聖子<sup>2</sup>, 石川 亮<sup>2</sup>, 羽場礼次<sup>2</sup>
- S11-2 肺がんの診断・遺伝子検査を念頭においた, ROSE を活用した気管支鏡検査の実際  
東京医科大学呼吸器・甲状腺外科学分野<sup>1</sup>, 東京医科大学人体病理学分野<sup>2</sup>, 東京医科大学病院病理診断科<sup>3</sup>, 早稲田大学人間科学学術院人間科学部<sup>4</sup>, 東京医科大学八王子医療センター呼吸器外科<sup>5</sup>  
○垣花昌俊<sup>1</sup>, 松林 純<sup>2</sup>, 三宅真司<sup>3</sup>, 大平達夫<sup>1</sup>, 梶原直央<sup>5</sup>, 河手典彦<sup>4</sup>, 筒井英光<sup>1</sup>, 長尾俊孝<sup>2</sup>, 池田徳彦<sup>1</sup>
- S11-3 ROSE 時に行う肺がんコンパクトパネル検査の運用と工夫  
聖マリアンナ医科大学病院病理診断科<sup>1</sup>, 聖マリアンナ医科大学呼吸器内科<sup>2</sup>, 聖マリアンナ医科大学病理学<sup>3</sup>  
○花山直美<sup>1</sup>, 小堺彩加<sup>1</sup>, 情野 響<sup>1</sup>, 篠原佑香里<sup>1</sup>, 佐藤由佳<sup>1</sup>, 島田直樹<sup>1</sup>, 大川千絵<sup>1</sup>, 森川 慶<sup>2</sup>, 渡邊麗子<sup>1,3</sup>, 小池淳樹<sup>1,3</sup>
- S11-4 臨床医が診る“なんちゃって ROSE”の改善の訴求  
愛媛大学大学院医学系研究科地域胸部疾患治療学<sup>1</sup>, 愛媛大学医学部循環器・呼吸器・腎高血圧内科<sup>2</sup>, 川崎医療福祉大学医療技術学部臨床検査学科<sup>3</sup>, 愛媛大学大学院医学系研究科分子病理学<sup>4</sup>, 倉敷芸術科学大学生命科学部生命医科学科<sup>5</sup>  
○野上尚之<sup>1</sup>, 山本将一郎<sup>2</sup>, 中村行宏<sup>2</sup>, 有安早苗<sup>3</sup>, 北澤理子<sup>4</sup>, 佐藤正和<sup>5</sup>



- S11-5 ZOOM アプリケーションを用いた気管支内視鏡 ROSE 遠隔診断の実用性について  
倉敷芸術科学大学生命科学部生命医科学科<sup>1</sup>, 川崎医療福祉大学医療技術学部臨床検査学  
科<sup>2</sup>  
○佐藤正和<sup>1</sup>, 有安早苗<sup>2</sup>

シンポジウム 12 6月9日(日) 9:50~11:50 第5会場(10F 1009 会議室)

座長: 谷川真希 (東京医科大学人体病理学分野)

樋口佳代子 (沖縄協同病院病理診断科)

唾液腺細胞診・「鑑別困難」を考える—それって AUS? それとも SUMP?—

- S12-1 ミラノシステムと鑑別困難例  
筑波大学附属病院病理部<sup>1</sup>, 筑波大学医学医療系診断病理学<sup>2</sup>  
○村田佳彦<sup>1</sup>, 中川智貴<sup>1</sup>, 中島世莉奈<sup>1</sup>, 古橋陽輔<sup>1</sup>, 秋田谷有朔<sup>1</sup>, 河合 瞳<sup>2</sup>, 松岡亮太<sup>2</sup>,  
坂本規彰<sup>2</sup>, 松原大祐<sup>2</sup>
- S12-2 自験例から AUS と SUMP を考える  
大阪医科薬科大学病理学講座  
○石田光明
- S12-3 AUS・SUMP の効果的な使用について  
九州大学病院病理診断科・病理部<sup>1</sup>, 岡山大学大学院医歯薬学総合研究科病理学 (腫瘍病  
理)<sup>2</sup>, 九州大学大学院医学研究院形態機能病理学<sup>3</sup>  
○野上美和子<sup>1</sup>, 山元英崇<sup>2</sup>, 大久保文彦<sup>1</sup>, 小田義直<sup>1,3</sup>
- S12-4 唾液腺細胞診・「鑑別困難」の2例  
藤田医科大学医学部病理診断科<sup>1</sup>, 藤田医科大学病院病理部<sup>2</sup>, 藤田医科大学ばんだね病院  
病理部<sup>3</sup>, 藤田医科大学ばんだね病院病理診断科<sup>4</sup>  
○磯村まどか<sup>1</sup>, 小林加奈<sup>2</sup>, 吉永南遥<sup>2</sup>, 藤原真紀<sup>2</sup>, 池田美奈<sup>2</sup>, 須藤健助<sup>2</sup>, 中嶋彩香<sup>3</sup>,  
川島佳晃<sup>3</sup>, 塚本徹哉<sup>1</sup>, 浦野 誠<sup>4</sup>

シンポジウム 13 6月9日(日) 9:50~11:30 第6会場(10F 1008 会議室)

座長: 岸野万伸 (宝塚医療大学保健医療学部)

江原道子 (朝日大学歯学部口腔病態医療学講座口腔病理学分野)

口腔細胞診の精度向上に有用な解析法について

- S13-1 口腔細胞診の信頼性についての考察—精度向上を目指して—  
宝塚医療大学保健医療学部理学療法学科<sup>1</sup>, 大阪大学歯学部附属病院検査部<sup>2</sup>  
○岸野万伸<sup>1,2</sup>, 近堂侑子<sup>2</sup>, 大家香織<sup>2</sup>
- S13-2 口腔細胞診精度向上を目的とした TUBB3 免疫染色の有用性について  
大阪大学歯学部附属病院検査部<sup>1</sup>, 宝塚医療大学保健医療学部理学療法学科<sup>2</sup>  
○大家香織<sup>1</sup>, 近堂侑子<sup>1</sup>, 岸野万伸<sup>1,2</sup>
- S13-3 口腔扁平上皮癌の新規早期発見マーカーを用いた口腔細胞診の精度向上  
新潟大学大学院医歯学総合研究科  
○田沼順一
- S13-4 口腔粘膜病変に対する液状化検体細胞診を用いた補助的診断の試み  
朝日大学歯学部口腔病態医療学講座口腔病理学分野<sup>1</sup>, カワラダ歯科口腔外科<sup>2</sup>, 諏訪歯科  
診療所<sup>3</sup>  
○落合隆永<sup>1</sup>, 宮本侑果<sup>1</sup>, 川原田幸司<sup>2</sup>, 諏訪裕彦<sup>3</sup>, 江原道子<sup>1</sup>, 永山元彦<sup>1</sup>

## シンポジウム 14 6月9日(日) 9:50~11:50 第9会場(12F 特別会議場)

座長: 仲村 武 (神奈川県立がんセンター医療技術部検査科病理検査室)

土屋真一 (社会医療法人栗山会飯田病院病理診断科)

## エキスパートに学ぶ乳腺細胞診—構造・細胞異型, 二相性, 背景から各組織型の鑑別に迫る

## S14-0 座長の言葉

社会医療法人栗山会飯田病院病理診断科<sup>1</sup>, 神奈川県立がんセンター医療技術部検査科病理検査室<sup>2</sup>○土屋真一<sup>1</sup>, 仲村 武<sup>2</sup>

## S14-1 線維腺腫

社会医療法人飯田病院病理診断科<sup>1</sup>, 日本医科大学付属病院乳腺科<sup>2</sup>○松澤こず恵<sup>1</sup>, 沢田 晋<sup>1</sup>, 土屋真一<sup>1,2</sup>

## S14-2 乳管内乳頭腫

国保水俣市立総合医療センター臨床検査科<sup>1</sup>, くまもと乳腺・胃腸外科病院病理診断科<sup>2</sup>, 熊本市立熊本市市民病院病理診断科<sup>3</sup>, 熊本総合病院病理診断科<sup>4</sup>, 熊本労災病院病理診断科<sup>5</sup>○河野公成<sup>1</sup>, 有馬信之<sup>2</sup>, 山田智子<sup>3</sup>, 猪山賢一<sup>4</sup>, 栗脇一三<sup>5</sup>, 川野陽子<sup>5</sup>

## S14-3 ~浸潤性乳管癌・浸潤性小葉癌~

久留米大学医療センター臨床検査室病理<sup>1</sup>, 久留米大学医療センター病理診断科<sup>2</sup>, 長崎大学病院病理診断科・病理部<sup>3</sup>○阿部英二<sup>1</sup>, 塩賀太郎<sup>2</sup>, 山口 倫<sup>3</sup>

## S14-4 特殊型乳癌

山近記念総合病院検査室病理<sup>1</sup>, 日本鋼管病院病理検査技術科<sup>2</sup>, 東海大学医学部基盤診療学系病理診断学<sup>3</sup>○大久保美沙<sup>1</sup>, 松井成明<sup>2,3</sup>

## ワークショップ

## ワークショップ 1 6月8日(土) 9:00~10:30 第1会場(5F メインホール)

座長: 柿沼廣邦 (熊本大学病院病理部)

松原大祐 (筑波大学診断病理)

## 腺癌・扁平上皮癌と鑑別を要する肺の神経内分泌腫瘍

## WS1-1 神経内分泌腫瘍の最新の話について

筑波大学医学医療系診断病理<sup>1</sup>, 筑波大学附属病院<sup>2</sup>○松岡亮太<sup>1</sup>, 朝山 慶<sup>2</sup>, 古橋陽輔<sup>2</sup>, 村田佳彦<sup>2</sup>, 柴 綾<sup>1</sup>, 松原大祐<sup>1</sup>

## WS1-2 小細胞癌と鑑別が必要な非小細胞肺癌の細胞所見について

筑波大学附属病院病理部<sup>1</sup>, 筑波大学附属病院つくばヒト組織診断センター<sup>2</sup>, 筑波大学医学医療系診断病理学<sup>3</sup>○古橋陽輔<sup>1</sup>, 村田佳彦<sup>1,2,3</sup>, 中川智貴<sup>1,2,3</sup>, 中島世莉奈<sup>1,2,3</sup>, 秋田谷有朔<sup>2</sup>, 河合 瞳<sup>3</sup>, 松岡亮太<sup>3</sup>, 坂本規彰<sup>3</sup>, 松原大祐<sup>3</sup>

- WS1-3 類基底細胞型扁平上皮癌と神経内分泌腫瘍の鑑別  
香川大学医学部附属病院医療技術部病理部門<sup>1)</sup>, 香川大学医学部附属病院病理診断科<sup>2)</sup>, 香川大学医学部附属病院病理部<sup>3)</sup>  
○多田有輝子<sup>1,2,3)</sup>, 松永 徹<sup>1)</sup>, 清永加菜<sup>1)</sup>, 郷田 衛<sup>1)</sup>, 片倉和哉<sup>1)</sup>, 本山睦美<sup>1)</sup>, 大通清美<sup>1)</sup>, 香川聖子<sup>2)</sup>, 石川 亮<sup>2,3)</sup>, 羽場礼次<sup>2,3)</sup>
- WS1-4 EGFR 遺伝子変異陽性肺癌の小細胞肺癌転化  
北海道大学病院病理診断科<sup>1)</sup>, 北海道大学大学院医学研究院呼吸器内科学教室<sup>2)</sup>, 恵佑会札幌病院病理診断科<sup>3)</sup>  
○高桑恵美<sup>1,3)</sup>, 森永大亮<sup>2)</sup>, 榊原 純<sup>2)</sup>, 松野吉宏<sup>1)</sup>

**ワークショップ 2** 6月8日(土) 10:20~11:50 第6会場 (10F 1008 会議室)

座長: 布引 治 (神戸常盤大学)

木村文一 (信州大学医学部保健学科検査技術科学専攻病因・病態検査学領域)

**形態学の学びのあり方を考える**

- WS2-1 大学院を通じての学術研究のはじめ方—形態学的研究から細胞診断へのアプローチ  
畿央大学健康科学部健康栄養学科<sup>1)</sup>, 畿央大学大学院健康科学研究科<sup>2)</sup>, 川崎医療福祉大学医療技術学部臨床検査学科<sup>3)</sup>  
○森 康浩<sup>1,2)</sup>, 田中慎一<sup>3)</sup>, 植田政嗣<sup>2)</sup>
- WS2-2 技術開発の研究—社会人大学院生の立場から—  
洛和会音羽病院臨床検査部<sup>1)</sup>, 神戸大学大学院保健学研究科病態解析学領域<sup>2)</sup>  
○森藤哲史<sup>1,2)</sup>
- WS2-3 技術開発研究のすすめ  
京都大学医学部附属病院病理部  
○平田勝啓
- WS2-4 日常業務の問題点から考える研究への足がかり—市中病院での学術活動—  
日本赤十字社愛知医療センター名古屋第二病院医療技術部病理検査課  
○岩田英紘
- WS2-5 MD からの特別発言: 論文の書き方を中心に  
奈良県総合医療センター産婦人科  
○豊田進司
- WS2-6 細胞診検査と研究者について  
信州大学医学部保健学科検査技術科学専攻  
○木村文一

**ワークショップ 3** 6月8日(土) 13:30~15:00 第9会場 (12F 特別会議場)

座長: 今野 良 (自治医科大学附属さいたま医療センター産婦人科)

西川 武 (奈良県立医科大学附属病院病院病理部)

**子宮頸部 HPV 関連性腫瘍と細胞診**

- WS3-1 HPV ワクチンの子宮頸部検診への影響  
自治医科大学附属さいたま医療センター  
○今野 良
- WS3-2 世界における子宮頸がん検診の実情  
奈良県総合医療センター産婦人科  
○豊田進司

- WS3-3 子宮頸部 HPV 関連性腫瘍と細胞診  
自治医科大学附属さいたま医療センター病理部<sup>1</sup>, 自治医科大学附属さいたま医療センター産婦人科<sup>2</sup>  
○河野哲也<sup>1</sup>, 今野 良<sup>2</sup>, 大城 久<sup>1</sup>
- WS3-4 扁平上皮系病変・WHO 第 5 版運用上の問題点  
琉球大学大学院医学研究科細胞病理学講座  
○川上 史
- WS3-5 HSIL と ASC-H の鑑別を中心に (従来法)  
公益財団法人宮城県対がん協会細胞診センター検査課<sup>1</sup>, 公益財団法人宮城県対がん協会細胞診センター<sup>2</sup>  
○後藤由美<sup>1</sup>, 鷲尾尚子<sup>1</sup>, 大場朋子<sup>1</sup>, 山本ちひろ<sup>1</sup>, 三根佑美<sup>1</sup>, 鈴木由香<sup>1</sup>, 秀城浩司<sup>1</sup>, 大友久美<sup>1</sup>, 板橋育子<sup>1</sup>, 伊藤 潔<sup>2</sup>
- WS3-6 子宮頸部 BD シュアパス<sup>TM</sup>法における ASC-H と HSIL の鑑別  
奈良県立医科大学附属病院病理部<sup>1</sup>, 愛媛県立医療技術大学保健医療学研究科医療技術科学専攻<sup>2</sup>, 愛媛県立医療技術大学保健科学部臨床検査学科生体情報学講座<sup>3</sup>, 奈良県立医科大学病理診断学講座<sup>4</sup>  
○鈴木久恵<sup>1</sup>, 小田千寛<sup>2</sup>, 近藤ゆめの<sup>2</sup>, 西川 武<sup>1</sup>, 竹内真央<sup>1</sup>, 龍見重信<sup>1</sup>, 細川 翔<sup>2,3</sup>, 内山智子<sup>4</sup>, 則松良明<sup>2,3</sup>, 吉澤明彦<sup>4</sup>

ワークショップ 4 6月8日(土) 14:00~15:30 第6会場(10F 1008 会議室)

座長: 河原明彦 (久留米大学病院病理診断科・病理部)  
濱川真治 (公立昭和病院臨床検査科)

#### 核酸品質の視点からみた細胞診検体取扱い

- WS4-1 呼吸器領域における細胞検体の取扱いと核酸品質  
北海道大学病院先端診断技術開発センター<sup>1</sup>, 北海道がんセンター臨床検査科<sup>2</sup>, 北海道大学病院病理部<sup>3</sup>  
○四宮義貴<sup>1</sup>, 畑中佳奈子<sup>1</sup>, 奥村麻美<sup>1</sup>, 南家綾江<sup>1</sup>, 田中佑実<sup>1</sup>, 山本万美子<sup>1</sup>, 東 学<sup>2</sup>, 石田裕子<sup>3</sup>, 畑中 豊<sup>1</sup>
- WS4-2 体腔液細胞診検体における DNA と RNA 品質の比較  
久留米大学病院病理診断科・病理部<sup>1</sup>, 久留米大学病院臨床検査部<sup>2</sup>  
○安倍秀幸<sup>1</sup>, 河原明彦<sup>1</sup>, 牧野諒央<sup>1</sup>, 熊谷天斗<sup>1</sup>, 高瀬頼妃呼<sup>1</sup>, 内藤嘉紀<sup>2</sup>, 秋葉 純<sup>1</sup>
- WS4-3 液状化検体細胞診保存液の種類と肺癌細胞診検体の保管方法が核酸品質に与える影響  
北里大学医学部呼吸器外科学<sup>1</sup>, 北里大学医学部附属新世紀医療開発センター横断的医療領域開発部門分子病理学<sup>2</sup>, 北里大学病院病理部<sup>3</sup>  
○松尾由紀子<sup>1</sup>, 吉田 功<sup>2</sup>, 山下和也<sup>3</sup>, 佐藤之俊<sup>1</sup>
- WS4-4 肺がんゲノム診療における細胞検体の取扱い~核酸品質の視点から今考えること~  
杏林大学医学部呼吸器・甲状腺外科学<sup>1</sup>, 杏林大学医学部病理学<sup>2</sup>, 杏林大学医学部病院病理部<sup>3</sup>  
○田中良太<sup>1</sup>, 藤原正親<sup>2</sup>, 新井信晃<sup>1</sup>, 中里陽子<sup>1</sup>, 橘 啓盛<sup>1</sup>, 内海 凌<sup>3</sup>, 菅野 瞳<sup>3</sup>, 田邊一成<sup>3</sup>, 岸本浩次<sup>3</sup>, 柴原純二<sup>2</sup>

**ワークショップ 5**      6月9日(日) 13:20~14:50 第4会場(10F 1001-2 会議室)

座長: 桜井孝規 (大阪赤十字病院病理診断科)

原田哲也 (永井マザーズホスピタル病理診断科)

**ATEC の細胞像を徹底解析**

- WS5-1 ATEC と判定される可能性がある病変の組織像について  
大阪赤十字病院病理診断科  
○桜井孝規
- WS5-2 ATEC 判定後の異型内膜増殖症以上の発生リスクに関する臨床的検討  
京都大学大学院医学研究科婦人科産科<sup>1</sup>, 大阪府済生会野江病院病理診断科<sup>2</sup>  
○植田彰彦<sup>1</sup>, 小椋聖子<sup>2</sup>, 城戸貴之<sup>2</sup>, 江木さつき<sup>2</sup>, 高安祥子<sup>2</sup>, 永田七規<sup>2</sup>, 河合 潤<sup>2</sup>
- WS5-3 子宮内膜細胞診における TYS 細胞判定を用いた ATEC の細胞学的検討  
大原記念倉敷中央医療機構倉敷中央病院臨床検査技術部病理検査室<sup>1</sup>, 愛媛県立医療技術  
大学保健科学部臨床検査学科生体情報学講座<sup>2</sup>  
○原田美香<sup>1</sup>, 則松良明<sup>2</sup>, 山口大介<sup>1</sup>, 中村香織<sup>1</sup>, 小寺明美<sup>1</sup>, 岩下輝美<sup>1</sup>, 西崎凌次<sup>1</sup>,  
西江真実<sup>1</sup>, 富田弥佑<sup>1</sup>, 香田浩美<sup>1</sup>
- WS5-4 Class3 領域の液状化検体細胞診における TY5 の有用性の検討  
国家公務員共済組合連合会虎の門病院病理部  
○横田 章, 府川孝子, 高澤 豊
- WS5-5 当院における ATEC の実際  
藤和会藤間病院検査科病理<sup>1</sup>, 藤和会藤間病院産婦人科<sup>2</sup>, 永井マザーズホスピタル病理診  
断科<sup>3</sup>, 栗山会飯田病院臨床検査科<sup>4</sup>  
○大塚重則<sup>1</sup>, 須藤結花<sup>1</sup>, 林田ひろみ<sup>1</sup>, 東野 凜<sup>1</sup>, 堀 慎一<sup>2</sup>, 清水 謙<sup>2</sup>, 永井 毅<sup>3</sup>,  
鈴木雅子<sup>4</sup>

**ワークショップ 6**      6月9日(日) 13:20~14:50 第5会場(10F 1009 会議室)

座長: 佐藤康晴 (岡山大学学術研究院保健学域分子血液病理学)

大澤久美子 (埼玉医科大学総合医療センター病理部)

**症例から学ぶリンパ系疾患の見方・考え方〜ギムザ染色の活用も含めて〜**

- WS6-1 皮疹に続発し多量の胸水貯留をきたした1例  
山梨大学大学院総合研究部医学域人体病理学講座  
○大石直輝
- WS6-2 両側頸部多発リンパ節腫大と著明な扁桃腫脹を認めた1例  
昭和大学医学部臨床病理診断学講座<sup>1</sup>, 杏林大学医学部付属病院病理部<sup>2</sup>  
○佐々木陽介<sup>1</sup>, 岸本浩次<sup>2</sup>, 大平泰之<sup>1</sup>, 太田裕崇<sup>1</sup>, 小原 淳<sup>1</sup>, 村井 聡<sup>1</sup>, 本間まゆみ<sup>1</sup>,  
塩沢英輔<sup>1</sup>, 瀧本雅文<sup>1</sup>, 矢持淑子<sup>1</sup>
- WS6-3 急激に増大した顎下病変の1例  
愛知医科大学病理診断学講座  
○佐藤 啓
- WS6-4 脾腫を伴った多発リンパ節腫脹を呈した1例  
藤田医科大学病院病理部<sup>1</sup>, 藤田医科大学ばんだね病院病理部<sup>2</sup>, 藤田医科大学大学院保健  
学研究科臨床検査学領域<sup>3</sup>, 藤田医科大学医学部病理診断学講座<sup>4</sup>, 藤田医科大学医学部臨  
床病理診断学講座<sup>5</sup>, 藤田医科大学ばんだね病院病理診断科<sup>6</sup>  
○小林加奈<sup>1</sup>, 川島佳晃<sup>2</sup>, 池田美奈<sup>1</sup>, 須藤健助<sup>1</sup>, 塩竈和也<sup>3</sup>, 磯村まどか<sup>4</sup>, 塚本徹哉<sup>4</sup>,  
加藤省一<sup>5</sup>, 浦野 誠<sup>6</sup>



- WS6-5 皮疹と全身リンパ節腫脹を呈した1例  
東海大学医学部付属病院病理検査技術科<sup>1</sup>, 東海大学医学部基盤診療学系病理診断学<sup>2</sup>  
○加戸伸明<sup>1</sup>, 伊藤 仁<sup>1</sup>, 宮嶋葉子<sup>1</sup>, 芹澤昭彦<sup>1</sup>, 梶原 博<sup>2</sup>, 中村直哉<sup>1</sup>

**ワークショップ7** 6月9日(日) 13:20~14:50 第6会場(10F 1008会議室)

座長: 濱崎 慎(福岡大学医学部病理学講座)  
濱川真治(公立昭和病院臨床検査科)

**各領域におけるセルブロックの運用**

- WS7-1 セルブロックを用いた肺癌コンパニオン診断における変異陽性割合に関する検証  
北海道大学病院病理部/病理診断科<sup>1</sup>, 北海道大学病院先端診断技術開発センター<sup>2</sup>  
○石田裕子<sup>1</sup>, 安孫子光春<sup>1</sup>, 清水知浩<sup>1</sup>, 渡部涼子<sup>1</sup>, 橋本大和<sup>1</sup>, 畑中佳奈子<sup>2</sup>, 畑中 豊<sup>2</sup>, 外丸詩野<sup>1</sup>, 松野吉宏<sup>1</sup>
- WS7-2 中皮腫におけるセルブロックの運用  
公立昭和病院臨床検査科<sup>1</sup>, 公立昭和病院病理診断科<sup>2</sup>  
○若林 良<sup>1</sup>, 濱川真治<sup>1</sup>, 倉品賢治<sup>1</sup>, 近藤洋一<sup>1</sup>, 小坂美絵<sup>1</sup>, 佐藤棟勲<sup>1</sup>, 吉川 葵<sup>1</sup>, 末安浩子<sup>1</sup>, 櫻井 勉<sup>1</sup>, 吉本多一郎<sup>2</sup>
- WS7-3 当院におけるセルブロックの運用(消化器領域)  
神戸大学医学部附属病院  
○今川奈央子, 塚本龍子, 吉田美帆, 中西大地, 蜂巢智也, 大浦季恵, 平田幸也, 須广佑介, 猪原哲嗣, 伊藤智雄
- WS7-4 婦人科領域におけるセルブロックの運用  
福岡大学病院病理部・病理診断科  
○角谷優子, 松本慎二, 西中村恵輔, 濱崎 慎
- WS7-5 広島県のセルブロック作製状況について—アンケート調査より—  
市立三次中央病院検査科<sup>1</sup>, 中国中央病院臨床検査科<sup>2</sup>, 広島国際大学保健医療学部医療技術学科臨床検査学専攻<sup>3</sup>, 国立病院機構呉医療センター臨床検査部<sup>4</sup>, 国立病院機構広島西医療センター臨床検査部<sup>5</sup>, JA尾道総合病院病理研究検査科<sup>6</sup>, 広島市民病院臨床検査部<sup>7</sup>, 山陽女子短期大学<sup>8</sup>  
○花岡香織<sup>1</sup>, 羽原利幸<sup>2,3</sup>, 菅重里紗<sup>4</sup>, 長者睦揮<sup>5</sup>, 羽原幸輝<sup>6</sup>, 宮田直樹<sup>7</sup>, 尾田三世<sup>8</sup>, 佐々木健司<sup>6</sup>

**ワークショップ8** 6月9日(日) 13:20~14:50 第7会場(10F 1004-5会議室)

座長: 松崎生笛(和歌山県立医科大学人体病理学教室)  
林 博之(原三信病院病理診断科)

**高異型度尿路上皮癌の診断を容易くするための細胞所見を見つける**

- WS8-1 尿管結石のフォロー中に異型細胞が出現し, 尿細胞診を施行した一例  
一般財団法人住友病院病理診断科<sup>1</sup>, 一般財団法人住友病院診療技術部臨床検査科<sup>2</sup>  
○松永由紀<sup>1</sup>, 岡本秀雄<sup>2</sup>, 三村裕子<sup>2</sup>, 今村大輔<sup>2</sup>, 杉尾紗彩<sup>2</sup>, 藤田茂樹<sup>1</sup>
- WS8-2 高異型度尿路上皮癌か反応性良性細胞かの鑑別に苦慮した1例  
独立行政法人国立病院機構九州医療センター臨床検査部<sup>1</sup>, 独立行政法人国立病院機構九州医療センター病理診断科<sup>2</sup>  
○小嶋健太<sup>1</sup>, 本川拓誠<sup>1</sup>, 西村唯輝子<sup>1</sup>, 沖田静流<sup>1</sup>, 松下義照<sup>1</sup>, 藤田 綾<sup>2</sup>, 藤原美奈子<sup>2</sup>, 桃崎征也<sup>2</sup>



- WS8-3 判定に苦慮した膀胱憩室内膿瘍が疑われる尿細胞診  
徳島大学病院病理部<sup>1)</sup>, 徳島大学大学院医歯薬学研究部分子病理学<sup>2)</sup>  
○森河由里子<sup>1)</sup>, 尾矢剛志<sup>2)</sup>
- WS8-4 診断に苦慮した尿管カテーテル尿の1症例  
KKR 札幌医療センター病理診断科  
○今川 誠, 山口まどか, 村田優菜, 田尾都久実, 池下隼司, 木内静香, 木内隆之, 鈴木 昭

**ワークショップ9** 6月9日(日) 13:20~14:50 第8会場(10F 1006-7会議室)

座長: 横山雄起(大阪大学大学院医学系研究科保健学専攻分子病理学)

田畑和宏(鹿児島大学医歯学総合研究科病理学分野)

**新技術を応用した細胞診研究**

- WS9-1 血中循環大腸がん細胞の解析, 捕捉, 培養のための新技術の開発  
大阪大学大学院医学系研究科保健学専攻分子病理学  
○横山雄起, 山本浩文
- WS9-2 婦人科細胞診標本デジタル化に関するプロトコルの検討  
慶應義塾大学病院病理診断科<sup>1)</sup>, 鹿児島大学大学院医歯学総合研究科腫瘍学講座病理学分野<sup>2)</sup>, 鹿児島大学病院病理部・病理診断科<sup>3)</sup>  
○岩切かおり<sup>1)</sup>, 田畑和宏<sup>2)</sup>, 亀澤 雅<sup>3)</sup>, 古家淳行<sup>3)</sup>, 窪田恵美<sup>3)</sup>, 切田ゆかり<sup>3)</sup>, 谷本昭英<sup>2,3)</sup>
- WS9-3 識別 AI から生成 AI へ: 細胞診 AI の要素技術  
名城大学情報工学部<sup>1)</sup>, 藤田医科大学医学部病理診断学<sup>2)</sup>, 成田記念病院<sup>3)</sup>  
○寺本篤司<sup>1)</sup>, 塚本徹哉<sup>2)</sup>, 桐山諭和<sup>2,3)</sup>, 道場彩乃<sup>2)</sup>
- WS9-4 ホモロジー・プロファイル法を用いた肺癌細胞の核クロマチン解析  
大阪はびきの医療センター病理診断科<sup>1)</sup>, 大阪大学大学院医学系研究科保健学専攻分子病理学<sup>2)</sup>, 鈴鹿医療科学大学保健衛生学部臨床検査学科<sup>3)</sup>, 神戸大学大学院医学研究科地域連携病理学<sup>4)</sup>  
○飯田健斗<sup>1)</sup>, 大西雅子<sup>1)</sup>, 中根和昭<sup>2)</sup>, 横山雄起<sup>2)</sup>, 金山和樹<sup>3)</sup>, 梶尾健太<sup>1)</sup>, 上田佳世<sup>1)</sup>, 森 秀夫<sup>1)</sup>, 山本浩文<sup>2)</sup>, 河原邦光<sup>2,4)</sup>
- WS9-5 大腸癌 micropapillary carcinoma の薬剤感受性における頂底極性の役割  
京都大学大学院医学研究科クリニカルバイオリソース研究開発講座  
○小沼邦重, 井上正宏

**ワークショップ10** 6月9日(日) 13:20~14:50 第10会場(12F 1202会議室)

座長: 大林千穂(神鋼記念病院)

木下勇一(和歌山県立医科大学中央検査部病理診断部門)

**転移性肺腫瘍の細胞像**

- WS10-1 転移性肺腫瘍診断のピットフォール  
関西医科大学病理学講座  
○葛 幸治
- WS10-2 肺腺癌(非粘液産生性 TTF-1 陽性)との鑑別を要する転移癌  
神鋼記念病院病理病理診断センター  
○小林建太, 五藤秀高, 佐々木美波, 吉田奈緒, 岡村義弘, 田代 敬, 大林千穂

- WS10-3 浸潤性粘液性腺癌と転移性腺癌の細胞所見  
 埼玉医科大学総合医療センター病理部<sup>1</sup>, 公益財団法人結核予防会複十字病院病理診断部<sup>2</sup>  
 ○日下卓万<sup>1</sup>, 岡 輝明<sup>2</sup>, 大森 綾<sup>1</sup>, 佐藤達也<sup>1</sup>, 青木智章<sup>1</sup>, 松野和子<sup>1</sup>, 阿部倫子<sup>1</sup>,  
 今田浩生<sup>1</sup>, 百瀬修二<sup>1</sup>, 東 守洋<sup>1</sup>
- WS10-4 小細胞癌との鑑別を要する肺転移腫瘍の細胞像  
 国立がん研究センター東病院臨床検査部<sup>1</sup>, 国立がん研究センター東病院内視鏡セン  
 ター<sup>2</sup>, 国立がん研究センター東病院病理・臨床検査科<sup>3</sup>  
 ○成清羊佳<sup>1</sup>, 小林隆樹<sup>1</sup>, 山田健太郎<sup>1</sup>, 介川雅之<sup>1</sup>, 大石彰太<sup>1</sup>, 古屋佑真<sup>1</sup>, 相羽拓矢<sup>1</sup>,  
 高橋真理<sup>2</sup>, 石井源一郎<sup>3</sup>, 滝 哲郎<sup>3</sup>
- WS10-5 肺多形癌と鑑別を要する転移性肺腫瘍  
 神戸大学医学部附属病院病理部<sup>1</sup>, 神戸大学医学部附属病院病理診断科<sup>2</sup>, 神戸大学大学院  
 医学研究科地域連携病理学<sup>3</sup>  
 ○吉田美帆<sup>1</sup>, 塚本龍子<sup>1</sup>, 神保直江<sup>2</sup>, 須广佑介<sup>1</sup>, 猪原千愛<sup>1</sup>, 猪原哲嗣<sup>1</sup>, 京竹愛子<sup>1</sup>,  
 今川奈央子<sup>1</sup>, 河原邦光<sup>3</sup>, 伊藤智雄<sup>2</sup>

## 要望講演

要望講演 1 6月8日(土) 9:00~9:30 第6会場 (10F 1008 会議室)

座長: 加留部謙之輔 (名古屋大学臓器病態診断学)

DLBCLの病態とリンパ腫 WHO 分類第5版について

久留米大学医学部病理学講座 三好寛明

要望講演 2 6月8日(土) 10:10~10:40 第7会場 (10F 1004-5 会議室)

座長: 榎本隆之 (市立伊丹病院遺伝子診療センター)

子宮内膜におけるがん関連遺伝子変異の意義を考える

新潟大学医学部産婦人科 吉原弘祐

要望講演 3 6月8日(土) 15:10~15:40 第9会場 (12F 特別会議場)

座長: 浦野 誠 (藤田医科大学ばんだね病院病理診断科)

臨床医が唾液腺細胞診に望むこと—ミラノシステムとクラス分類の比較を通して—

国際医療福祉大学三田病院頭頸部腫瘍センター<sup>1</sup>, 国際医療福祉大学三田病院病理部<sup>2</sup>

○多田雄一郎<sup>1</sup>, 佐野弘子<sup>2</sup>

要望講演 4 6月9日(日) 9:00~9:30 第1会場 (5F メインホール)

座長: 棟方 哲 (市立函館病院病理診断科)

子宮体癌取扱い規約の改訂ポイント

熊本大学病院病理診断科 三上芳喜

**要望講演 5** 6月9日(日) 9:00~9:30 第3会場(10F 1003 会議室)

座長: 田代 敬 (神鋼記念病院病理診断科)

細胞検査士が知っておくべき乳腺の組織診断

兵庫県立はりま姫路総合医療センター病理診断科 中井登紀子

**要望講演 6** 6月9日(日) 9:00~9:30 第5会場(10F 1009 会議室)

座長: 大橋隆治 (日本医科大学統御機構診断病理学)

甲状腺癌におけるオンコマイン検査成功の秘訣

大阪労災病院病理診断科 安岡弘直

**要望講演 7** 6月9日(日) 9:00~9:30 第7会場(10F 1004-5 会議室)

座長: 鬼島 宏 (弘前大学大学院医学研究科病理生命科学講座)

胆膵領域における WHO cytological reporting system の解説

自治医科大学医学部病理学・病理診断部 福島敬宣

**要望講演 8** 6月9日(日) 9:00~9:30 第8会場(10F 1006-7 会議室)

座長: 大江知里 (大阪公立大学大学院医学研究科診断病理・病理病態学)

泌尿器科医が本当に必要とする尿細胞診, 必要としない細胞診

JCHO 船橋中央病院泌尿器科<sup>1)</sup>, 古賀病院 21 泌尿器科<sup>2)</sup>,JCHO 船橋中央病院検査科病理<sup>3)</sup>, 公立長生病院検査科<sup>4)</sup>○関田信之<sup>1)</sup>, 徳田雄治<sup>2)</sup>, 中村咲恵<sup>3)</sup>, 齊藤 穰<sup>3)</sup>, 永田雅裕<sup>3)</sup>, 横野秀樹<sup>3)</sup>, 西周裕晃<sup>4)</sup>, 小松悌介<sup>3)</sup>**要望講演 9** 6月9日(日) 9:00~9:30 第9会場(12F 特別会議場)

座長: 藤井智美 (大阪大学医学部病態病理学講座)

子宮頸部 AGC: 最近の知見

国立がんセンター東病院病理・臨床検査科 長峯理子

**要望講演 10** 6月9日(日) 9:00~9:30 第10会場(12F 1202 会議室)

座長: 川本雅司 (湘南藤沢徳洲会病院病理診断科)

呼吸器『良性』カテゴリーの細胞像と鑑別

帝京大学医学部附属溝口病院 高橋美紀子

**要望講演 11** 6月9日(日) 9:30~10:00 第10会場(12F 1202 会議室)

座長: 南 優子 (国立病院機構茨城東病院胸部疾患・療育医療センター)

稀な肺腫瘍の細胞像~線維様, 紡錘形細胞を認める腫瘍~

公益財団法人筑波メディカルセンター筑波メディカルセンター病院臨床検査科<sup>1)</sup>,公益財団法人筑波メディカルセンター筑波メディカルセンター病院病理科<sup>2)</sup>○石黒和也<sup>1)</sup>, 菊地和徳<sup>2)</sup>

**要望講演 12** 6月9日(日) 9:50~10:20 第8会場(10F 1006-7 会議室)

座長: 亀山香織 (昭和大学横浜市北部病院臨床病理診断科)

## 甲状腺腫瘍: 第5版 WHO 分類の改定点と細胞診断の要点

和泉市立総合医療センター病理診断科<sup>1)</sup>, 和歌山県立医科大学第2病理学(人体病理学)<sup>2)</sup>,  
近畿大学医学部奈良病院病理診断科<sup>3)</sup>  
覚道健一<sup>1,2,3)</sup>**要望講演 13** 6月9日(日) 10:40~11:10 第8会場(10F 1006-7 会議室)

座長: 井上 健 (大阪市立総合医療センター病理診断科)

## バーチャルスライド(WSI)を用いたワークショップの実際と可能性

兵庫県立淡路医療センター<sup>1)</sup>, 兵庫医科大学病院<sup>2)</sup>, 大久保病院<sup>3)</sup> ○新田篤史<sup>1)</sup>, 鳥居良貴<sup>2)</sup>, 小笠原利忠<sup>3)</sup>**要望講演 14** 6月9日(日) 11:20~11:50 第10会場(12F 1202 会議室)

座長: 松浦成昭 (大阪国際がんセンター)

## ホモロジー・プロファイル法を用いた形態学的解析

大阪大学大学院医学系研究科保健学科分子病理<sup>1)</sup>, 鈴鹿医療科学大学<sup>2)</sup>,  
大阪はびきの医療センター病理診断科<sup>3)</sup>, 大阪大学医学部附属病院病理部<sup>4)</sup>,  
神戸大学大学院医学研究科地域連携病理学<sup>5)</sup>, 大阪大学院医学系研究科病態病理学<sup>6)</sup>  
○中根和昭<sup>1)</sup>, 横山雄起<sup>1)</sup>, 金山和樹<sup>2)</sup>, 飯田健斗<sup>3)</sup>, 大西雅子<sup>3)</sup>,  
浅野太紀<sup>1)</sup>, 長友忠相<sup>4)</sup>, 河原邦光<sup>1,5)</sup>, 森井英一<sup>4,6)</sup>, 山本浩文<sup>1)</sup>**教育講演****教育講演 1** 6月8日(土) 9:00~9:30 第3会場(10F 1003 会議室)

座長: 森谷卓也 (川崎医科大学病理学)

## IAC Yokohama System: 日常運用における現状と課題

NHO 名古屋医療センター病理診断科 西村理恵子

**教育講演 2** 6月8日(土) 9:00~9:30 第4会場(10F 1001-2 会議室)

座長: 前田宜延 (富山赤十字病院病理診断科)

## 子宮内膜 LBC 細胞診のアドバンテージ

愛媛県立医療技術大学保健科学部臨床検査学科生体情報学講座 則松良明

**教育講演 3** 6月8日(土) 9:00~9:30 第5会場(10F 1009 会議室)

座長: 菅間 博 (那須医科学研究所)

## 甲状腺癌取扱い規約と細胞診

山梨大学医学部人体病理学 近藤哲夫

- 教育講演 4** 6月8日(土) 9:00~9:30 第7会場(10F 1004-5 会議室)  
座長: 畑中一仁(独立行政法人労働者健康安全機構関東労災病院病理診断科)  
臨床と連携した迅速体腔洗浄細胞診  
JR 広島病院臨床検査科(病理診断科)<sup>1)</sup>, JR 広島病院外科<sup>2)</sup>  
○中山宏文<sup>1)</sup>, 川西なみ紀<sup>1)</sup>, 矢口裕子<sup>1)</sup>, 清水丈明<sup>1)</sup>, 井瀨真美<sup>1)</sup>, 中村 聖<sup>1)</sup>, 住谷大輔<sup>2)</sup>, 志々田将幸<sup>2)</sup>
- 教育講演 5** 6月8日(土) 9:00~9:30 第8会場(10F 1006-7 会議室)  
座長: 宮居弘輔(防衛医科大学校病院検査部)  
泌尿器領域の分子標的薬時代における組織診と細胞診  
大阪大学医学部泌尿器科 ○河嶋厚成, 野々村祝夫
- 教育講演 6** 6月8日(土) 9:00~9:30 第9会場(12F 特別会議場)  
座長: 森 泰輔(京都府立医科大学女性生涯医科学)  
子宮頸部 HSIL 治療後の再発, 並びに腔癌について  
大阪医科薬科大学病院 田中良道
- 教育講演 7** 6月8日(土) 9:00~9:30 第10会場(12F 1202 会議室)  
座長: 廣岡保明(鳥取県立中央病院外科)  
EUS-FNA の細胞診断, 異型の弱い通常型膵癌, 十二指腸癌とピットフォール  
九州大学病院病理診断科・病理部<sup>1)</sup>, 九州大学大学院医学研究院形態機能病理学<sup>2)</sup>,  
九州大学大学院医学研究院構造病態病理学<sup>3)</sup>  
○大久保文彦<sup>1)</sup>, 山口知彦<sup>1)</sup>, 野上美和子<sup>1)</sup>, 仲 正喜<sup>1)</sup>, 中附加奈子<sup>1)</sup>,  
木村理恵<sup>1)</sup>, 山本猛雄<sup>2)</sup>, 岩崎 健<sup>1,2)</sup>, 相島慎一<sup>3)</sup>, 小田義直<sup>1,2)</sup>
- 教育講演 8** 6月8日(土) 9:30~10:00 第6会場(10F 1008 会議室)  
座長: 寺本典弘(四国がんセンター病理科)  
リウマチ関連リンパ増殖性疾患  
国立病院機構大阪南医療センター 星田義彦
- 教育講演 9** 6月8日(土) 9:30~10:00 第7会場(10F 1004-5 会議室)  
座長: 丸川活司(北海道医療大学医療技術学部)  
バイオマーカー探索としての体腔液細胞診の現状  
奈良県立医科大学病理診断学講座<sup>1)</sup>, 奈良県立医科大学病院病理部<sup>2)</sup>  
○武田麻衣子<sup>1)</sup>, 内山智子<sup>1)</sup>, 松岡未奈巳<sup>1)</sup>, 岡田文美<sup>1)</sup>, 竹内真央<sup>2)</sup>,  
龍見重信<sup>2)</sup>, 鈴木久恵<sup>2)</sup>, 安達博成<sup>2)</sup>, 西川 武<sup>2)</sup>, 吉澤明彦<sup>1)</sup>
- 教育講演 10** 6月8日(土) 13:30~14:00 第6会場(10F 1008 会議室)  
座長: 前田一郎(北里大学医学部病理学)  
細胞診に役立つ AI 技術の現状と今後の展望  
藤田医科大学医学部病理診断学 塚本徹哉

教育講演 11 6月9日(日) 9:00~9:30 第6会場(10F 1008 会議室)

座長: 伊藤由美(鶴見大学歯学部附属病院病理診断科)

### 歯原性腫瘍の細胞診

日本大学松戸歯学部病理学講座<sup>1)</sup>, 日本大学松戸歯学部附属病院病理診断科<sup>2)</sup>  
○久山佳代<sup>1,2)</sup>, 松本 敬<sup>2)</sup>, 浮ヶ谷匡恭<sup>2)</sup>, 中山光子<sup>1)</sup>, 末光正昌<sup>1,2)</sup>, 宇都宮忠彦<sup>1,2)</sup>

教育講演 12 6月9日(日) 10:10~10:40 第10会場(12F 1202 会議室)

座長: 元井紀子(埼玉県立がんセンター病理診断科)

### 肺癌病理診断の up to date

筑波大学医学医療系診断病理学 松原大祐

教育講演 13 6月9日(日) 10:40~11:10 第10会場(12F 1202 会議室)

座長: 羽場礼次(香川大学医学部附属病院病理診断科・病理部)

### 肺癌診療におけるゲノムバイオマーカー検索の現状と課題

大阪国際がんセンター呼吸器内科 國政 啓

教育講演 14 6月9日(日) 11:20~11:50 第4会場(10F 1001-2 会議室)

座長: 前田一郎(北里大学医学部病理学)

### AI と細胞診の現状

がん研究会有明病院臨床病理センター病理部<sup>1)</sup>, がん研究会がん研究所病理部<sup>2)</sup>,  
がん研究会有明病院臨床病理センター細胞診断部<sup>3)</sup>, 藤田医科大学医学部病理診断学<sup>4)</sup>,  
北里大学北里研究所病院病理診断科<sup>5)</sup>, 北里大学医学部病理学<sup>6)</sup>  
○石井脩平<sup>1)</sup>, 高松 学<sup>2)</sup>, 阿部 仁<sup>3)</sup>, 竹内賢吾<sup>1,2)</sup>, 塚本徹哉<sup>4)</sup>, 前田一郎<sup>5,6)</sup>

### デジタルサイロロジー・AI 検討ワーキンググループの活動状況

北里大学北里研究所病院病理診断科<sup>1)</sup>, 藤田医科大学病理診断科<sup>2)</sup>,  
神戸常盤大学保健科学部医療検査学科細胞検査学<sup>3)</sup>, 奈良県立医科大学病理診断学講座<sup>4)</sup>,  
三重大学医学部附属病院病理部<sup>5)</sup>, 慶應義塾大学医学部産婦人科学教室<sup>6)</sup>,  
厚木市立病院<sup>7)</sup>, 聖マリアンナ医科大学病理学<sup>8)</sup>, 公益財団法人がん研究会有明病院<sup>9)</sup>  
○前田一郎<sup>1)</sup>, 塚本徹哉<sup>2)</sup>, 布引 治<sup>3)</sup>, 吉澤明彦<sup>4)</sup>, 小塚祐司<sup>5)</sup>,  
高橋孝幸<sup>6)</sup>, 山本秀巨<sup>7)</sup>, 小穴良保<sup>1)</sup>, 郷田敦史<sup>8)</sup>, 高松 学<sup>9)</sup>

## スキルアップ企画

スキルアップ企画 1 6月8日(土) 9:00~9:30 第2会場(5F 小ホール)

座長: 西 國廣(SRL Advanced Lab.FMA 血液・細胞診)

### LBC 標本と比較したメイギムザ染色標本の観察ポイント

大阪府済生会野江病院病理診断科<sup>1)</sup>, 関西医療大学保健医療学部臨床検査学科<sup>2)</sup>,  
大阪赤十字病院病理診断科<sup>3)</sup>  
○小椋聖子<sup>1,2)</sup>, 河合 潤<sup>1)</sup>, 桜井孝規<sup>3)</sup>



- スキルアップ企画 2**      6月8日(土) 9:30~10:00 第2会場(5F 小ホール)  
座長: 桜井孝規(大阪赤十字病院病理診断科)  
穿刺吸引・捺印材料におけるギムザ染色の有用性  
株式会社 LSI メディエンス<sup>1)</sup>, JCHO 埼玉メディカルセンター<sup>2)</sup> ○是松元子<sup>1)</sup>, 鈴木 隆<sup>2)</sup>
- スキルアップ企画 3**      6月8日(土) 10:10~10:40 第2会場(5F 小ホール)  
座長: 羽場礼次(香川大学医学部附属病院病理診断科・病理部)  
EUS-FNA の細胞診断, 膵領域と周辺臓器の小型円形細胞性腫瘍の鑑別  
九州大学病院病理診断科・病理部<sup>1)</sup>, 九州大学大学院医学研究院形態機能病理学<sup>2)</sup>,  
九州大学大学院医学研究院構造病態病理学<sup>3)</sup>  
○大久保文彦<sup>1)</sup>, 山口知彦<sup>1)</sup>, 野上美和子<sup>1)</sup>, 中附加奈子<sup>1)</sup>, 木村理恵<sup>1)</sup>,  
仲 正喜<sup>1)</sup>, 山本猛雄<sup>2)</sup>, 岩崎 健<sup>1,2)</sup>, 相島慎一<sup>3)</sup>, 小田義直<sup>1,2)</sup>
- スキルアップ企画 4**      6月8日(土) 10:40~11:10 第2会場(5F 小ホール)  
座長: 河原邦光(神戸大学大学院医学研究科地域社会医学・健康科学講座地域連携病理学分野)  
細胞診断に役立つ呼吸器系の解剖学(構造学)  
(公財)結核予防会複十字病院病理診断部 岡 輝明
- スキルアップ企画 5**      6月8日(土) 11:20~11:50 第2会場(5F 小ホール)  
座長: 塚本龍子(神戸大学医学部附属病院病理部)  
置換型増殖を主体とした肺腺癌の細胞像  
地方独立行政法人大阪府立病院機構大阪はびきの医療センター  
○大西雅子, 梶尾健太, 飯田健斗, 岩崎真衣, 森 秀夫, 上田佳世
- スキルアップ企画 6**      6月8日(土) 13:30~14:00 第2会場(5F 小ホール)  
座長: 井上 健(大阪市立総合医療センター病理診断科)  
中枢神経系腫瘍における細胞診  
熊本大学病院病理部<sup>1)</sup>, 熊本大学病院病理診断科<sup>2)</sup> ○柿沼廣邦<sup>1)</sup>, 三上芳喜<sup>2)</sup>
- スキルアップ企画 7**      6月8日(土) 14:00~14:30 第2会場(5F 小ホール)  
座長: 三宅康之  
低悪性度リンパ腫の見方・考え方  
岡山大学学術研究院分子血液病理学 ○佐藤康晴, 西村碧フィリーズ, 錦織亜沙美
- スキルアップ企画 8**      6月8日(土) 14:40~15:10 第2会場(5F 小ホール)  
座長: 渋谷信介(京都桂病院病理診断科)  
泌尿器(上部尿路)―基礎編―  
PCL 大阪病理細胞診 ○三村明弘, 辻 求
- スキルアップ企画 9**      6月8日(土) 15:10~15:40 第2会場(5F 小ホール)  
座長: 村田晋一(和歌山県立医科大学人体病理学教室)  
泌尿器(上部尿路)―エキスパート編―  
東北大学病院病理部 三浦弘守

スキルアップ企画 10 6月9日(日) 9:00~9:30 第2会場(5F 小ホール)  
座長: 畠 榮 (神戸常盤大学保健科学部医療検査学科)

中皮腫を中心とした体腔液細胞診断

公立昭和病院臨床検査科 濱川真治

スキルアップ企画 11 6月9日(日) 9:30~10:00 第2会場(5F 小ホール)  
座長: 丸川活司 (北海道医療大学医療技術学部)

高分化な中皮腫と免疫染色評価

福岡大学病院病理部・病理診断科<sup>1)</sup>, 福岡徳洲会病院・病理診断センター<sup>2)</sup>

○松本慎二<sup>1)</sup>, 角谷優子<sup>1)</sup>, 西中村恵輔<sup>1)</sup>, 鍋島一樹<sup>2)</sup>, 濱崎 慎<sup>1)</sup>

スキルアップ企画 12 6月9日(日) 10:10~10:40 第2会場(5F 小ホール)  
座長: 寺本典弘 (四国がんセンター病理科)

子宮頸部(ASC-H)

藤和会藤間病院検査科病理<sup>1)</sup>, 藤和会藤間病院産婦人科<sup>2)</sup>,

永井マザーズホスピタル病理診断科<sup>3)</sup>, 栗山会飯田病院臨床検査科<sup>4)</sup>

○大塚重則<sup>1)</sup>, 須藤結花<sup>1)</sup>, 林田ひろみ<sup>1)</sup>, 東野 凜<sup>1)</sup>, 堀 慎一<sup>2)</sup>, 清水 謙<sup>2)</sup>, 永井 毅<sup>3)</sup>, 鈴木雅子<sup>4)</sup>

スキルアップ企画 13 6月9日(日) 10:40~11:10 第2会場(5F 小ホール)  
座長: 柳井広之 (岡山大学病院病理診断科)

子宮頸部—AGC, AIS を中心に

熊本大学病院病理診断科 三上芳喜

スキルアップ企画 14 6月9日(日) 11:20~11:50 第2会場(5F 小ホール)  
座長: 矢納研二 (鈴鹿中央総合病院産婦人科)

子宮内膜異型細胞(Atypical endometrial cells: ATEC)の細胞像

関西医療大学保健医療学部臨床検査学科 矢野恵子

スキルアップ企画 15 6月9日(日) 13:30~14:00 第2会場(5F 小ホール)  
座長: 坂本穆彦 (大森赤十字病院検査部)

クルーを極めればピットフォールは怖くない

隈病院病理診断科 廣川満良

スキルアップ企画 16 6月9日(日) 14:00~14:30 第2会場(5F 小ホール)  
座長: 樋口佳代子 (沖縄協同病院病理診断科)

唾液腺細胞診のスキルアップ

久留米大学病院病理診断科・病理部

○河原明彦, 牧野諒央, 安倍秀幸, 熊谷天斗, 高瀬頼妃呼, 古田拓也, 秋葉 純

## スライドカンファレンス

6月9日(日) 9:50~11:50 第7会場(10F 1004-5 会議室)

座長: 内山 勲 (大阪市立総合医療センター医療技術部)

南口早智子 (京都大学医学部附属病院病理診断科)

- SC-1 子宮内膜細胞診  
 福島赤十字病院検査部病理検査課<sup>1)</sup>, 福島県立医科大学付属病院病理部<sup>2)</sup>, 福島県立医科大学保健科学部臨床検査学科<sup>3)</sup>  
 ○三浦義喜<sup>1)</sup>, 石川 梓<sup>1)</sup>, 梅澤葉子<sup>1,2)</sup>, 根本 浩<sup>1)</sup>, 梅澤 敬<sup>3)</sup>, 田崎和洋<sup>1)</sup>
- SC-2 スライドカンファレンス (呼吸器)  
 金沢大学医薬保健研究域医学系人体病理学<sup>1)</sup>, 金沢大学附属病院病病理部<sup>2)</sup>, 金沢大学附属病院病理診断科<sup>3)</sup>  
 ○高橋健太<sup>1)</sup>, 玉野裕子<sup>1,2)</sup>, 松下信之<sup>1)</sup>, 嶋口智恵<sup>2)</sup>, 水口敬司<sup>2)</sup>, 池田博子<sup>3)</sup>, 吉村かおり<sup>1)</sup>, 佐藤保則<sup>1)</sup>, 佐々木素子<sup>1)</sup>, 原田憲一<sup>1)</sup>
- SC-3 消化器 膵 EUS-FNA  
 聖マリアンナ医科大学病院病理診断科<sup>1)</sup>, 聖マリアンナ医科大学病理学<sup>2)</sup>  
 ○青木瑠伽<sup>1)</sup>, 佐々木美友<sup>1)</sup>, 大谷 絢<sup>1)</sup>, 大川千絵<sup>1)</sup>, 野呂瀬朋子<sup>2)</sup>, 大池信之<sup>2)</sup>, 小池淳樹<sup>2)</sup>
- SC-4 体腔液 心嚢液の1例  
 公益財団法人大原記念倉敷中央医療機構倉敷中央病院臨床検査技術部病理検査室<sup>1)</sup>, 公益財団法人大原記念倉敷中央医療機構倉敷中央病院病理診断科<sup>2)</sup>  
 ○山口大介<sup>1)</sup>, 原田美香<sup>1)</sup>, 西崎凌次<sup>1)</sup>, 岩下輝美<sup>1)</sup>, 中村香織<sup>1)</sup>, 小寺明美<sup>1)</sup>, 香田浩美<sup>1)</sup>, 能登原憲司<sup>2)</sup>
- SC-5 泌尿器  
 奈良県総合医療センター  
 ○泉屋直輝
- SC-6 頸部腫瘍の1例  
 熊本市立熊本市民病院  
 ○志賀有紗, 山田智子, 島本浩二, 豊住康夫

集計: 小椋聖子 (大阪府済生会野江病院病理診断科)

## 国際スライドカンファレンス

6 月 8 日 (土) 14:00~16:00 第 7 会場 (10F 1004-5 会議室)

座長: 城戸貴之 (大阪府済生会野江病院病理診断科)

南口早智子 (京都大学医学部附属病院病理診断科)

- ISC-1 婦人科: 出題と解説  
がん研究会有明病院臨床病理センター病理部  
○石井脩平
- ISC-2 婦人科: 回答  
MHAM College of Medicine, Philippines  
○Annette L. Salillas
- ISC-3 呼吸器: 出題と解説  
CMIAC, Department of Pathology KYUNG HEE UNIVERSITY MEDICAL CENTER, Korea  
○JU YOUNG LEE
- ISC-4 呼吸器: 回答  
大阪国際がんセンター病理細胞診断科  
○里見英俊
- ISC-5 体腔液: 出題と解説  
Division of Pathology, Fu Jen, Catholic University Hospital, R.O.C. Taiwan  
○Yu-Lin Ko
- ISC-6 体腔液: 回答  
東海大学医学部附属病院病理検査技術科  
○加戸伸明
- ISC-7 泌尿器 (尿): 出題と解説  
京都大学医学部附属病院病理診断科  
○寺本祐記
- ISC-8 泌尿器 (尿): 回答  
Department of Pathology, Faculty of Medicine, Chiang Mai University, Thailand  
○Samreung Rangdaeng

## 臨床試験ワークグループ

6月8日(土) 13:30~14:30 第1会場(5F メインホール)

座長: 進 伸幸(国際医療福祉大学医学部産婦人科)

青木大輔(国際医療福祉大学/赤坂山王メディカルセンター)

HPV検査を用いた子宮頸がん検診を検証するCITRUSスタディの最終報告

杏林大学医学部産科婦人科学教室<sup>1)</sup>, 地方独立行政法人山梨県立病院機構山梨県立中央病院<sup>2)</sup>,

山梨大学医学部産婦人科学教室<sup>3)</sup>, 東京慈恵会医科大学附属柏病院産婦人科<sup>4)</sup>,

徳洲会千葉徳洲会病院婦人科<sup>5)</sup>, 国際医療福祉大学大学院<sup>6)</sup>,

赤坂山王メディカルセンター<sup>7)</sup>, 慶應義塾大学医学部産婦人科学教室<sup>8)</sup>

○森定 徹<sup>1)</sup>, 寺本勝寛<sup>2)</sup>, 端 晶彦<sup>3)</sup>, 高野浩邦<sup>4)</sup>, 小林陽一<sup>1)</sup>, 佐々木寛<sup>5)</sup>, 青木大輔<sup>6,7,8)</sup>

## 班研究報告

6月8日(土) 11:20~11:50 第7会場(10F 1004-5 会議室)

座長: 前田一郎(北里大学医学部病理学)

EUS-FNA時の液状細胞診検体を用いたがん遺伝子パネル検査への検体処理法開発と標準化

岡山大学病院検査部遺伝子・ゲノム融合推進検査室<sup>1)</sup>, 岡山大学病院病理部<sup>2)</sup>,

姫路赤十字病院検査技術課<sup>3)</sup>, 姫路赤十字病院臨床検査科<sup>4)</sup>, 姫路赤十字病院病理診断科<sup>5)</sup>,

岡山赤十字病院検査部<sup>6)</sup>, 岡山赤十字病院病理診断科<sup>7)</sup>,

岡山大学学術研究院医歯薬学域臨床遺伝子医療学<sup>8)</sup>

○井上博文<sup>1)</sup>, 松岡博美<sup>2)</sup>, 松岡昌志<sup>2)</sup>, 永谷たみ<sup>3)</sup>, 林 敦志<sup>6)</sup>,

和仁洋治<sup>4)</sup>, 伏見聡一郎<sup>5)</sup>, 田村麻衣子<sup>7)</sup>, 田中健大<sup>2)</sup>, 平沢 晃<sup>8)</sup>

## 受賞講演

6月9日(日) 9:00~9:30 第4会場(10F 1001-2 会議室)

座長: 前田一郎(北里大学医学部病理学)

唾液腺細胞診ミラノシステムを用いた国内多施設共同研究の報告

沖縄協同病院病理診断科<sup>1)</sup>, 藤田医科大学ばんだね病院病理診断科<sup>2)</sup> ○樋口佳代子<sup>1)</sup>, 浦野 誠<sup>2)</sup>

## 感染対策セミナー

6月9日(日) 13:30~14:30 第1会場(5Fメインホール)

座長: 若狭朋子(近畿大学奈良病院病理診断科)

次の新興再興感染症に備える COVID-19 から学んだこと

大阪大学大学院医学系研究科感染制御学 忽那賢志

## 医療安全セミナー

6月8日(土) 14:40~15:40 第1会場(5Fメインホール)

座長: 河原邦光(神戸大学大学院医学研究科地域社会医学・健康科学講座地域連携病理学分野)

Safety-II: 変動し不確実で複雑なシステムにおける安全マネジメント

大阪大学医学部附属病院中央クオリティマネジメント部 中島和江

## 医療倫理セミナー

6月9日(日) 10:50~11:50 第1会場(5Fメインホール)

座長: 植田政嗣(畿央大学大学院健康科学研究科)

臨床研究推進のための留意点

大阪大学医学部附属病院 山本洋一

## 精度管理アドバイザー講習会

6月9日(日) 9:40~10:40 第1会場(5Fメインホール)

座長: 齋藤 豪(札幌医科大学医学部産婦人科学講座)

わが国における子宮頸がん検診の施行形態—職域でのがん検診の現状と課題を中心に—

産業医科大学産業保健学部広域・発達看護学 松浦祐介



## 細胞診専門医セミナー

6月9日(日) 15:00~17:00 第1会場 (5F メインホール)

座長: 青木大輔 (国際医療福祉大学/赤坂山王メディカルセンター)

対策型がん検診の最近の動向

厚生労働省健康・生活衛生局がん・疾病対策課 清水俊来

## 細胞検査士会要望教育シンポジウム

6月9日(日) 14:40~16:20 第3会場 (10F 1003 会議室)

座長: 河野哲也 (自治医科大学附属さいたま医療センター病理部)

梅澤 敬 (福島県立医科大学保健科学部臨床検査学科)

標本作製法と細胞像—検体処理の工夫点と細胞像の見方・考え方—

SYS-1 尿細胞診における標本作製法と細胞像

獨協医科大学埼玉医療センター病理診断科

○山崎泰樹, 並木幸子, 岡村卓哉, 伴 慎一

SYS-2 胆膵領域の検体処理法とその細胞像

JA 尾道総合病院病理研究検査科

○佐々木健司, 中嶋愛海, 羽原幸輝, 神田真規, 米原修治

SYS-3 術中洗浄細胞診における洗浄液の工夫と細胞像

順天堂大学医学部人体病理病態学講座<sup>1)</sup>, 順天堂大学医学部附属練馬病院病理診断科<sup>2)</sup>

○青木裕志<sup>1)</sup>, 飯野瑞貴<sup>2)</sup>, 外山志帆<sup>2)</sup>, 坂井育美<sup>1)</sup>, 福村由紀<sup>1)</sup>, 八尾隆史<sup>1)</sup>

SYS-4 LBC 標本がリンパ球に及ぼす形態学的影響の改善に向けた検討

福島県立医科大学附属病院病理部<sup>1)</sup>, 福島県立医科大学保健科学部<sup>2)</sup>, 福島県立医科大学医学部病理病態診断学講座<sup>3)</sup>

○菅野寿也<sup>1)</sup>, 梅澤 敬<sup>2)</sup>, 橋本優子<sup>3)</sup>

## ランチョンセミナー

ランチョンセミナー 1 6月8日(土) 12:10～13:10 第3会場 (10F 1003 会議室)

座長：宮城 悦子 (横浜市立大学医学部 産婦人科/横浜市立大学附属病院 産婦人科 次世代臨床研究センター)

HPV 検査 (陽性) 結果を踏まえた LBC 判定の在り方

HPV 検査単独法における細胞診の役割と多角的知見による精度向上への展開

杏林大学保健学部 臨床検査技術学科 大河戸 光章

HPV 検査を用いた子宮頸がん検診における LBC

杏林大学医学部 産科婦人科学 森定 徹

共催：ホロジックジャパン株式会社

ランチョンセミナー 2 6月8日(土) 12:10～13:10 第4会場 (10F 1001-2 会議室)

座長：石田 和之 (獨協医科大学 病理診断学)

Claudin と胃がんのマリアージュ：CLDN18 免疫染色の時代をむかえて

公益財団法人がん研究会有明病院 病理部 河内 洋

共催：ロシュ・ダイアグノスティックス株式会社

ランチョンセミナー 3 6月8日(土) 12:10～13:10 第6会場 (10F 1008 会議室)

座長：都築 豊徳 (愛知医科大学医学部 病理診断学講座)

適切な治療選択のために必要な臨床と病理の連携を考える

大阪公立大学大学院医学研究科 診断病理・病理病態学 大江 知里

共催：MSD 株式会社

ランチョンセミナー 4 6月8日(土) 12:10～13:10 第7会場 (10F 1004-5 会議室)

座長：森井 英一 (大阪大学大学院医学系研究科 病態病理学・病理診断科)

全自動免疫染色装置を活用したより効率的な免疫染色の運用を目指して～病理医・検査技師の立場より～

広島大学病院 病理診断科 有廣 光司

広島大学病院 病理診断科/診療支援部 病理検査部門 石田 克成

共催：アジレント・テクノロジー株式会社

ランチョンセミナー 5 6月8日(土) 12:10～13:10 第8会場 (10F 1006-7 会議室)

座長：山口 倫 (長崎大学病院 病理診断科・病理部)

HER2 低発現により開かれたエンハーツへの扉

大阪国際がんセンター 腫瘍内科 西尾 美奈子

HER2 診断のポイント

三重大学医学部附属病院 病理診断科 小塚 祐司

共催：第一三共株式会社

ランチョンセミナー 6 6月8日(土) 12:10～13:10 第9会場 (12F 特別会議場)  
座長：前田 一郎 (北里大学北里研究所病院 病理診断科)

医学領域における AI の新潮流

理化学研究所 革新知能統合研究センター 病理情報学チーム 山本 陽一郎  
共催：松浪硝子工業株式会社

ランチョンセミナー 7 6月9日(日) 12:10～13:10 第3会場 (10F 1003会議室)  
座長：森井 英一 (大阪大学大学院医学系研究科 病態病理学・病理診断科)

故に、夢なき者に成功なし。一今、形態が面白い一

琉球大学大学院医学研究科 細胞病理学講座 川上 史  
共催：松浪硝子工業株式会社

ランチョンセミナー 8 6月9日(日) 12:10～13:10 第4会場 (10F 1001-2 会議室)  
座長：濱西 潤三 (京都大学大学院医学研究科 婦人科学産科学)

レンパチニブ+ペムプロリズマブ療法のリアルワールドデータから見てきたこと

大阪大学大学院医学系研究科 産科学婦人科学教室 中川 慧

VEGFR/FGFR シグナル阻害とがん免疫療法

岡山大学学術研究院医歯薬学域 腫瘍微小環境学 富樫 庸介  
共催：エーザイ株式会社

ランチョンセミナー 9 6月9日(日) 12:10～13:10 第5会場 (10F 1009 会議室)  
座長：坂谷 貴司 (日本医科大学付属病院 病理診断科)

乳癌の HER2 低発現診断 ～スコア 0 と 1+ の判別ポイントと課題～

公益財団法人 がん研究会 がん研究所 病理部 大迫 智  
共催：ロシュ・ダイアグノスティックス株式会社

ランチョンセミナー 10 6月9日(日) 12:10～13:10 第6会場 (10F 1008 会議室)  
座長：元井 紀子 (埼玉県立がんセンター 病理診断科 がんゲノム医療センター)

組織・細胞検体におけるゲノム解析の現状と展望について

北海道大学病院 医療・ヘルスサイエンス研究開発機構 先端診断技術開発センター (C-DAD) 畑中 佳奈子  
共催：サクラファインテックジャパン株式会社

## 一般演題 (口演)

## 6 月 8 日 (土) 第 11 会場 (7F 701-702 会議室)

呼吸器 1	9:00~9:40	座長: 吉澤明彦 (奈良県立医科大学病理診断学講座)
O-1-1	全ゲノム法を用いた超微量細胞診検体からのターゲットシーケンス 山梨県立中央病院ゲノム解析センター <sup>1</sup> , 山梨県立中央病院検査部ゲノム検査科 <sup>2</sup> ○雨宮健司 <sup>1,2)</sup>	
O-1-2	セルペレットを用いた肺癌 AmoyDx 遺伝子検査の実際と腫瘍含有率が解析に与える影響 静岡県立静岡がんセンター病理検査室 <sup>1</sup> , 静岡県立静岡がんセンター病理診断科 <sup>2</sup> ○田代千穂 <sup>1</sup> , 刀稱亀代志 <sup>1</sup> , 阿部将人 <sup>1</sup> , 仲田佐和子 <sup>1</sup> , 河田卓也 <sup>2</sup> , 大石琢磨 <sup>2</sup>	
O-1-3	当センターにおける肺癌遺伝子変異解析結果と細胞像に関する検討 独立行政法人国立病院機構近畿中央呼吸器センター臨床検査科 <sup>1</sup> , 独立行政法人国立病院機構近畿中央呼吸器センター腫瘍内科 <sup>2</sup> , 奈良県立医科大学病理診断学講座 <sup>3</sup> , 日本赤十字社徳島赤十字病院病理診断科 <sup>4</sup> ○幸高真美 <sup>1</sup> , 寺本友昭 <sup>1</sup> , 松村 和 <sup>1</sup> , 鶴田康倫 <sup>1</sup> , 田口雅子 <sup>1</sup> , 大西秀行 <sup>1</sup> , 武田麻衣子 <sup>3</sup> , 笠井孝彦 <sup>4</sup> , 沖塩協一 <sup>2</sup> , 清水重喜 <sup>1</sup>	
O-1-4	ROSE 時の捺印標本癌細胞数による肺癌針生検組織の遺伝子検査適否の判定 八戸赤十字病院検査技術課 <sup>1</sup> , 八戸赤十字病院病理診断科 <sup>2</sup> ○高橋美穂 <sup>1</sup> , 藤川沙織 <sup>1</sup> , 鍋島 哲 <sup>1</sup> , 笹生俊一 <sup>2</sup>	
呼吸器 2	9:40~10:10	座長: 松林 純 (東京医科大学医学部医学科人体病理学分野)
O-1-5	POU2F3 発現小細胞肺癌の細胞学的検討 順天堂大学医学部附属順天堂医院病理診断センター <sup>1</sup> , 順天堂大学人体病理病態学講座 <sup>2</sup> ○半田貴史 <sup>1</sup> , 時田和也 <sup>1</sup> , 林大久生 <sup>1,2)</sup> , 八尾隆史 <sup>2</sup>	
O-1-6	呼吸器細胞診の新報告様式における “atypical cells” の再検討 産業医科大学病院病理部 <sup>1</sup> , 産業医科大学第 2 病理学 <sup>2</sup> , 産業医科大学第 1 病理学 <sup>3</sup> ○寺戸信芳 <sup>1</sup> , 西山純司 <sup>1</sup> , 岡田浩幸 <sup>1</sup> , 樋口颯斗 <sup>1</sup> , 浦辺大輝 <sup>1</sup> , 福島千晃 <sup>1</sup> , 岡 春子 <sup>1</sup> , 島尻正平 <sup>1,2)</sup> , 久岡正典 <sup>1,3)</sup> , 中山敏幸 <sup>1,2)</sup>	
O-1-7	ThinPrep 標本における小細胞肺癌と非小細胞肺癌の鑑別に重要と考えられる細胞学的特徴 和歌山県立医科大学人体病理学講座 <sup>1</sup> , 和歌山県立医科大学外科学第一講座 <sup>2</sup> , 和歌山県立医科大学附属病院中央検査部病理診断部門 <sup>3</sup> ○井口豪人 <sup>1,2)</sup> , 松崎生笛 <sup>1</sup> , 三笠友理奈 <sup>1</sup> , 杉山絵美 <sup>3</sup> , 山本枝里子 <sup>3</sup> , 吉井輝子 <sup>3</sup> , 永井宏和 <sup>3</sup> , 小島史好 <sup>1</sup> , 木下勇一 <sup>3</sup> , 村田晋一 <sup>1</sup>	
呼吸器 3	10:20~11:10	座長: 湊 宏 (石川県立中央病院病理診断科)
O-1-8	呼吸器細胞診新報告様式の Atypical について~当院で Atypical と判定した症例での検討~ 大阪府済生会中津病院検査技術部病理検査室 <sup>1</sup> , 大阪府済生会中津病院病理診断科 <sup>2</sup> , 畿央大学大学院健康科学研究科 <sup>3</sup> , 畿央大学健康科学部健康栄養学科 <sup>4</sup> , 畿央大学臨床細胞診研修センター <sup>5</sup> ○宮尾章汰 <sup>1,3)</sup> , 檜田知里 <sup>1</sup> , 高橋大樹 <sup>1</sup> , 成川範子 <sup>1</sup> , 米澤公實 <sup>1</sup> , 森 康浩 <sup>3,4)</sup> , 宮城佳美 <sup>2</sup> , 竹中明美 <sup>5</sup> , 仙崎英人 <sup>2</sup>	

- O-1-9 心嚢液セルブロックにおいて診断された MET ex14 skipping 変異陽性肺癌の一例  
福岡大学筑紫病院病理部・病理診断科  
○林田 涼, 原川政彦, 暉本優子, 原岡誠司, 二村 聡
- O-1-10 当院で経験した胸部 SMARCA4 欠損未分化腫瘍の2例  
岐阜大学医学部附属病院病理部  
○東 正子, 中川 篤, 片桐恭雄, 岩田明子, 水野加織, 北野素子, 佐々木健太, 川村勇人, 花松有紀, 宮崎龍彦
- O-1-11 肺がん検診喀痰細胞診で発見された喉頭癌の検討と細胞像  
公益財団法人宮城県対がん協会<sup>1</sup>, 紫山公園ファミリークリニック<sup>2</sup>, 東北大学加齢医学研究所呼吸器外科学分野<sup>3</sup>, みやぎ県南中核病院呼吸器外科<sup>4</sup>, 公益財団法人宮城県結核予防会<sup>5</sup>  
○羽場詩穂美<sup>1</sup>, 中川朋美<sup>1</sup>, 田名部朋子<sup>1</sup>, 中島早貴<sup>1</sup>, 近 京子<sup>1</sup>, 遠藤千顕<sup>2</sup>, 野津田泰嗣<sup>3</sup>, 桜田 晃<sup>4</sup>, 齋藤泰紀<sup>5</sup>, 伊藤 潔<sup>1</sup>
- O-1-12 気管支扁平上皮乳頭腫の一例  
国立病院機構東近江総合医療センター研究検査科<sup>1</sup>, 滋賀医科大学医学部附属病院病理部<sup>2</sup>  
○池田俊彦<sup>1</sup>, 黒川 聡<sup>1</sup>, 森谷鈴子<sup>2</sup>

**乳腺****11:20~11:50****座長: 小塚祐司 (三重大学医学部附属病院病理診断科)**

- O-1-13 判定に苦慮した乳腺線維腺腫の一例  
埼玉県済生会川口総合病院臨床検査科病理<sup>1</sup>, 埼玉県済生会川口総合病院健診センター<sup>2</sup>, 埼玉県済生会川口総合病院病理診断科<sup>3</sup>  
○小原 明<sup>1</sup>, 永縄真央<sup>1</sup>, 大谷奈穂<sup>1</sup>, 野本伊織<sup>1</sup>, 田中佳緒<sup>1</sup>, 金守 彰<sup>2</sup>, 朝比奈未紀<sup>3</sup>, 佐藤英章<sup>3</sup>
- O-1-14 乳腺穿刺吸引細胞診の false positive 症例の検討  
乳腺ケア泉州クリニック  
○米川みな子, 住吉一浩
- O-1-15 ER 過剰発現乳癌細胞株のオキシトシンおよびオキシトシンレセプター発現誘導の検討  
弘前大学大学院保健学研究科<sup>1</sup>, 弘前大学医学部保健学科検査技術科学専攻細胞検査士養成課程<sup>2</sup>  
○堀江香代<sup>1,2</sup>, 大友茉依<sup>2</sup>, 吉岡治彦<sup>1,2</sup>, 渡邊 純<sup>1</sup>, 加藤哲子<sup>1,2</sup>

**中皮・体腔液 1****13:30~14:10****座長: 鍋島一樹 (福岡徳洲会病院・病理診断センター)**

- O-1-16 Lipid rich mesothelioma の1例  
砂川市立病院医療技術部検査科<sup>1</sup>, 砂川市立病院呼吸器内科<sup>2</sup>, 砂川市立病院病理診断科<sup>3</sup>  
○椎名真一<sup>1</sup>, 村上友理香<sup>1</sup>, 渡部直己<sup>2</sup>, 岩木宏之<sup>3</sup>
- O-1-17 胸水中に出現した胸壁の類上皮血管肉腫の一例  
鹿児島厚生連病院  
○松元太志, 新山佳代, 川淵恭平, 出水秋奈, 阿南美保, 松木田純香
- O-1-18 術中細胞診における悪性中皮腫の一例  
国立がん研究センター東病院  
○佐藤克洋
- O-1-19 胸水細胞診にて神経芽腫を推定し得た一例  
山口大学医学部附属病院  
○原田和恵, 田中 幸, 橋本綾子, 村岡陽子, 小多明梨, 鬼崎雄大, 松江愛花, 星井嘉信

<b>中皮・体腔液 2</b>	<b>14：10～14：40</b>	<b>座長：辻村 亨 (JCHO 大阪みなと中央病院病理センター)</b>
O-1-20	腺癌と鑑別を要した悪性中皮腫の細胞学的所見 和歌山県立医科大学附属病院中央検査部病理診断部門 <sup>1)</sup> , 和歌山県立医科大学人体病理学教室・病理診断科 <sup>2)</sup> ○工藤祥太 <sup>1)</sup> , 木下勇一 <sup>1)</sup> , 松崎生笛 <sup>2)</sup> , 吉井輝子 <sup>1)</sup> , 山本枝里子 <sup>1)</sup> , 坂本果穂 <sup>1)</sup> , 西川瑞希 <sup>2)</sup> , 井口豪人 <sup>2)</sup> , 小島史好 <sup>2)</sup> , 村田晋一 <sup>2)</sup>	
O-1-21	体腔液細胞診における細胞増殖能解析の検討 大阪国際がんセンター臨床検査科病理・細胞診 <sup>1)</sup> , 大阪国際がんセンター病理・細胞診断科 <sup>2)</sup> ○津崎沙世子 <sup>1)</sup> , 龍あゆみ <sup>1)</sup> , 吉岡里沙 <sup>1)</sup> , 棚田 諭 <sup>1)</sup> , 本間圭一郎 <sup>2)</sup>	
O-1-22	胸水細胞診光散乱スペクトルの AI 解析による中皮腫診断補助技術の開発 近畿大学医学部病理学教室 <sup>1)</sup> , 近畿大学奈良病院病理診断科 <sup>2)</sup> ○伊藤彰彦 <sup>1)</sup> , 若狭朋子 <sup>2)</sup>	
<b>神経</b>	<b>14：50～15：20</b>	<b>座長：松岡圭子 (大阪急性期・総合医療センター病理科)</b>
O-1-23	嗅神経芽細胞腫の 1 例 福岡大学病院病理部・病理診断科 <sup>1)</sup> , 福岡大学病院脳神経外科 <sup>2)</sup> , 福岡大学医学部病理学講座 <sup>3)</sup> ○西中村恵輔 <sup>1)</sup> , 松本慎二 <sup>1)</sup> , 角谷優子 <sup>1)</sup> , 小山 逸 <sup>1)</sup> , 坂田祥子 <sup>1)</sup> , 秋吉梨江 <sup>1)</sup> , 埜本僚太 <sup>2)</sup> , 安部 洋 <sup>2)</sup> , 青木光希子 <sup>3)</sup> , 濱崎 慎 <sup>1,3)</sup>	
O-1-24	神経芽腫群腫瘍における細胞学的特徴の検討 北海道大学病院病理部/病理診断科 <sup>1)</sup> , 恵佑会札幌病院病理診断科 <sup>2)</sup> ○清水知浩 <sup>1)</sup> , 高桑恵美 <sup>1,2)</sup> , 橋本大和 <sup>1)</sup> , 川上 舞 <sup>1)</sup> , 恩田千景 <sup>1)</sup> , 渡部涼子 <sup>1)</sup> , 石田裕子 <sup>1)</sup> , 安孫子光春 <sup>1)</sup> , 外丸詩野 <sup>1)</sup> , 松野吉宏 <sup>1)</sup>	
O-1-25	下大静脈腫瘍塞栓とショックを伴い, 救命のため緊急手術となった神経芽腫の一例 兵庫県立こども病院検査部 <sup>1)</sup> , 兵庫県立こども病院病理診断科 <sup>2)</sup> , 神戸市立医療センター中央市民病院病理診断科 <sup>3)</sup> ○成田 勉 <sup>1)</sup> , 下田智晴 <sup>1)</sup> , 大谷宗理 <sup>2,3)</sup> , 吉田牧子 <sup>2)</sup>	
<b>呼吸器 4</b>	<b>15：20～16：00</b>	<b>座長：三宅真司 (東京医科大学病院病理診断部)</b>
O-1-26	肺 Oncocytic carcinoid tumor の 2 例 東海大学医学部附属病院病理検査技術科 <sup>1)</sup> , 東海大学医学部基盤診療学系病理診断学 <sup>2)</sup> ○前田 響 <sup>1)</sup> , 伊藤 仁 <sup>1)</sup> , 萩原範子 <sup>1)</sup> , 加戸伸明 <sup>1)</sup> , 芹澤昭彦 <sup>1)</sup> , 宮嶋葉子 <sup>1)</sup> , 小倉 豪 <sup>2)</sup> , 畑中一仁 <sup>2)</sup> , 梶原 博 <sup>2)</sup> , 中村直哉 <sup>2)</sup>	
O-1-27	大型細胞集塊が出現した粘液腺腫の 1 例 済生会横浜市東部病院病理科 <sup>1)</sup> , 済生会横浜市東部病院臨床検査科 <sup>2)</sup> ○磯崎岳夫 <sup>1)</sup> , 渡邊 学 <sup>1)</sup> , 宮前結加 <sup>1)</sup> , 稲葉滋楼 <sup>1)</sup> , 長岡 豊 <sup>1)</sup> , 関 竜平 <sup>2)</sup> , 木村徳宏 <sup>1)</sup>	
O-1-28	診断に苦慮した悪性孤立性線維性腫瘍 (Solitary fibrous tumor : SFT) の 1 例 弘前大学医学部附属病院病理部 <sup>1)</sup> , 弘前大学大学院医学研究科病理診断学講座 <sup>2)</sup> ○岡田壮士 <sup>1)</sup> , 熊谷直哉 <sup>1)</sup> , 小島啓子 <sup>1)</sup> , 川村麻緒 <sup>1)</sup> , 藤田大貴 <sup>1)</sup> , 及川颯大 <sup>1)</sup> , 丸山裕也 <sup>1)</sup> , 黒瀬 颯 <sup>1,2)</sup>	
O-1-29	肺動脈吸引細胞診により肺腫瘍血栓性微小血管症と診断し得た胃癌の 1 例 社会医療法人近森会近森病院臨床検査部病理検査室 <sup>1)</sup> , 社会医療法人近森会近森病院病理診断科 <sup>2)</sup> ○今本隼香 <sup>1)</sup> , 岩崎麗子 <sup>1)</sup> , 倉松保奈実 <sup>1)</sup> , 島崎真由 <sup>1)</sup> , 尾崎綾乃 <sup>1)</sup> , 橘 知佐 <sup>1)</sup> , 坂西誠秀 <sup>2)</sup> , 中嶋絢子 <sup>2)</sup>	



————— 6月8日(土) 第12会場(8F 801-802会議室) —————

頭頸部他	9:00~9:50	座長：島尾義也 (県立延岡病院病理診断科)
O-1-30	右足底に発生した筋上皮腫の1例 筑波学園病院検査部 ○大貫史明, 深澤政勝, 小溝亜子, 荒木仁美, 鈴木恵子	
O-1-31	LBC 標本からの細胞転写による ICC が有効であった IOL の1例 福島県立医科大学附属病院病理部 <sup>1)</sup> , 福島県立医科大学保健科学部臨床検査学科 <sup>2)</sup> , 福島県立医科大学放射線医学県民健康管理センター <sup>3)</sup> , 福島県立医科大学医学部病理病態診断学講座 <sup>4)</sup> ○村越政仁 <sup>1)</sup> , 梅澤 敬 <sup>2)</sup> , 山口千里 <sup>1)</sup> , 菅野寿也 <sup>1)</sup> , 山谷幸恵 <sup>3)</sup> , 赤城美代子 <sup>1)</sup> , ノーシャリナシェイクスピア <sup>4)</sup> , 山田匠希 <sup>4)</sup> , 喜古雄一郎 <sup>4)</sup> , 橋本優子 <sup>4)</sup>	
O-1-32	Nodular fasciitis in the buccal region — definite diagnosis via cytologic sample 埼玉医科大学国際医療センター病理診断科 <sup>1)</sup> , 埼玉医科大学国際医療センター頭頸部腫瘍科 <sup>2)</sup> , 埼玉医科大学国際医療センター骨軟部腫瘍科 <sup>3)</sup> , 埼玉医科大学国際医療センター消化器内科 <sup>4)</sup> , 山梨大学医学部整形外科 <sup>5)</sup> ○川崎朋範 <sup>1)</sup> , 金本 開 <sup>2)</sup> , 菅野恵士 <sup>1)</sup> , 佐藤 瞭 <sup>2)</sup> , 久場潔実 <sup>2)</sup> , 山崎知子 <sup>2)</sup> , 蝦原康宏 <sup>2)</sup> , 鳥越知明 <sup>3)</sup> , 田島知明 <sup>4)</sup> , 市川二郎 <sup>5)</sup>	
O-1-33	鼻腔擦過細胞診にて組織型の推定が困難であった胎児型横紋筋肉腫の一例 国際医療福祉大学三田病院病理診断センター ○南 宏樹, 西井しのぶ, 星井祐太, 松崎佳子, 石田朋子, 浅尾彩子, 増田友紀江, 相田真莉菜, 大谷方子, 相田真介	
O-1-34	LBC 標本における細胞転写を用いた免疫細胞化学の有用性 横浜市立みなと赤十字病院検査部病理 <sup>1)</sup> , 横浜市立みなと赤十字病院病理診断部 <sup>2)</sup> , 福島県立医科大学保健科学部臨床検査学科 <sup>3)</sup> ○山本容子 <sup>1)</sup> , 館川夏那 <sup>1)</sup> , 林 榮一 <sup>1)</sup> , 山村信一 <sup>1)</sup> , 梅澤 敬 <sup>2)</sup> , 熊谷二郎 <sup>3)</sup>	
口腔	9:50~10:20	座長：重岡 学 (神戸大学大学院医学研究科病理学講座病理学分野)
O-1-35	BD シュアパス <sup>TM</sup> 液状化細胞診検体より作製したギムザ染色標本の有用性の検討 大阪大学歯学部附属病院検査部 <sup>1)</sup> , 宝塚医療大学保健医療学部理学療法学科 <sup>2)</sup> ○近堂侑子 <sup>1)</sup> , 大家香織 <sup>1)</sup> , 岡本真実 <sup>1)</sup> , 岸野万伸 <sup>1,2)</sup>	
O-1-36	当センターにおける舌擦過細胞診判定基準の調査 大阪府立病院機構大阪国際がんセンター臨床検査科病理・細胞診 <sup>1)</sup> , 大阪府立病院機構大阪国際がんセンター病理・細胞診断科 <sup>2)</sup> ○神月 粹 <sup>1)</sup> , 児島宏哉 <sup>1)</sup> , 吉岡里沙 <sup>1)</sup> , 龍あゆみ <sup>1)</sup> , 棚田 諭 <sup>1)</sup> , 北村昌紀 <sup>2)</sup> , 本間圭一郎 <sup>2)</sup>	
O-1-37	口腔粘膜に出現する皮膚粘膜疾患の細胞学的検討 日本大学松戸歯学部病理学講座 <sup>1)</sup> , 日本大学松戸歯学部附属病院病理診断科 <sup>2)</sup> , 湘南藤沢徳洲会病院病理検査室 <sup>3)</sup> , 日本大学松戸歯学部口腔外科学講座 <sup>4)</sup> , 株式会社ピーシーエルジャパン <sup>5)</sup> ○金田悦子 <sup>1)</sup> , 松本 敬 <sup>2)</sup> , 浮ヶ谷匡恭 <sup>2)</sup> , 加藤 拓 <sup>2,3)</sup> , 飯塚普子 <sup>4)</sup> , 中山光子 <sup>1)</sup> , 末光正昌 <sup>1,2)</sup> , 宇都宮忠彦 <sup>1,2)</sup> , メルニエイマリア <sup>1,5)</sup> , 久山佳代 <sup>1,2)</sup>	

<b>甲状腺</b>	<b>10 : 30~11 : 10</b>	<b>座長：中島正洋</b> (長崎大学原爆後障害医療研究所腫瘍・診断病理)
O-1-38	甲状腺細胞診における悪性の危険度と臨床的対応—ベセスダシステム第 3 版との対比 隈病院病理診断科 <sup>1</sup> , 隈病院内科 <sup>2</sup> ○樋口観世子 <sup>1</sup> , 廣川満良 <sup>1</sup> , 兼松里紗 <sup>1</sup> , 田中歩紀 <sup>1</sup> , 鈴木彩葉 <sup>1</sup> , 山尾直輝 <sup>1</sup> , 隈 晴二 <sup>1</sup> , 林 俊哲 <sup>1</sup> , 赤水尚史 <sup>2</sup>	
O-1-39	特徴的な核所見に乏しい甲状腺乳頭癌の 2 例 国立がん研究センター東病院臨床検査部 <sup>1</sup> , 国立がん研究センター東病院病理・臨床検査科 <sup>2</sup> , 国立がん研究センター東病院頭頸部外科 <sup>3</sup> ○小林隆樹 <sup>1</sup> , 成清羊佳 <sup>1</sup> , 古屋佑真 <sup>1</sup> , 佐藤克洋 <sup>1</sup> , 介川雅之 <sup>1</sup> , 足立将大 <sup>2</sup> , 岡野 涉 <sup>3</sup> , 松浦一登 <sup>3</sup> , 石井源一郎 <sup>2</sup> , 坂下信悟 <sup>2</sup>	
O-1-40	診断し得た直腸癌甲状腺転移の一例 飯田市立病院臨床検査科 <sup>1</sup> , 飯田市立病院病理診断科 <sup>2</sup> ○園原政樹 <sup>1</sup> , 今村真子 <sup>1</sup> , 北原康宏 <sup>1</sup> , 岩田貴博 <sup>1</sup> , 西尾昌晃 <sup>1</sup> , 實原正明 <sup>1</sup> , 佐野健司 <sup>2</sup>	
O-1-41	甲状腺高異型度髄様癌の 1 例 福井大学医学部附属病院病理診断科/病理部 ○古市和美, 松川遥佳, 鎌田公美子, 田辺経子, 北山安博, 前川秀樹, 今村好章	
<b>唾液腺</b>	<b>11 : 20~11 : 50</b>	<b>座長：山元英崇</b> (岡山大学大学院医歯薬学総合研究科病理学(腫瘍病理))
O-1-42	小児に発生した顎下腺の大嚢胞性分泌癌の一例 神戸大学医学部附属病院病理部 <sup>1</sup> , 神戸大学医学部附属病院病理診断科 <sup>2</sup> ○平田幸也 <sup>1</sup> , 塚本龍子 <sup>1</sup> , 須广佑介 <sup>1</sup> , 猪原千愛 <sup>1</sup> , 猪原哲嗣 <sup>1</sup> , 吉田美帆 <sup>1</sup> , 京竹愛子 <sup>1</sup> , 今川奈央子 <sup>1</sup> , 神保直江 <sup>2</sup> , 伊藤智雄 <sup>2</sup>	
O-1-43	唾液腺腫瘍穿刺吸引細胞診の細胞検査士・病理医間の判定の相違と妥当性の検証 名古屋大学医学部附属病院医療技術部 <sup>1</sup> , 名古屋大学医学部附属病院病理部 <sup>2</sup> ○柳瀬匠汰 <sup>1</sup> , 加藤克幸 <sup>1</sup> , 小林晴美 <sup>1</sup> , 原 稔晶 <sup>1</sup> , 船戸連嗣 <sup>1</sup> , 池田悠馬 <sup>1</sup> , 中黒匡人 <sup>2</sup> , 八木春奈 <sup>2</sup> , 加留部謙之輔 <sup>2</sup>	
O-1-44	唾液腺穿刺吸引細胞診における組織型推定一致率の後方視的検討 東海大学医学部附属八王子病院臨床検査技術科 <sup>1</sup> , 東海大学医学部附属病院病理検査技術科 <sup>2</sup> , 東海大学医学部附属八王子病院病理診断科 <sup>3</sup> , 東海大学医学部基盤診療学系病理診断学 <sup>4</sup> ○望月紀英 <sup>1</sup> , 町田知久 <sup>1</sup> , 藤田大貴 <sup>1</sup> , 小林莉来 <sup>1</sup> , 加戸伸明 <sup>2</sup> , 伊藤 仁 <sup>2</sup> , 井野元智恵 <sup>3</sup> , 杉山朋子 <sup>3</sup> , 中村直哉 <sup>4</sup> , 田尻琢磨 <sup>3</sup>	
<b>婦人科その他 1</b>	<b>13 : 30~14 : 20</b>	<b>座長：柳田 聡</b> (東京慈恵会医科大学産婦人科学講座)
O-1-45	遺伝性乳癌卵巣癌における, 卵巣癌発症時の子宮頸部・内膜細胞診陽性率の検討 がん研究会有明病院 <sup>1</sup> , がん研究会有明病院細胞診断部 <sup>2</sup> ○野村秀高 <sup>1</sup> , 阿部彰子 <sup>1</sup> , 伏木 淳 <sup>1</sup> , 青木洋一 <sup>1</sup> , 尾身牧子 <sup>1</sup> , 谷川輝美 <sup>1</sup> , 岡本三四郎 <sup>1</sup> , 温泉川真由 <sup>1</sup> , 千葉知宏 <sup>1,2</sup> , 金尾祐之 <sup>1</sup>	
O-1-46	腹水中に出現した卵巣 yolk sac tumor の細胞像 兵庫県立西宮病院検査部 <sup>1</sup> , 兵庫県立西宮病院病理診断科 <sup>2</sup> ○藤原由梨 <sup>1</sup> , 可知真菜実 <sup>1</sup> , 田中 竣 <sup>1</sup> , 清水武留 <sup>1</sup> , 澤田麻優子 <sup>1</sup> , 松木慎一郎 <sup>1</sup> , 岡 一雅 <sup>2</sup>	
O-1-47	転移性卵巣癌との鑑別を要した高度異型度漿液性卵巣癌の 1 例 トヨタ記念病院産婦人科 <sup>1</sup> , トヨタ記念病院臨床検査科病理 <sup>2</sup> ○柴田莉奈 <sup>1</sup> , 島 寛太 <sup>2</sup> , 板倉京平 <sup>1</sup> , 西田裕亮 <sup>1</sup> , 小鳥遊明 <sup>1</sup> , 稲村達生 <sup>1</sup> , 柴田崇宏 <sup>1</sup> , 岸上靖幸 <sup>1</sup> , 伊藤謙吾 <sup>2</sup> , 小口秀紀 <sup>1</sup>	

- O-1-48 漿液性境界悪性卵巣腫瘍の1例  
トヨタ記念病院産婦人科<sup>1</sup>, トヨタ記念病院臨床検査科病理<sup>2</sup>  
○板倉京平<sup>1</sup>, 島 寛太<sup>2</sup>, 柴田莉奈<sup>1</sup>, 西田裕亮<sup>1</sup>, 小鳥遊明<sup>1</sup>, 稲村達生<sup>1</sup>, 鶴飼真由<sup>1</sup>,  
岸上靖幸<sup>1</sup>, 竹田美帆<sup>2</sup>, 小口秀紀<sup>1</sup>

- O-1-49 子宮頸部細胞診異常が発見の契機となった早期卵管癌の1例  
三重大学医学部附属病院産婦人科

○矢田貴大, 鳥谷部邦明, 岡本幸太, 松本剛史, 金田倫子, 吉田健太, 近藤英司

**子宮体部 1 14:30~15:10 座長: 佐々木伸也 (堺市立総合医療センター臨床検査技術科)**

- O-1-50 細胞径を指標として分取した子宮体癌細胞の生物学的特性  
九州医療科学大学生命医科学部生命医科学科<sup>1</sup>, 九州医療科学大学がん細胞研究所<sup>2</sup>, 九州  
医療科学大学大学院保健医療学研究科<sup>3</sup>, 京都橘大学健康科学部<sup>4</sup>, 京都橘大学生命健康科  
学研究センター<sup>5</sup>

○宮本朋幸<sup>1,2,3</sup>, 加口大貴<sup>3</sup>, 西森 誠<sup>1,2,3</sup>, 芝原一樹<sup>1,2</sup>, 二反田隆夫<sup>1,2</sup>, 大西崇文<sup>4,5</sup>,  
大澤幸希光<sup>4,5</sup>, 大野節代<sup>5</sup>, 大野英治<sup>5</sup>, 西村篤乃<sup>2</sup>

- O-1-51 AKT 阻害剤耐性子宮内膜癌細胞株のトランスクリプトーム解析

京都橘大学健康科学部臨床検査学科<sup>1</sup>, 京都橘大学生命健康科学研究センター<sup>2</sup>, 大阪大学  
大学院医学系研究科病態病理学<sup>3</sup>, 九州保健福祉大学生命医科学部生命医科学科<sup>4</sup>, 九州保  
健福祉大学がん細胞研究所<sup>5</sup>, 倉敷芸術科学大学生命科学部生命医科学科<sup>6</sup>, 加計学園細胞  
病理学研究所<sup>7</sup>, 川崎医療福祉大学医療技術学部臨床検査学科<sup>8</sup>, 畿央大学健康科学部健康  
栄養学科<sup>9</sup>, 畿央大学大学院健康科学研究科<sup>10</sup>

○大西崇文<sup>1,2</sup>, 高島剛志<sup>3</sup>, 芝原一樹<sup>4,5</sup>, 高木翔士<sup>6,7</sup>, 田中慎一<sup>8</sup>, 森 康浩<sup>9,10</sup>,  
小田嶋広和<sup>1,2</sup>, 大澤幸希光<sup>1,2</sup>, 服部 学<sup>1,2</sup>

- O-1-52 診断に苦慮した子宮腺肉腫の一例

社会保険田川病院病理診断科<sup>1</sup>, 社会保険田川病院産婦人科<sup>2</sup>

○梶原須賀子<sup>1</sup>, 水落伸治<sup>1</sup>, 蜂須賀徹<sup>2</sup>

- O-1-53 良性転移性肺平滑筋種の穿刺吸引細胞診の一例

大阪府済生会千里病院中央検査部病理検査室<sup>1</sup>, 大阪府済生会千里病院病理診断科<sup>2</sup>, 大阪  
府済生会千里病院呼吸器外科<sup>3</sup>, 大阪府済生会千里病院婦人科<sup>4</sup>

○横関典子<sup>1</sup>, 小林 学<sup>1</sup>, 奥中あかね<sup>1</sup>, 渡邊真帆<sup>1</sup>, 由谷親夫<sup>2</sup>, 藤原綾子<sup>3</sup>, 武曾 博<sup>4</sup>

**子宮体部 2 15:10~16:00 座長: 山田隆司 (大阪医科薬科大学病理学教室)**

- O-1-54 子宮体部癌肉腫 32 例の臨床病理学的検討

自治医科大学産科婦人科学<sup>1</sup>, 自治医科大学病理学・病理診断部<sup>2</sup>

○中村美久<sup>1</sup>, 小柳貴裕<sup>1</sup>, 篠原美樹<sup>1</sup>, 高橋詳史<sup>1</sup>, 高橋寿々代<sup>1</sup>, 種市明代<sup>1</sup>, 嵯峨 泰<sup>1</sup>,  
竹井裕二<sup>1</sup>, 福嶋敬宜<sup>2</sup>, 藤原寛行<sup>1</sup>

- O-1-55 閉経後の子宮内膜細胞診におけるホルモン活性記載の有用性

済生会横浜市南部病院病理部<sup>1</sup>, 済生会横浜市南部病院病理診断科<sup>2</sup>, 済生会横浜市南部病  
院産婦人科<sup>3</sup>

○鈴木玲子<sup>1</sup>, 三田和博<sup>1</sup>, 木村由佳<sup>1</sup>, 石井輝子<sup>1</sup>, 妹尾詩織<sup>1</sup>, 鈴木玖風<sup>1</sup>, 村上あゆみ<sup>2</sup>,  
中山 崇<sup>2</sup>, 丸山康世<sup>3</sup>

- O-1-56 子宮体部に発生した中腎様腺癌の一例  
東海大学医学部附属八王子病院臨床検査技術科<sup>1</sup>, 東海大学医学部附属病院病理検査技術科<sup>2</sup>, 東海大学医学部附属八王子病院病理診断科<sup>3</sup>, 東海大学医学部基盤診療学系病理診断学<sup>4</sup>  
○小林莉来<sup>1</sup>, 望月紀英<sup>1</sup>, 藤田大貴<sup>1</sup>, 町田知久<sup>1</sup>, 伊藤 仁<sup>2</sup>, 井野元智恵<sup>3</sup>, 杉山朋子<sup>3</sup>, 中村直哉<sup>4</sup>, 田尻琢磨<sup>3</sup>
- O-1-57 術前に子宮体部中腎様腺癌が鑑別に挙がった 1 例  
慶應義塾大学病院産婦人科  
○白石哲郎, 坂井健良, 坂巻智美, 地阪光代, 高橋美央, 吉村拓馬, 和田美智子, 千代田達幸, 山上 亘
- O-1-58 記述式報告様式の普及に向けた細胞検査士養成コースにおける取り組みと課題  
京都橘大学健康科学部臨床検査学科<sup>1</sup>, 京都橘大学生命健康科学研究センター<sup>2</sup>, 京都橘大学大学院健康科学研究科<sup>3</sup>  
○小田嶋広和<sup>1,2</sup>, 新美大弥<sup>3</sup>, 野村涉真<sup>3</sup>, 岩下玄基<sup>3</sup>, 寺尾友伽<sup>3</sup>, 大西崇文<sup>1,2</sup>, 大澤幸希光<sup>1,2</sup>, 岡田仁克<sup>1,2</sup>, 服部 学<sup>1,2</sup>

————— 6 月 9 日 (日) 第 11 会場 (7F 701-702 会議室) —————

子宮頸部 1 9:00~10:00 座長: 山下 博 (国立病院機構東京医療センター)

- O-2-1 子宮頸部細胞診 ThinPrep イメージングシステム DUO を導入して  
聖路加国際病院病理診断科  
○小川命子, 石黒弘美, 三田尚子, 平林陽介, 小林ひとみ, 金子あゆみ, 恒田直人, 牛草 健, 鹿股直樹
- O-2-2 子宮頸部異型腺細胞 (AGC) と判定された扁平上皮病変の細胞病理学的検討  
産業医科大学病院病理部<sup>1</sup>, 産業医科大学第二病理学<sup>2</sup>, 産業医科大学産業保健学部広域・発達看護学講座<sup>3</sup>  
○岡田浩幸<sup>1</sup>, 寺戸信芳<sup>1</sup>, 樋口颯斗<sup>1</sup>, 浦辺大輝<sup>1</sup>, 福島千晃<sup>1</sup>, 岡 春子<sup>1</sup>, 西山純司<sup>1</sup>, 島尻正平<sup>1,2</sup>, 松浦祐介<sup>3</sup>, 中山敏幸<sup>1,2</sup>
- O-2-3 子宮頸部細胞診 AGC の HPV genotype と組織診の後方視的検討  
トヨタ記念病院産婦人科<sup>1</sup>, トヨタ記念病院臨床検査科病理<sup>2</sup>  
○鶴飼真由<sup>1</sup>, 島 寛太<sup>2</sup>, 柴田莉奈<sup>1</sup>, 加藤幹也<sup>1</sup>, 村井 健<sup>1</sup>, 森 将<sup>1</sup>, 柴田崇宏<sup>1</sup>, 竹田健彦<sup>1</sup>, 岸上靖幸<sup>1</sup>, 小口秀紀<sup>1</sup>
- O-2-4 子宮頸部腺癌の検出における p16/Ki67 二重免疫細胞化学染色の有用性  
大阪国際がんセンター臨床検査科病理・細胞診<sup>1</sup>, 大阪国際がんセンター病理・細胞診断科<sup>2</sup>  
○龍あゆみ<sup>1</sup>, 神月 梓<sup>1</sup>, 棚田 諭<sup>1</sup>, 長田盛典<sup>2</sup>, 本間圭一郎<sup>2</sup>
- O-2-5 ThinPrep 子宮頸部細胞診標本における背景物質の特徴 (綿菓子状物質の特殊染色検討)  
医療法人社団 EVE ウィミズクリニック<sup>1</sup>, 株式会社モルフォテクノロジー<sup>2</sup>, 札幌医科大学附属病院病理部<sup>3</sup>, 札幌医科大学医学部産婦人科学講座<sup>4</sup>  
○松並平晋<sup>1,2</sup>, 小泉基生<sup>1</sup>, 蓑島敦志<sup>3</sup>, 森谷 純<sup>3</sup>, 松浦基樹<sup>4</sup>, 齋藤 豪<sup>4</sup>
- O-2-6 当院尖圭コンジローマ切除例における子宮頸部病変の合併について  
JCHO 群馬中央病院臨床検査部<sup>1</sup>, JCHO 群馬中央病院病理診断科<sup>2</sup>  
○岩上鈴花<sup>1</sup>, 永瀬泰平<sup>1</sup>, 石田亜光<sup>1</sup>, 斉藤誠人<sup>1</sup>, 榎本達矢<sup>1</sup>, 櫻井信司<sup>2</sup>

<b>子宮頸部 2</b>	<b>10:10~11:00</b>	<b>座長：近内勝幸</b> （神奈川県立がんセンター婦人科）
O-2-7	子宮頸部細胞診で推定しえた子宮頸部小細胞神経内分泌癌の1例 鳥取大学医学部女性診療科 ○山本康嗣, 澤田真由美, 大川雅世, 曳野耕平, 飯田祐基, 細川雅代, 小松宏彰, 工藤明子, 佐藤慎也	
O-2-8	AGC 判定症例における再検討(過剰な判定の減少を目指して) 公益財団法人東京都予防医学協会 ○梅田昂暉, 菊地 唯, 仲本美智子, 吉田志緒子, 庄司里香, 鎌田久美子, 濱田智美, 久布白兼行	
O-2-9	異なる経過をたどった子宮頸部異型腺細胞長期持続の2例 横浜労災病院産婦人科 <sup>1</sup> , 横浜労災病院病理診断科 <sup>2</sup> ○松永竜也 <sup>1</sup> , 内田雅子 <sup>2</sup> , 濱村尚也 <sup>2</sup> , 増田麻紀 <sup>2</sup> , 宮下浩子 <sup>2</sup> , 横沢麻希子 <sup>2</sup> , 山上朋之 <sup>2</sup> , 中川沙綾子 <sup>1</sup> , 道佛美帆子 <sup>1</sup> , 角田幸雄 <sup>2</sup>	
O-2-10	細胞診で指摘し得た分葉状頸管腺過形成の1例 済生会横浜市南部病院病理部 <sup>1</sup> , 済生会横浜市南部病院病理診断科 <sup>2</sup> , 昭和大学横浜市北部病院臨床病理診断科 <sup>3</sup> ○木村由佳 <sup>1</sup> , 三田和博 <sup>1</sup> , 鈴木玲子 <sup>1</sup> , 石井輝子 <sup>1</sup> , 妹尾詩織 <sup>1</sup> , 鈴木玖風 <sup>1</sup> , 村上あゆみ <sup>2</sup> , 中山 崇 <sup>2</sup> , 小池千尋 <sup>3</sup>	
O-2-11	異なる細胞像を呈した子宮頸部浸潤性重層性粘液産生癌の2症例 独立行政法人地域医療機能推進機構 (JCHO) 九州病院中央検査室 <sup>1</sup> , 独立行政法人地域医療機能推進機構 (JCHO) 九州病院病理診断科 <sup>2</sup> , 独立行政法人地域医療機能推進機構 (JCHO) 九州病院産婦人科 <sup>3</sup> ○井手圭一郎 <sup>1</sup> , 石坂駿行 <sup>1</sup> , 吉田久美子 <sup>1</sup> , 安部拓也 <sup>1</sup> , 立岩友美 <sup>1</sup> , 奥園 学 <sup>1</sup> , 坂本悦子 <sup>1</sup> , 豊嶋憲子 <sup>1</sup> , 安武伸子 <sup>3</sup> , 本下潤一 <sup>2</sup>	
<b>泌尿器</b>	<b>11:20~11:50</b>	<b>座長：藤田茂樹</b> （住友病院病理診断科/病理部）
O-2-12	腺房腺癌成分を伴う前立腺原発小細胞神経内分泌癌の1例 帝京大学ちば総合医療センター病院病理部 <sup>1</sup> , 帝京大学ちば総合医療センター泌尿器科 <sup>2</sup> ○安達純世 <sup>1</sup> , 花見恭太 <sup>1</sup> , 豊永安洋 <sup>1</sup> , 高田 岬 <sup>1</sup> , 内田浩紀 <sup>1</sup> , 鈴木星也 <sup>1</sup> , 加藤洋人 <sup>2</sup> , 納谷幸男 <sup>2</sup> , 藤野 節 <sup>1</sup> , 山崎一人 <sup>1</sup>	
O-2-13	高齢者に発生した精巣混合型胚細胞腫瘍の一例 JA 三重県厚生連鈴鹿中央総合病院病理診断科 <sup>1</sup> , 鈴鹿医療科学大学大学院医療科学研究科 <sup>2</sup> , JA 三重県厚生連鈴鹿中央病院産婦人科 <sup>3</sup> , 鈴鹿医療科学大学保健衛生学部臨床検査学科 <sup>4</sup> ○中村 豊 <sup>1,2</sup> , 村田哲也 <sup>1</sup> , 馬場洋一郎 <sup>1</sup> , 矢納研二 <sup>3</sup> , 市川孝昭 <sup>1</sup> , 山中佑太 <sup>1</sup> , 間宮あずさ <sup>1</sup> , 朝川可奈 <sup>1</sup> , 金山和樹 <sup>4</sup> , 米田 操 <sup>4</sup>	
O-2-14	分腎尿細胞診にてアミロイドを認めた尿管アミロイドーシスの1例 岡山大学病院病理部 ○久本翔太, 柳井広之, 那須篤子, 松岡昌志	
<b>子宮頸部 3</b>	<b>13:20~14:00</b>	<b>座長：田中綾一</b> （国家公務員共済組合連合会斗南病院婦人科・腫瘍科）
O-2-15	子宮頸部細胞標本中の HPV 感染細胞における HPV 遺伝子型網羅的解析 群馬パース大学医療技術学部検査技術学科 <sup>1</sup> , 金沢医科大学産婦人科 <sup>2</sup> , ころとからだの元氣プラザ <sup>3</sup> , 杏林大学保健学部臨床検査学科 <sup>4</sup> ○岡山香里 <sup>1</sup> , 柿沼真央 <sup>1</sup> , 笹川寿之 <sup>2</sup> , 藤井雅彦 <sup>3</sup> , 小田瑞恵 <sup>3</sup> , 大河戸光章 <sup>4</sup>	



- O-2-16 HPV 検診導入に向けた現状と問題点  
北海道対がん協会細胞診センター<sup>1</sup>, 北海道対がん協会札幌検診センター検査科<sup>2</sup>  
○岡元一平<sup>1</sup>, 高橋栞奈<sup>2</sup>, 岸田佳倫<sup>2</sup>, 平野真理<sup>2</sup>, 横山 恵<sup>2</sup>, 市川浩巳<sup>2</sup>, 日野順子<sup>2</sup>,  
小西加奈子<sup>2</sup>, 和田恒之<sup>2</sup>, 藤田博正<sup>1</sup>
- O-2-17 佐賀県における HPV 検査併用検診の現状  
佐賀大学医学部産科婦人科学<sup>1</sup>, 病因病態科学診断病理学分野<sup>2</sup>, JCHO 佐賀中部病院<sup>3</sup>  
○福田亜紗子<sup>1</sup>, 橋口真理子<sup>2</sup>, 野口光代<sup>3</sup>, 内山倫子<sup>1</sup>, 梅崎 靖<sup>1</sup>, 奥川 馨<sup>1</sup>, 横山正俊<sup>1</sup>
- O-2-18 HPV ワクチンの効果検証 (JHERS 研究) と子宮頸がん撲滅戦略  
金沢医科大学産科婦人科<sup>1</sup>, 友愛医療センター<sup>2</sup>, 四季レディースクリニック<sup>3</sup>, アイレ  
ディースクリニック新横浜<sup>4</sup>, ホワイトレディースクリニック<sup>5</sup>  
○笹川寿之<sup>1</sup>, 前濱俊之<sup>2</sup>, 江夏亜希子<sup>3</sup>, 入江琢也<sup>4</sup>, 白須宣彦<sup>5</sup>

**子宮頸部 4 14:00~14:40 座長: 加藤哲子 (弘前大学大学院保健学研究科)**

- O-2-19 子宮頸部細胞診を契機に診断された乳癌子宮転移の一例  
高岡市民病院産婦人科<sup>1</sup>, 高岡市民病院病理診断科<sup>2</sup>, 高岡市民病院病理検査科<sup>3</sup>  
○牛島倫世<sup>1</sup>, 山崎悠紀<sup>1</sup>, 荻野奈緒<sup>1</sup>, 三輪重治<sup>2</sup>, 林 伸一<sup>2</sup>, 田中日奈子<sup>3</sup>, 前田睦子<sup>3</sup>,  
中田千里<sup>3</sup>
- O-2-20 子宮, 卵巣転移を伴った乳腺浸潤性小葉癌の一例  
弘前大学大学院医学研究科産科婦人科学講座<sup>1</sup>, 弘前大学医学部附属病院病理部<sup>2</sup>, 弘前大  
学大学院保健学研究科生体検査科学領域<sup>3</sup>, 弘前大学大学院医学研究科病理診断学講座<sup>4</sup>,  
弘前大学大学院医学研究科病理生命科学講座<sup>5</sup>  
○追切裕江<sup>1</sup>, 重藤龍比古<sup>1</sup>, 小島啓子<sup>2</sup>, 松村由紀子<sup>1</sup>, 横山良仁<sup>1</sup>, 加藤哲子<sup>3</sup>, 黒瀬 顕<sup>4</sup>,  
鬼島 宏<sup>5</sup>
- O-2-21 子宮頸部扁平上皮病変細胞診におけるハイパースペクトルイメージングの有効性  
福井大学医学部附属病院病理診断科/病理部<sup>1</sup>, パナソニックホールディングス株式会社テ  
クノロジー本部マテリアル応用技術センター<sup>2</sup>  
○松川遙佳<sup>1</sup>, 湯川系子<sup>2</sup>, 細川 誓<sup>2</sup>, 古市和美<sup>1</sup>, 鎌田公美子<sup>1</sup>, 田辺経子<sup>1</sup>, 今村好章<sup>1</sup>
- O-2-22 LEGH スクリーニングにおける従来法と客観的指標を併用した LBC 法との比較検討  
長野県立こども病院臨床検査科・生命科学研究センター<sup>1</sup>, 信州大学医学部附属病院臨床検  
査部<sup>2</sup>, 信州大学医学部保健学科生体情報検査学<sup>3</sup>, 信州大学医学部産科婦人科学教室<sup>4</sup>, 岡  
谷市民病院病理診断科<sup>5</sup>  
○浅香志穂<sup>1,2</sup>, 小林麻里奈<sup>2</sup>, 加藤りこ<sup>3</sup>, 中嶋智之<sup>2</sup>, 小原久典<sup>4</sup>, 宮本 強<sup>4</sup>, 上原 剛<sup>2</sup>,  
石井恵子<sup>2,5</sup>, 太田浩良<sup>2,3</sup>

=====**6月9日(日) 第12会場(8F 801-802会議室)**=====

**消化器 1 9:00~9:40 座長: 中山宏文 (JR 広島病院臨床検査科 (病理診断科))**

- O-2-23 肝臓原発多発性神経内分泌腫瘍の 1 例  
大阪医科薬科大学病院病理部・病理診断科<sup>1</sup>, 大阪医科薬科大学病理学教室<sup>2</sup>  
○有我こずえ<sup>1</sup>, 桑原宏子<sup>2</sup>, 小野静香<sup>2</sup>, 小高万葉<sup>1</sup>, 中山裕子<sup>1</sup>, 富宇加麻里<sup>1</sup>, 浦上真由美<sup>1</sup>,  
武田玲郁<sup>1</sup>, 栗栖義賢<sup>1</sup>, 廣瀬善信<sup>2</sup>
- O-2-24 膵 High grade PanIN・上皮内癌の診断に細胞診が寄与した 13 例の後方視的考察  
健生会立川相互病院病理検査<sup>1</sup>, 健生会立川相互病院病理診断科<sup>2</sup>  
○藤元祐子<sup>1</sup>, 荒井佑太<sup>1</sup>, 小村光莉<sup>1</sup>, 土屋晴瑠奏<sup>1</sup>, 布村真季<sup>2</sup>



- O-2-25 ドライバ遺伝子変異の発現様式で両側原発と考えられた両側同時肺腺癌の1例  
 沖縄赤十字病院呼吸器外科<sup>1</sup>, 沖縄赤十字病院病理科<sup>2</sup>  
 ○宮城 淳<sup>1</sup>, 岸本秀樹<sup>2</sup>, 鈴木牧子<sup>2</sup>, 真喜志かおり<sup>2</sup>, 玉城剛一<sup>2</sup>, 吉見直己<sup>2</sup>
- O-2-26 化学療法に伴う薬剤性硬化性胆管炎を呈した1例  
 独立行政法人労働者健康安全機構和歌山労災病院中央検査部<sup>1</sup>, 独立行政法人労働者健康安全機構和歌山労災病院病理診断科<sup>2</sup>  
 ○田中真理<sup>1</sup>, 北田佳緒里<sup>1</sup>, 糸川夏帆<sup>1</sup>, 楠木結香<sup>1</sup>, 谷川直人<sup>1</sup>, 坪田ゆかり<sup>2</sup>

**消化器 2 9:40~10:20 座長: 田中健大 (岡山大学学術研究院医歯薬学域病理学 (腫瘍病理))**

- O-2-27 膵管癌における遺伝子変異と細胞所見の関連性  
 金沢大学附属病院病理診断科・病理部  
 ○奥田未悠, 水口敬司, 嶋口智恵, 酒野香織, 下田 翼, 藤田一希, 森 龍也, 大川 麗, 碓井万葉, 池田博子
- O-2-28 胆汁細胞診のスコア化による診断精度向上の試み  
 順天堂大学大学院医学系研究科形態解析研究室<sup>1</sup>, 順天堂大学練馬病院臨床検査科<sup>2</sup>, 済生会神奈川県病院検査科<sup>3</sup>, 川崎太田総合病院中央検査科<sup>4</sup>, 川崎太田総合病院消化器外科<sup>5</sup>, 鳥取県立中央病院外科<sup>6</sup>  
 ○古旗 淳<sup>1</sup>, 東井靖子<sup>1</sup>, 大熊果菜<sup>1</sup>, 大橋久美子<sup>2</sup>, 阿部加奈子<sup>3</sup>, 阿部佳之<sup>4</sup>, 権田厚文<sup>5</sup>, 廣岡保明<sup>6</sup>
- O-2-29 胆汁細胞診における良性異型細胞と悪性細胞の鑑別  
 川崎市立多摩病院病理診断科<sup>1</sup>, 元・大阪赤十字病院病理診断科<sup>2</sup>, 町田市民病院病理部<sup>3</sup>, 熊谷総合病院病理診断科<sup>4</sup>, 聖マリアンナ医科大学病理学<sup>5</sup>  
 ○早川智絵<sup>1</sup>, 稲山久美子<sup>2</sup>, 干川晶弘<sup>3</sup>, 井村穂二<sup>4</sup>, 荻野正宗<sup>1</sup>, 沖津駿介<sup>1</sup>, 宇杉美由紀<sup>1</sup>, 土居正知<sup>1,5</sup>, 野呂瀬朋子<sup>5</sup>, 大池信之<sup>5</sup>
- O-2-30 当院における胆管擦過細胞診の細胞学的検討  
 JA 尾道総合病院  
 ○羽原幸輝, 中嶋愛海, 神田真規, 佐々木健司, 米原修治

**教育 10:30~11:10 座長: 長尾俊孝 (東京医科大学人体病理学)**

- O-2-31 新型コロナウイルス感染症により細胞診断はどう影響を受けたか—認定施設年報から—  
 大阪公立大学医学部附属病院婦人科<sup>1</sup>, 堺市立総合医療センター臨床検査技師科<sup>2</sup>, 松江市立病院呼吸器外科<sup>3</sup>, 千葉科学大学危機管理学部保健医療学科<sup>4</sup>, 亀田総合病院臨床検査室病理<sup>5</sup>, 奈良県立医科大学付属病院産婦人科<sup>6</sup>, 東京医科大学病院病理診断科<sup>7</sup>, 近畿大学奈良病院病理診断科<sup>8</sup>, 日本臨床細胞学会施設認定制度委員会年報ワーキンググループ<sup>9</sup>  
 ○市村友季<sup>1,9</sup>, 佐々木伸也<sup>2,9</sup>, 荒木邦夫<sup>3,9</sup>, 池田 聡<sup>4,9</sup>, 小山芳徳<sup>5,9</sup>, 杉本澄美玲<sup>6,9</sup>, 長尾俊孝<sup>7,9</sup>, 若狭朋子<sup>8,9</sup>
- O-2-32 施設認定年報集計からみるコロナ禍からの学会, 研修会への参加状況の推移  
 堺市立総合医療センター臨床検査技術科<sup>1</sup>, 近畿大学奈良病院病理診断科<sup>2</sup>, 松江市立病院呼吸器外科<sup>3</sup>, 千葉科学大学危機管理学部保健医療学科<sup>4</sup>, 大阪公立大学医学部附属病院女性診療科<sup>5</sup>, 亀田総合病院臨床検査室病理<sup>6</sup>, 奈良県立医科大学付属病院産婦人科<sup>7</sup>, 東京医科大学病院病理診断科<sup>8</sup>, 日本臨床細胞学会施設認定制度委員会年報ワーキンググループ<sup>9</sup>, 同委員長<sup>10</sup>  
 ○佐々木伸也<sup>1,9</sup>, 若狭朋子<sup>2,9</sup>, 荒木邦夫<sup>3,9</sup>, 池田 聡<sup>4,9</sup>, 市村友季<sup>5,9</sup>, 小山芳徳<sup>6,9</sup>, 杉本澄美玲<sup>7,9</sup>, 長尾俊孝<sup>8,10</sup>

O-2-33 施設認定年報集計からみる地域別にみたコロナ禍からの回復状況  
 堺市立総合医療センター臨床検査技術科<sup>1)</sup>, 近畿大学奈良病院病理診断科<sup>2)</sup>, 松江市立病院呼吸器外科<sup>3)</sup>, 千葉科学大学危機管理学部保健医療学科<sup>4)</sup>, 大阪公立大学医学部附属病院女性診療科<sup>5)</sup>, 亀田総合病院臨床検査室病理<sup>6)</sup>, 奈良県立医科大学附属病院産婦人科<sup>7)</sup>, 東京医科大学病院病理診断科<sup>8)</sup>, 日本臨床細胞学会施設認定制度委員会年報ワーキンググループ<sup>9)</sup>, 同委員長<sup>10)</sup>

○佐々木伸也<sup>1,9)</sup>, 若狭朋子<sup>2,9)</sup>, 荒木邦夫<sup>3,9)</sup>, 池田 聡<sup>4,9)</sup>, 市村友季<sup>5,9)</sup>, 小山芳徳<sup>6,9)</sup>, 杉本澄美玲<sup>7,9)</sup>, 長尾俊孝<sup>8,10)</sup>

O-2-34 本邦における液状化検体細胞診 (LBC) 普及率の検討: 年報ワーキング報告  
 近畿大学奈良病院病理診断科<sup>1)</sup>, 東京医科大学病院人体病理学分野<sup>2)</sup>, 堺市立総合医療センター臨床検査技術科<sup>3)</sup>, 大阪公立大学産婦人科<sup>4)</sup>, 奈良県立医科大学附属病院産婦人科<sup>5)</sup>, 千葉科学大学危機管理学部保健医療学科<sup>6)</sup>, 亀田総合病院臨床検査室病理<sup>7)</sup>, 松江市立病院呼吸器外科<sup>8)</sup>, 日本臨床細胞学会施設認定制度委員会施設認定・年報ワーキンググループ<sup>9)</sup>

○若狭朋子<sup>1,9)</sup>, 長尾俊孝<sup>2,9)</sup>, 佐々木伸也<sup>3,9)</sup>, 市村友季<sup>4,9)</sup>, 杉本澄美玲<sup>5,9)</sup>, 池田 聡<sup>6,9)</sup>, 小山芳徳<sup>7,9)</sup>, 荒木邦夫<sup>8,9)</sup>

**リンパ・造血器 11:20~11:50 座長: 岸本浩次 (杏林大学医学部附属病院病院病理部)**

O-2-35 リンパ節検体における Flow Cytometry, 遺伝子検査の有用性  
 神戸市立医療センター中央市民病院臨床検査技術部<sup>1)</sup>, 神戸市立医療センター中央市民病院病理診断科<sup>2)</sup>

○高田明歩<sup>1)</sup>, 尾松雅仁<sup>1)</sup>, 玉木明子<sup>1)</sup>, 田代章人<sup>1)</sup>, 中山友理香<sup>1)</sup>, 近藤由依<sup>1)</sup>, 小林櫻子<sup>1)</sup>, 山下大祐<sup>2)</sup>, 伊丹弘恵<sup>2)</sup>, 原 重雄<sup>2)</sup>

O-2-36 当院における脾臓悪性リンパ腫に対する EUS-FNA 16 例の検討  
 地方独立行政法人大阪市民病院機構大阪市立総合医療センター病理部<sup>1)</sup>, 地方独立行政法人大阪市民病院機構大阪市立総合医療センター病理診断科<sup>2)</sup>, 地方独立行政法人大阪市民病院機構大阪市立十三市民病院病理診断科<sup>3)</sup>

○大瀬香葉<sup>1)</sup>, 毛利衣子<sup>1)</sup>, 畑中麻友子<sup>1)</sup>, 山畑 翔<sup>1)</sup>, 津田義格<sup>1)</sup>, 世古裕里<sup>1)</sup>, 坂井田美穂<sup>2)</sup>, 石井真美<sup>2)</sup>, 福島裕子<sup>2,3)</sup>, 井上 健<sup>1,2)</sup>

O-2-37 頸部リンパ節に発生した濾胞樹状細胞肉腫の一例  
 神戸大学医学部附属病院病理部<sup>1)</sup>, 神戸大学医学部附属病院病理診断科<sup>2)</sup>

○中西大地<sup>1)</sup>, 塚本龍子<sup>1)</sup>, 吉田美帆<sup>1)</sup>, 平田幸也<sup>1)</sup>, 須广佑介<sup>1)</sup>, 猪原千愛<sup>1)</sup>, 猪原哲嗣<sup>1)</sup>, 今川奈央子<sup>1)</sup>, 神保直江<sup>2)</sup>, 伊藤智雄<sup>2)</sup>

**新技術・研究 13:20~14:00 座長: 大島健司 (兵庫医科大学病理学 (分子病理部門))**

O-2-38 音の減衰値で捉える細胞への糖化反応  
 浜松医科大学再生感染病理<sup>1)</sup>, 静岡市立静岡病院病理診断科<sup>2)</sup>

○三浦克敏<sup>1)</sup>, 江河勇樹<sup>2)</sup>, 森木利昭<sup>2)</sup>, 水上和夫<sup>2)</sup>

O-2-39 細胞診検体に免疫染色を行う場合の固定液の検討  
 千葉科学大学危機管理学部保健医療学科

○池田 聡

O-2-40 イメージングフローサイトメトリーを用いたマルベリー小体検出法の開発  
 シスメックス株式会社

○眞砂明典, 今久保桃子, 秋田菜里子

- O-2-41 同一腺癌細胞の腹水中と脳脊髄液中の細胞サイズの比較検討  
 滋賀医科大学医学部附属病院病理部<sup>1)</sup>, 滋賀医科大学医学部附属病院病理診断科<sup>2)</sup>  
 ○今村真治<sup>1)</sup>, 岩本 望<sup>1)</sup>, 山辺三幸<sup>1)</sup>, 角矢栄美<sup>1)</sup>, 谷村満知子<sup>1)</sup>, 山口 大<sup>1)</sup>, 吉田桂子<sup>1)</sup>,  
 吉田友理子<sup>1)</sup>, 森谷鈴子<sup>2)</sup>, 九嶋亮治<sup>2)</sup>

**婦人科その他 2 14:10~14:30 座長：玉野裕子 (金沢大学附属病院病理診断科・病理部)**

- O-2-42 腔腫瘍精査後に膀胱癌からの転移性腔癌と診断された1症例  
 国立病院機構九州がんセンター婦人科<sup>1)</sup>, 国立病院機構九州がんセンター臨床検査科<sup>2)</sup>, 国立病院機構九州がんセンター病理診断科<sup>3)</sup>  
 ○園田顕三<sup>1)</sup>, 藤本翔大<sup>2)</sup>, 二尾 愛<sup>1)</sup>, 村上孟司<sup>1)</sup>, 山口真一郎<sup>1)</sup>, 長山利奈<sup>1)</sup>, 有吉和也<sup>1)</sup>,  
 古賀 裕<sup>2,3)</sup>, 田口健一<sup>2,3)</sup>, 岡留雅夫<sup>1)</sup>
- O-2-43 子宮頸部腫瘍を契機に診断された無色素性悪性黒色腫の一例  
 青森県立中央病院産婦人科<sup>1)</sup>, 青森県立中央病院病理部<sup>2)</sup>, 青森県総合健診センター<sup>3)</sup>, 弘前総合医療センター病理診断科<sup>4)</sup>  
 ○三浦理絵<sup>1)</sup>, 田村良介<sup>1)</sup>, 黒滝日出一<sup>2)</sup>, 諸橋聡子<sup>2,4)</sup>, 平田留美<sup>3)</sup>, 長谷香保子<sup>3)</sup>

## 地域推薦演題

### 6月8日(土) ポスター会場(3F イベントホール)

**地域推薦演題 1 10:44~11:40 座長：山城 篤 (那覇市立病院医療技術部検査科)**

- PT-1-1 当院における乳腺 solid papillary DCIS 17 症例の細胞学的検討  
 倉敷成人病センター病理診断科  
 ○高田由貴, 石原真理子, 藤田 勝, 小淵喜枝, 瀬島雅子, 安原聖子, 小川友香, 小林千聖,  
 大森昌子, 中本 周
- PT-1-2 当院における呼吸器 ROSE の捺印細胞像とマルチプレックス検査の検討  
 浦添総合病院臨床検査部病理検査科<sup>1)</sup>, 浦添総合病院病理診断科<sup>2)</sup>  
 ○村上拓也<sup>1)</sup>, 中江正和<sup>2)</sup>, 長嶺美帆<sup>1)</sup>, 當間優生<sup>1)</sup>, 照屋宙美<sup>1)</sup>, 武島由香<sup>1)</sup>, 宮城恵巳<sup>1)</sup>,  
 上地英朗<sup>1)</sup>, 松崎晶子<sup>2)</sup>
- PT-1-3 急性外因性リポイド肺炎における炎症細胞, 特に顆粒球の貪食能に関する考察  
 JCHO 滋賀病院検査部<sup>1)</sup>, 滋賀医科大学医学・看護学教育センター<sup>2)</sup>  
 ○吉田章子<sup>1)</sup>, 馬野真次<sup>1)</sup>, 向所賢一<sup>1,2)</sup>
- PT-1-4 初回診断時と異なる細胞像を呈した EGFR-TKI 耐性時に MET 変異が検出された肺腺癌の一例  
 信州大学医学部附属病院臨床検査部  
 ○中嶋智之, 下條康代, 小倉大輝, 岩谷 舞, 上原 剛
- PT-1-5 肺原発粘表皮癌 2 例の細胞学的特徴の検討  
 東京医科大学病院病理診断科<sup>1)</sup>, 東京医科大学人体病理学分野<sup>2)</sup>, 東京医科大学呼吸器甲状腺外科分野<sup>3)</sup>  
 ○坂本 佳<sup>1)</sup>, 松林 純<sup>1,2)</sup>, 三宅真司<sup>1)</sup>, 渡部顕章<sup>1)</sup>, 藤井愛子<sup>1)</sup>, 谷川真希<sup>1,2)</sup>, 池田徳彦<sup>3)</sup>,  
 大平達夫<sup>3)</sup>, 垣花昌俊<sup>3)</sup>, 長尾俊孝<sup>1,2)</sup>

- PT-1-6 胸水中に菌体が出現した播種性クリプトコックス症の一例  
 独立行政法人地域医療機能推進機構埼玉メディカルセンター病理診断科<sup>1</sup>, 独立行政法人  
 地域医療機能推進機構埼玉メディカルセンター呼吸器内科<sup>2</sup>, 防衛医科大学学校病院<sup>3</sup>, 防衛  
 医科大学学校病態病理学<sup>4</sup>  
 ○鶴岡慎悟<sup>1</sup>, 河村憲一<sup>1</sup>, 鈴木 隆<sup>1</sup>, 松井宏江<sup>1</sup>, 藤田真里奈<sup>1</sup>, 矢崎夏美<sup>2</sup>, 上田壮一郎<sup>2</sup>,  
 桂田由佳<sup>3</sup>, 緒方 衝<sup>3</sup>, 津田 均<sup>4</sup>
- PT-1-7 胸水中に多数の砂粒体を有する腫瘍細胞集塊が認められた悪性中皮腫の 1 例  
 公立学校共済組合中国中央病院臨床検査科<sup>1</sup>, 公立学校共済組合中国中央病院病理診断  
 科<sup>2</sup>, 広島国際大学保健医療学部医療技術学科臨床検査学専攻<sup>3</sup>, 岡山大学学術院医歯薬学  
 域病理学<sup>4</sup>  
 ○山田貴之<sup>1</sup>, 羽原利幸<sup>1,3</sup>, 門田有紗<sup>1</sup>, 吹田大河<sup>1</sup>, 戸田博子<sup>2</sup>, 田中健大<sup>4</sup>
- PT-1-8 SMARCA4 欠失腫瘍の 4 例  
 京都大学医学部附属病院病理診断科<sup>1</sup>, 京都大学医学部附属病院病理部<sup>2</sup>  
 ○伊藤寛朗<sup>1</sup>, 南口早智子<sup>1</sup>, 田原義孝<sup>2</sup>, 古畑彩子<sup>2</sup>, 佐伯美穂<sup>2</sup>, 山田洋介<sup>1</sup>, 藤本正数<sup>1</sup>,  
 羽賀博典<sup>1</sup>
- 地域推薦演題 2 15:01~15:57 座長:岡本秀雄 (一般財団法人住友病院診療技術部臨床検査科)**
- PT-1-9 LBC 保存液における子宮内膜細胞の保存条件が抗原保持能力に与える経時的影響  
 愛媛県立医療技術大学保健科学部臨床検査学科<sup>1</sup>, 愛媛県立医療技術大学保健医療学研究  
 科医療技術科学専攻<sup>2</sup>, JA 三重厚生連鈴鹿中央総合病院産婦人科<sup>3</sup>  
 ○細川 翔<sup>1</sup>, 則松良明<sup>2,3</sup>, 祇園由佳<sup>2,3</sup>, 矢納研二<sup>3</sup>
- PT-1-10 子宮頸部細胞診で扁平上皮癌と判定された子宮頸部異形成の細胞所見と組織像との比較  
 秋田赤十字病院病理診断科<sup>1</sup>, 秋田赤十字病院婦人科<sup>2</sup>  
 ○伊藤泉希<sup>1</sup>, 佐藤宏和<sup>2</sup>, 浅利智幸<sup>1</sup>, 鳴海健大<sup>1</sup>, 田山明義<sup>1</sup>, 東海林琢男<sup>1</sup>, 大山則昭<sup>2</sup>
- PT-1-11 体腔液中に出現した悪性プレッナー腫瘍の 1 例  
 熊本赤十字病院病理診断科部<sup>1</sup>, 熊本大学病院病理診断科<sup>2</sup>  
 ○山下 祐<sup>1</sup>, 多比良朋希<sup>1</sup>, 井上佳那子<sup>1</sup>, 川上裕之<sup>1</sup>, 尾方真帆<sup>1</sup>, 境 一<sup>1</sup>, 岡崎菜紗<sup>2</sup>,  
 安里嗣晴<sup>1</sup>, 三上芳喜<sup>2</sup>
- PT-1-12 子宮頸部に発生した卵黄嚢腫瘍の 1 例  
 兵庫県立がんセンター検査部<sup>1</sup>, 兵庫県立がんセンター病理診断科<sup>2</sup>  
 ○東 恭加<sup>1</sup>, 西山夏海<sup>1</sup>, 長谷川幸揮<sup>1</sup>, 加藤ゆり<sup>1</sup>, 南 智也<sup>1</sup>, 小林杏奈<sup>2</sup>, 小松正人<sup>2</sup>,  
 前田尚子<sup>2</sup>, 佐久間淑子<sup>2</sup>, 梶本和義<sup>2</sup>
- PT-1-13 分葉状頸管腺過形成として長期経過観察された子宮頸部上皮内腺癌の一例  
 新潟大学医学部保健学科<sup>1</sup>, 新潟大学大学院保健学研究科<sup>2</sup>, 新潟大学医歯学総合病院<sup>3</sup>  
 ○須貝美佳<sup>1,2</sup>, 梅津 哉<sup>3</sup>, 高橋加奈絵<sup>3</sup>, 池亀央嗣<sup>3</sup>, 横山千明<sup>3</sup>, 川口裕貴恵<sup>3</sup>
- PT-1-14 全身転移をきたした類粘液平滑筋肉腫の 1 例  
 国立病院機構長崎医療センター臨床検査科<sup>1</sup>, 国立病院機構長崎医療センター病理診断  
 科<sup>2</sup>, 国立病院機構長崎医療センター産婦人科<sup>3</sup>  
 ○鹿島星林<sup>1</sup>, 平野 純<sup>1</sup>, 小島真代<sup>1</sup>, 佐田勇樹<sup>1</sup>, 豊岡辰明<sup>1</sup>, 染矢賢俊<sup>1</sup>, 三浦史郎<sup>2</sup>,  
 伊東正博<sup>2</sup>, 山下 洋<sup>3</sup>
- PT-1-15 髄様癌が疑われた膝腫瘍の 1 例  
 金沢大学附属病院病理診断科・病理部  
 ○大川 麗, 水口敬司, 嶋口智恵, 酒野香織, 下田 翼, 藤田一希, 森 龍也, 碓井万葉,  
 奥田未悠, 池田博子



- PT-1-16 超音波内視鏡下穿刺吸引法による細胞診断と組織診断が乖離した膵癌症例の検討  
 富山大学附属病院病理部<sup>1</sup>, 富山大学学術研究部医学系内科学第三講座<sup>2</sup>, 富山大学学術研究部医学系病理診断学講座<sup>3</sup>  
 ○小原勇貴<sup>1</sup>, 吉田侑生<sup>1</sup>, 橋本亜紀子<sup>1</sup>, 池田和人<sup>1</sup>, 折田 恵<sup>1</sup>, 木屋千恵子<sup>1</sup>, 小梶恵利<sup>1</sup>, 田近洋介<sup>1</sup>, 安田一朗<sup>2</sup>, 平林健一<sup>3</sup>

## 6月9日(日) ポスター会場(3F イベントホール)

地域推薦演題3 10:44~11:40 座長:三村明弘(PCL 大阪病理細胞診センター)

- PT-2-1 腎生検前後に採取した自然尿に出現する異型細胞の特徴  
 和歌山県立医科大学附属病院中央検査部病理診断部門<sup>1</sup>, 和歌山県立医科大学人体病理学教室・病理診断科<sup>2</sup>  
 ○荻野みなみ<sup>1</sup>, 松崎生笛<sup>2</sup>, 永井宏和<sup>1</sup>, 杉山絵美<sup>1</sup>, 山本綾菜<sup>1</sup>, 矢野裕子<sup>1</sup>, 土山実可子<sup>2</sup>, 目佳那子<sup>2</sup>, 岩元竜太<sup>2</sup>, 村田晋一<sup>2</sup>
- PT-2-2 腔壁浸潤を伴った尿道原発明細胞癌の1例  
 佐賀大学医学部附属病院病理部病理診断科<sup>1</sup>, 佐賀大学医学部泌尿器科学講座<sup>2</sup>, 地方独立行政法人佐賀県医療センター好生館泌尿器科<sup>3</sup>, 地方独立行政法人佐賀県医療センター好生館検査部<sup>4</sup>, 地方独立行政法人佐賀県医療センター好生館病理診断科<sup>5</sup>  
 ○陣内一輝<sup>1</sup>, 甲斐敬太<sup>1</sup>, 東武昇平<sup>2</sup>, 野口 満<sup>2</sup>, 佐藤暢晃<sup>3</sup>, 諸隈 太<sup>3</sup>, 田中祐也<sup>4</sup>, 中村 朱<sup>4</sup>, 増田正憲<sup>5</sup>, 森 大輔<sup>5</sup>
- PT-2-3 自然尿で多数の異型角化細胞を認め、扁平上皮への分化を伴う尿路上皮癌を疑った1例  
 社会医療法人製鉄記念八幡病院  
 ○太田淑貴, 黒枝瑠菜子, 尾坂明美, 西堂園紀子, 奥村幸彦, 下釜達朗, 金城 満
- PT-2-4 気管支鏡下擦過細胞診で子宮肉腫の肺転移が疑われたが、副腎腫瘍の転移であった一例  
 弘前大学大学院医学研究科産科婦人科学講座<sup>1</sup>, 弘前大学医学部附属病院病理部<sup>2</sup>, 弘前大学大学院保健学研究科生体検査科学領域<sup>3</sup>, 弘前大学大学院医学研究科病理診断学講座<sup>4</sup>, 弘前大学大学院医学研究科病理生命科学講座<sup>5</sup>  
 ○松村由紀子<sup>1</sup>, 追切裕江<sup>1</sup>, 重藤龍比古<sup>1</sup>, 小島啓子<sup>2</sup>, 横山良仁<sup>1</sup>, 加藤哲子<sup>3</sup>, 黒瀬 顕<sup>4</sup>, 鬼島 宏<sup>5</sup>
- PT-2-5 穿刺吸引細胞診で組織型推定が困難であった耳下腺高悪性度粘表皮癌の一例  
 独立行政法人労働者健康安全機構香川労災病院中央検査部<sup>1</sup>, 独立行政法人労働者健康安全機構香川労災病院病理診断科<sup>2</sup>  
 ○宍戸 優<sup>1</sup>, 三宅桂子<sup>1</sup>, 音泉貴子<sup>1</sup>, 津田絹恵<sup>1</sup>, 真鍋昌謙<sup>1</sup>, 高水竜一<sup>1</sup>, 守都敏晃<sup>2</sup>, 溝渕光一<sup>2</sup>, 大原信哉<sup>1,2</sup>
- PT-2-6 耳下腺に発生した peripheral nerve sheath tumor の1例  
 大崎市民病院臨床検査部<sup>1</sup>, 大崎市民病院病理診断科<sup>2</sup>  
 ○高野託願<sup>1</sup>, 戸村弘樹<sup>1</sup>, 大崎美千子<sup>1</sup>, 谷内真司<sup>2</sup>, 坂元和宏<sup>2</sup>
- PT-2-7 サイズ選択法による血中循環腫瘍細胞検出時に出現した巨核球及び血管内皮細胞の同定  
 奈良県立医科大学附属病院病理部<sup>1</sup>, 奈良県立医科大学胸部・心臓血管外科教室<sup>2</sup>, 奈良県立医科大学病理診断学講座<sup>3</sup>, 大阪大学大学院医学系研究科病態病理学講座<sup>4</sup>  
 ○龍見重信<sup>1</sup>, 澤端章好<sup>2</sup>, 鈴木久恵<sup>1</sup>, 武田麻衣子<sup>3</sup>, 竹内真央<sup>1</sup>, 西川 武<sup>1</sup>, 藤井智美<sup>4</sup>, 吉澤明彦<sup>3</sup>

- PT-2-8 当院で経験した濾胞樹状細胞肉腫 3 例の細胞学的検討  
 大阪国際がんセンター臨床検査科病理・細胞診<sup>1</sup>, 大阪国際がんセンター病理細胞診断科<sup>2</sup>  
 ○吉岡里沙<sup>1</sup>, 森本優生<sup>1</sup>, 小柳由貴<sup>1</sup>, 神月 梓<sup>1</sup>, 龍あゆみ<sup>1</sup>, 棚田 諭<sup>1</sup>, 吉田研一<sup>2</sup>,  
 本間圭一郎<sup>2</sup>

## 一般演題 (示説)

### 6 月 8 日 (土) ポスター会場 (3F イベントホール)

新技術・研究 P1 9:20~9:55 座長: 今川奈央子 (神戸大学医学部附属病院病理部)

- P-1-1 LBC を用いた ASC-US 症例における出現細胞数の検討  
 大阪府結核予防会相談診療所臨床検査部<sup>1</sup>, エーアールパソロジー<sup>2</sup>  
 ○大島真希<sup>1</sup>, 田路奈津子<sup>1</sup>, 下田昌司<sup>1</sup>, 河田奈穂子<sup>1</sup>, 安達香織<sup>1</sup>, 有馬良一<sup>2</sup>
- P-1-2 LBC (Liquid based preparation cytology) における, 子宮頸部幽門腺形質への対応  
 PCL JAPAN 病理細胞診センター  
 ○河本早紀, 古田則行, 笠井絵理香, 杉本樹里, 山口裕美, 小川まり子, 今井寿美子, 丸山 健,  
 渡邊 純, 平井康夫
- P-1-3 子宮頸部 Adenocarcinoma in situ ThinPrep 染色と Papanicolaou 染色の比較  
 PCL JAPAN 病理細胞診センター  
 ○笠井絵理香, 古田則行, 河本早紀, 稲垣伸介, 竹澤咲紀, 新井康弘, 小川まり子, 丸山 健,  
 渡邊 純, 平井康夫
- P-1-4 当院の子宮内膜細胞診偽陽性症例の検討  
 独立行政法人国立病院機構東京医療センター臨床検査科<sup>1</sup>, 独立行政法人国立病院機構東  
 京医療センター産婦人科<sup>2</sup>  
 ○板野瑞希<sup>1</sup>, 山下 博<sup>2</sup>, 吉沢咲恵<sup>1</sup>, 山本伸晃<sup>1</sup>, 船越 泉<sup>1</sup>, 大野暁子<sup>2</sup>, 波多野まみ<sup>1</sup>,  
 村田有也<sup>1</sup>, 前島新史<sup>1</sup>, 白石淳一<sup>1</sup>
- P-1-5 演題取り下げ

新技術・研究 P2 9:55~10:30 座長: 城戸完介 (大阪大学大学院医学系研究科病態病理学講座・病理診断科)

- P-1-6 テクスチャ解析技術を用いた LEGH 細胞と EC 細胞の核の形状およびクロマチンの比較分析  
 信州大学大学院医学系研究科保健学専攻<sup>1</sup>, 岡谷市民病院病理診断科<sup>2</sup>, 信州大学医学部保  
 健学科検査技術科学専攻病因・病態検査学領域<sup>3</sup>, 東京工業大学工学院情報通信系ライフェ  
 エンジニアリングコース<sup>4</sup>  
 ○齋藤祐斗<sup>1</sup>, 石井恵子<sup>2</sup>, 小林隆樹<sup>3</sup>, 池端光憲<sup>1</sup>, 浦田 巧<sup>4</sup>, 木村文一<sup>3</sup>



- P-1-7 子宮頸部擦過細胞診において核分裂像の出現は HSIL 診断の手掛かりとなり得るか  
愛媛県立医療技術大学大学院保健医療学研究科医療技術科学専攻<sup>1</sup>, 愛媛県立医療技術大学保健科学部臨床検査学科生体情報学講座<sup>2</sup>, 奈良県立医科大学附属病院病理部<sup>3</sup>, 奈良県立医科大学病理診断学講座<sup>4</sup>  
○近藤ゆめの<sup>1</sup>, 則松良明<sup>2</sup>, 細川 翔<sup>2</sup>, 祇園由佳<sup>2</sup>, 西川 武<sup>3</sup>, 鈴木久恵<sup>3</sup>, 竹内真央<sup>3</sup>, 龍見重信<sup>3</sup>, 内山智子<sup>4</sup>, 吉澤明彦<sup>4</sup>
- P-1-8 「核分裂像 2 個以上/HPF」に注目した標本の観察は, HSIL 診断の手がかりになり得るか?  
愛媛県立医療技術大学大学院保健医療学研究科医療技術科学専攻<sup>1</sup>, 愛媛県立医療技術大学保健科学部臨床検査学科生体情報学講座<sup>2</sup>, 奈良県立医科大学附属病院病理部<sup>3</sup>, 奈良県立医科大学病理診断学講座<sup>4</sup>  
○小田千寛<sup>1</sup>, 則松良明<sup>2</sup>, 細川 翔<sup>2</sup>, 祇園由佳<sup>2</sup>, 西川 武<sup>3</sup>, 鈴木久恵<sup>3</sup>, 竹内真央<sup>3</sup>, 龍見重信<sup>3</sup>, 内山智子<sup>4</sup>, 吉澤明彦<sup>4</sup>
- P-1-9 温度・pH の変化がクローニング時の生存率に与える影響  
九州保健福祉大学生命医科学部生命医科学科<sup>1</sup>, 九州保健福祉大学がん細胞研究所<sup>2</sup>, 九州保健福祉大学大学院保健科学研究科<sup>3</sup>, 京都橘大学健康科学部<sup>4</sup>, 京都橘大学生命健康科学研究センター<sup>5</sup>  
○西森 誠<sup>1,2,3</sup>, 稲満愛織<sup>1</sup>, 岩本 桜<sup>1</sup>, 太田晴己<sup>1</sup>, 山下真里佳<sup>1</sup>, 加口大貴<sup>3</sup>, 栗巢 颯<sup>3</sup>, 芝原一樹<sup>1,2</sup>, 宮本朋幸<sup>1,2,3</sup>, 大澤幸希光<sup>4,5</sup>
- P-1-10 横浜システムを用いて判定した子宮内膜 LBC 法の現状  
PCL 大阪病理・細胞診センター<sup>1</sup>, PCL ジャパン病理・細胞診センター<sup>2</sup>  
○平田美穂奈<sup>1</sup>, 三村明弘<sup>1</sup>, 松榮恒一<sup>1</sup>, 高橋 学<sup>1</sup>, 鍋野未来<sup>1</sup>, 松澤彩華<sup>1</sup>, 辻 求<sup>1</sup>, 平井康夫<sup>2</sup>, 石黒信吾<sup>1</sup>

**新技術・研究 P3 10:30~10:51****座長: 中本 周 (倉敷成人病センター病理診断科)**

- P-1-11 膵癌の腹腔細胞診の現状と細胞所見—熊本大学病院の経験から  
熊本大学病院病理部<sup>1</sup>, 熊本大学病院病理診断科<sup>2</sup>  
○田尻沙織<sup>1</sup>, 柿沼廣邦<sup>1</sup>, 田上さやか<sup>1</sup>, 石原光浩<sup>1</sup>, 中本 環<sup>1</sup>, 竹下博士<sup>1</sup>, 橋向圭介<sup>1</sup>, 片瀨達也<sup>1</sup>, 大黒真琴<sup>1</sup>, 三上芳喜<sup>2</sup>
- P-1-12 体液中に出現した小型悪性細胞についての形態学的検討  
滋賀医科大学医学部附属病院病理部<sup>1</sup>, 滋賀医科大学医学部附属病院病理診断科<sup>2</sup>  
○山辺三幸<sup>1</sup>, 今村真治<sup>1</sup>, 岩本 望<sup>1</sup>, 谷村満知子<sup>1</sup>, 山口 大<sup>1</sup>, 吉田桂子<sup>1</sup>, 吉田友理子<sup>1</sup>, 角矢栄美<sup>1</sup>, 森谷鈴子<sup>2</sup>, 九嶋亮治<sup>2</sup>
- P-1-13 ベッドサイド細胞診の有用性に関する検討—呼吸器領域多形癌を中心に—  
川崎医科大学附属病院<sup>1</sup>, 川崎医科大学病理学<sup>2</sup>  
○菅野豊子<sup>1</sup>, 福屋美奈子<sup>1</sup>, 則本和佳奈<sup>1</sup>, 館上里緒菜<sup>1</sup>, 藤本大地<sup>1</sup>, 田中誠人<sup>1</sup>, 寺尾祥江<sup>1</sup>, 西村広健<sup>1,2</sup>, 伊禮 功<sup>1,2</sup>, 森谷卓也<sup>1,2</sup>

**新技術・研究 P4 10:51~11:19****座長: 清川博貴 (大阪大学大学院医学系研究科病態病理学講座)**

- P-1-14 AmoyDx 肺癌マルチ遺伝子検査における器具洗浄液利用の検証  
医療法人徳洲会八尾徳洲会総合病院臨床検査科<sup>1</sup>, 医療法人徳洲会八尾徳洲会総合病院病理診断科<sup>2</sup>  
○西川裕子<sup>1</sup>, 坪佐朱莉<sup>1</sup>, 室木魁人<sup>1</sup>, 岩崎由恵<sup>1</sup>, 南部尚子<sup>2</sup>, 久保勇記<sup>2</sup>, 寺田信行<sup>2</sup>, 中塚伸一<sup>2</sup>

- P-1-15 画像キャプション手法による肺細胞診標本の画像所見自動生成  
名城大学情報工学部<sup>1</sup>, 藤田医科大学医学部病理診断学<sup>2</sup>, 成田記念病院病理診断科<sup>3</sup>, 岐阜大学工学部<sup>4</sup>  
○寺本篤司<sup>1</sup>, 道場彩乃<sup>2</sup>, 桐山諭和<sup>2,3</sup>, 塚本徹哉<sup>2</sup>, 藤田広志<sup>4</sup>
- P-1-16 細胞検査士 VS AI: 細胞のどこをみているのか? 呼吸器細胞での検討  
藤田医科大学医学部病理診断学講座<sup>1</sup>, 名城大学情報工学部情報工学科<sup>2</sup>, 成田記念病院病理部<sup>3</sup>, 藤田医科大学病院病理部<sup>4</sup>  
○道場彩乃<sup>1</sup>, 寺本篤司<sup>2</sup>, 桐山諭和<sup>1,3</sup>, 藤原真紀<sup>4</sup>, 池田美奈<sup>4</sup>, 須藤健助<sup>4</sup>, 塚本徹哉<sup>1</sup>
- P-1-17 細胞画像を用いた物体検出とインスタンスセグメンテーション  
名古屋大学大学院医学系研究科総合保健学専攻医療技術学コース<sup>1</sup>, 名古屋大学大学院医学系研究科総合保健学専攻オミックス医療科学病態情報科学講座<sup>2</sup>  
○福田健太<sup>1</sup>, 戸田健太<sup>1</sup>, 吉崎友真<sup>1</sup>, 坂部名奈子<sup>2</sup>, 池田勝秀<sup>2</sup>

**口腔・唾液腺 11:19~11:40 座長: 永山元彦 (朝日大学歯学部口腔病態医療学講座口腔病理学分野)**

- P-1-18 当院における唾液腺穿刺吸引細胞診の検討  
横浜市立大学附属市民総合医療センター病理診断科・病理部<sup>1</sup>, 横浜市立大学大学院医学研究科・医学部分子病理学<sup>2</sup>, 横浜市立大学附属病院病理診断科・病理部<sup>3</sup>  
○武田奈津子<sup>1</sup>, 堀井理絵<sup>1,2</sup>, 高瀬章子<sup>1</sup>, 腰高典子<sup>1</sup>, 菊地美保<sup>1</sup>, 小寺輝明<sup>1</sup>, 石津春菜<sup>1</sup>, 市川美咲<sup>1</sup>, 成田千華<sup>1</sup>, 藤井誠志<sup>1,2,3</sup>
- P-1-19 外築性発育を示す口腔粘膜腫瘍性病変の細胞学的検討  
九州歯科大学健康増進学講座口腔病態病理学  
○矢田直美, 松尾 拓
- P-1-20 穿刺吸引細胞診とセルブロック標本作製により口腔悪性リンパ腫の推定診断を得た一例  
ハーゼデンタルクリニック<sup>1</sup>, 日本大学松戸歯学部病理学講座<sup>2</sup>, 日本大学松戸歯学部口腔外科学講座<sup>3</sup>, 日本大学松戸歯学部附属病院病理学診断科<sup>4</sup>, 医療法人徳洲会成田富里徳洲会病院<sup>5</sup>  
○長谷川一弘<sup>1</sup>, 山本 泰<sup>3</sup>, 浮ヶ谷匡恭<sup>4</sup>, 松本 敬<sup>4</sup>, 加藤 拓<sup>5</sup>, 秦万梨子<sup>2</sup>, 中山光子<sup>2</sup>, 末光正昌<sup>2,4</sup>, 宇都宮忠彦<sup>2,4</sup>, 久山佳代<sup>2,4</sup>

**消化器 P1 9:20~10:02 座長: 佐々木健司 (JA 尾道総合病院病理研究検査科)**

- P-1-21 大型異型細胞の混在を認めた胃神経鞘腫の一例  
神戸徳洲会病院臨床検査科<sup>1</sup>, 八尾徳洲会総合病院臨床検査科<sup>2</sup>, 八尾徳洲会総合病院病理診断科<sup>3</sup>  
○鈴木彩加<sup>1</sup>, 坪佐朱莉<sup>2</sup>, 室木魁人<sup>2</sup>, 西川裕子<sup>2</sup>, 岩崎由恵<sup>2</sup>, 南部尚子<sup>3</sup>, 久保勇記<sup>3</sup>, 中塚伸一<sup>3</sup>, 寺田信行<sup>3</sup>
- P-1-22 EBS-FNA から診断された胃グロムス腫瘍の一例  
埼玉医科大学総合医療センター病理部  
○戸田成美, 木内恭子, 針谷佳那, 笹谷愛結, 大野優子, 大澤久美子, 今田浩生, 菊地 淳, 百瀬修二, 東 守洋
- P-1-23 術中細胞診にて診断に苦慮した肝血管肉腫の一例  
大阪公立大学医学部附属病院病理部<sup>1</sup>, 大阪公立大学医学部附属病院病理診断科<sup>2</sup>  
○宇仁和将<sup>1</sup>, 塩見和彦<sup>1</sup>, 塩田晃子<sup>1</sup>, 目黒麻紀<sup>1</sup>, 川端拓司<sup>1</sup>, 前川宥都<sup>1</sup>, 辻尾希実<sup>2</sup>, 大江知里<sup>2</sup>, 孝橋賢一<sup>2</sup>

- P-1-24 遠位胆管に発生した粘液癌（印環細胞癌）の一手術例  
 医誠会国際総合病院病理診断科<sup>1</sup>, 医誠会国際総合病院病理検査センター<sup>2</sup>, 医誠会国際総合病院消化器外科<sup>3</sup>, 医誠会国際総合病院消化器内科<sup>4</sup>  
 ○土田泰昭<sup>1</sup>, 吉田沙由理<sup>1</sup>, 東川拓未<sup>2</sup>, 亀井千鶴<sup>2</sup>, 田村奈々<sup>2</sup>, 長森晴紀<sup>2</sup>, 鈴木由紀<sup>2</sup>, 荒木優利香<sup>2</sup>, 森 至弘<sup>3</sup>, 古賀英彬<sup>4</sup>
- P-1-25 画像所見で膵臓細胞癌を疑われた神経内分泌腫瘍の一例  
 兵庫県立淡路医療センター検査部<sup>1</sup>, 兵庫県立淡路医療センター病理診断科<sup>2</sup>  
 ○木村優希<sup>1</sup>, 山下仁平<sup>1</sup>, 杠真美子<sup>1</sup>, 山形寿美代<sup>1</sup>, 新田篤史<sup>1</sup>, 加島志郎<sup>2</sup>
- P-1-26 腎盂尿路上皮癌の膵転移を認めた膵体部腫瘍 EUS-FNA の一例  
 神戸大学医学部附属病院  
 ○猪原哲嗣, 塚本龍子, 吉田美帆, 大浦季恵, 須廣佑介, 猪原千愛, 京竹愛子, 今川奈央子, 田中伴典, 伊藤智雄

**消化器 P2 10:02~10:37 座長：本山睦美（香川大学医学部附属病院医療技術部病理部門）**

- P-1-27 膵 EUS-FNA ホルモン固定残液を用いた細胞診が診断の一助となった膵腺癌の一例  
 東京医科大学八王子医療センター病理診断部  
 ○吉田えりか, 若槻よしえ, 加藤彩子, 内山 篤, 加藤くるみ, 吉田莉於, 伊藤佑里恵, 伊藤夢美香, 沖村 明, 中津川宗秀
- P-1-28 ENPD 留置下複数回膵液細胞診（SPACE）で経験した High grade PanIN 6 例の細胞像の考察  
 立川相互病院臨床検査科病理検査室<sup>1</sup>, 立川相互病院病理診断科<sup>2</sup>  
 ○荒井佑太<sup>1</sup>, 土屋晴瑠奏<sup>1</sup>, 小村光莉<sup>1</sup>, 藤元祐子<sup>1</sup>, 布村眞季<sup>2</sup>
- P-1-29 穿刺吸引材料にてアミロイド物質が豊富に出現した膵神経内分泌腫瘍の一例  
 公立昭和病院臨床検査科<sup>1</sup>, 公立昭和病院病理診断科<sup>2</sup>  
 ○吉川 葵<sup>1</sup>, 倉品賢治<sup>1</sup>, 濱川真治<sup>1</sup>, 近藤洋一<sup>1</sup>, 小坂美絵<sup>1</sup>, 若林 良<sup>1</sup>, 佐藤棟勲<sup>1</sup>, 櫻井 勉<sup>1</sup>, 吉本多一郎<sup>2</sup>, 深川彰彦<sup>2</sup>
- P-1-30 通常型膵管癌術後 6 年後に再発し, EUS-FNA に多核巨細胞が出現した膵原発退形成癌の 1 例  
 (医)信和会明和病院病理診断科<sup>1</sup>, 兵庫医科大学病院病理部<sup>2</sup>, 明和病院臨床検査科<sup>3</sup>, 尼崎中央病院病理診断科<sup>4</sup>, 大久保病院婦人科<sup>5</sup>  
 ○杉原綾子<sup>1</sup>, 中西麻衣<sup>1</sup>, 谷本結衣<sup>1</sup>, 松林謙治<sup>1</sup>, 萩原勝美<sup>1</sup>, 鳥居良貴<sup>2</sup>, 佐守友博<sup>3</sup>, 西上隆之<sup>4</sup>, 小笠原利忠<sup>5</sup>
- P-1-31 EUS-FNA を契機に見えられた腹膜発生の異所性肝細胞癌の 1 症例  
 飯山赤十字病院医療技術部病理技術課<sup>1</sup>, 飯山赤十字病院医療技術部<sup>2</sup>, 北アルプス医療センターあづみ病院病理診断科<sup>3</sup>  
 ○松下雅也<sup>1</sup>, 松浦博之<sup>2</sup>, 中山 淳<sup>3</sup>

**中皮・体腔液 P1 10:37~11:12 座長：清水重喜（NHO 近畿中央呼吸器センター臨床検査部）**

- P-1-32 胸水に出現し, 細胞診で早期に診断し得た Myeloid sarcoma の 1 例  
 新潟市民病院病理検査科<sup>1</sup>, 新潟市民病院病理診断科<sup>2</sup>  
 ○渡辺唯斗<sup>1</sup>, 苅部 豊<sup>1</sup>, 戸田裕一郎<sup>1</sup>, 花野友梨香<sup>1</sup>, 神田杏里紗<sup>1</sup>, 東條春菜<sup>1</sup>, 渡辺翔也<sup>1</sup>, 内山 櫻<sup>1</sup>, 橋立英樹<sup>2</sup>
- P-1-33 胸水中に腫瘍細胞が出現した悪性黒色腫の 1 例  
 社会医療法人雪の聖母会聖マリア病院病理細胞診<sup>1</sup>, 社会医療法人雪の聖母会聖マリア病院病理診断科<sup>2</sup>, 社会医療法人雪の聖母会聖マリア病院脳神経センター病理<sup>3</sup>  
 ○塚本孝久<sup>1</sup>, 榎田明美<sup>1</sup>, 武井美和<sup>1</sup>, 長山大輔<sup>1</sup>, 荒木由華<sup>1</sup>, 亀田花奈<sup>1</sup>, 平川優太<sup>1</sup>, 木村芳三<sup>2</sup>, 檜垣浩一<sup>2</sup>, 杉田保雄<sup>3</sup>

- P-1-34 心嚢水細胞診を契機に診断し得た形質芽球性リンパ腫の 1 例  
公益財団法人筑波メディカルセンター筑波メディカルセンター病院臨床検査科<sup>1</sup>, 公益財団法人筑波メディカルセンター筑波メディカルセンター病院病理科<sup>2</sup>  
○深谷伸吾<sup>1</sup>, 石黒和也<sup>1</sup>, 油井幸太<sup>1</sup>, 福島彩乃<sup>1</sup>, 松尾綾子<sup>1</sup>, 本田やよい<sup>1</sup>, 小沢昌慶<sup>2</sup>, 内田 温<sup>2</sup>, 菊地和徳<sup>2</sup>
- P-1-35 心嚢液に出現した Merkel 細胞癌の一例  
独立行政法人労働者健康安全機構関西労災病院  
○安東梨紗子, 原沙由美, 須藤嘉子, 東野奈生子, 真野敏昭, 吉村道子
- P-1-36 多量の腹水貯留をきたした悪性黒色腫の 1 例  
地方独立行政法人大阪府立病院機構大阪急性期・総合医療センター病理科  
○西尾祥邦, 藤中浩樹, 岩瀬大輔, 片平くるみ, 倉澤佳奈, 立石愛美, 佐々木志保, 島津宏樹, 松岡圭子, 伏見博彰

**中皮・体腔液 P2 11:12~11:40****座長：中村純子（兵庫医科大学病院病理部）**

- P-1-37 核内細胞質封入体を多数認めた悪性中皮腫の一例  
順天堂大学医学部附属順天堂医院病理診断センター<sup>1</sup>, 順天堂大学人体病理病態学講座<sup>2</sup>  
○曾我玲衣<sup>1</sup>, 半田貴史<sup>1</sup>, 寺尾暁子<sup>1</sup>, 時田和也<sup>1</sup>, 林大久生<sup>1,2</sup>, 八尾隆史<sup>2</sup>
- P-1-38 胸水中に出現した Renal Cell Carcinoma の一例  
株式会社リンテック大分ラボ病理課<sup>1</sup>, 大分大学医学部診断病理学講座<sup>2</sup>, JCHO 南海医療センター臨床検査科<sup>3</sup>  
○堤 潤也<sup>1</sup>, 西田陽登<sup>2</sup>, 仲 秀規<sup>3</sup>, 大森博人<sup>1</sup>, 大森瑠美<sup>1</sup>, 稲野智子<sup>1</sup>, 稲葉千枝<sup>1</sup>, 佐藤花厘<sup>1</sup>, 大西未裕<sup>1</sup>
- P-1-39 胸水中に腫瘍細胞が出現した汗孔癌の 1 例  
北九州総合病院臨床検査科<sup>1</sup>, 産業医科大学病院病理部<sup>2</sup>, 産業医科大学第 2 病理学教室<sup>3</sup>, 北九州総合病院病理診断科<sup>4</sup>  
○植村瑞紀<sup>1</sup>, 安部晴香<sup>1</sup>, 武藤明里<sup>1</sup>, 高原 浩<sup>1</sup>, 寺戸信芳<sup>2</sup>, 原田佳和<sup>3</sup>, 崎田健一<sup>4</sup>
- P-1-40 胸水中に出現し診断に苦慮した類上皮血管内皮腫の一例  
豊橋市民病院中央臨床検査室<sup>1</sup>, 豊橋市民病院病理診断科<sup>2</sup>  
○戸苅みゆき<sup>1</sup>, 深野香織<sup>1</sup>, 宮野拓也<sup>1</sup>, 濱田智博<sup>1</sup>, 榎原沙知<sup>1</sup>, 内田一豊<sup>1</sup>, 前多松喜<sup>2</sup>, 新井義文<sup>2</sup>

**甲状腺****9:20~10:09****座長：林 俊哲（神甲会隈病院病理診断科）**

- P-1-41 甲状腺硝子化索状腫瘍の一例  
船橋市立医療センター臨床検査科<sup>1</sup>, 船橋市立医療センター病理診断科<sup>2</sup>, 船橋市立医療センター産婦人科<sup>3</sup>, 船橋市立医療センター呼吸器外科<sup>4</sup>, きのしたクリニック<sup>5</sup>  
○佐藤 駿<sup>1</sup>, 諏訪朋子<sup>1</sup>, 師岡恭之<sup>1</sup>, 石塚 瞳<sup>1</sup>, 清水辰一郎<sup>2</sup>, 佐々木直樹<sup>3</sup>, 木下孔明<sup>4,5</sup>
- P-1-42 ホブネイル型乳頭癌が疑われた甲状腺乳頭癌の一例  
横浜市立大学附属病院病理診断科・病理部  
○宇野絵梨, 武田壮登, 安齋桜子, 海老塚智恵美, 本野紀夫, 佐川弘美, 西尾由紀子, 原田丈太郎, 山中正二, 藤井誠志
- P-1-43 甲状腺未分化癌の 1 例  
順天堂大学浦安病院病理診断科  
○橋爪 茜, 片山ひかり, 小関ほの香, 坪内優子, 岡崎哲也, 中村 博, 喜納勝成, 富田茂樹

- P-1-44 稀な組織像を示した甲状腺好酸性細胞腫瘍の1例  
金沢大学附属病院病理診断科・病理部  
○酒野香織, 水口敬司, 嶋口智恵, 下田 翼, 藤田一希, 森 龍也, 大川 麗, 碓井万葉,  
奥田未悠, 池田博子
- P-1-45 穿刺吸引細胞診で診断し得た転移性甲状腺腫瘍の一例  
埼玉医科大学国際医療センター病理診断科<sup>1</sup>, 埼玉医科大学国際医療センター呼吸器外科<sup>2</sup>, 埼玉医科大学国際医療センター頭頸部腫瘍科<sup>3</sup>, 埼玉医科大学国際医療センター呼吸器内科<sup>4</sup>, 埼玉医科大学国際医療センター病理診断科<sup>5</sup>  
○加藤智美<sup>1</sup>, 長谷部優弥<sup>1</sup>, 扇田智彦<sup>1</sup>, 柳原章寿<sup>2</sup>, 井上 準<sup>3</sup>, 橋本康佑<sup>4</sup>, 佐藤次生<sup>5</sup>,  
本間 琢<sup>1,5</sup>, 安田政実<sup>1,5</sup>
- P-1-46 甲状腺びまん性硬化型乳頭癌の一例  
石川県立中央病院医療技術部検査室<sup>1</sup>, 石川県立中央病院病理診断科<sup>2</sup>  
○黒川綾子<sup>1</sup>, 新谷慶幸<sup>1</sup>, 大西博人<sup>1</sup>, 水口聖哉<sup>1</sup>, 鮎岡加奈<sup>1</sup>, 都竹 遥<sup>1</sup>, 津山 翔<sup>2</sup>,  
片柳和義<sup>2</sup>, 湊 宏<sup>2</sup>
- P-1-47 硝子化索状腫瘍を疑い免疫組織化学の抗原賦活化法を検討し診断に至った一例  
岩手県立中央病院診療支援部臨床検査技術科<sup>1</sup>, 岩手県立中央病院病理診断センター<sup>2</sup>,  
DPR 株式会社<sup>3</sup>, 岩手医科大学病理診断学講座<sup>4</sup>, 総合南東北病院病理診断学センター<sup>5</sup>  
○佐藤 昂<sup>1</sup>, 佐藤直実<sup>2</sup>, 西谷匡史<sup>2</sup>, 乙部剛史<sup>3</sup>, 金子実幸<sup>1</sup>, 安保淳一<sup>1</sup>, 高橋一博<sup>1</sup>,  
柳川直樹<sup>4</sup>, 上杉憲幸<sup>5</sup>, 小野貞英<sup>2</sup>
- わからん会 10:09~10:44 座長: 佐藤真介 (済生会福岡総合病院病理診断科)**
- P-1-48 リンパ節検体として提出され, 判定に苦慮した石灰化上皮腫 (毛母腫) の一例  
新潟市民病院医療技術部病理検査科  
○内山 櫻, 橋立英樹, 苅部 豊, 戸田裕一郎, 花野友梨香, 神田杏里紗, 東條春菜, 渡辺翔也,  
渡辺唯斗
- P-1-49 組織型の推定が困難であった肺腫瘍の一例  
埼玉県済生会川口総合病院臨床検査科病理<sup>1</sup>, 埼玉県済生会川口総合病院健診センター<sup>2</sup>,  
埼玉県済生会川口総合病院病理診断科<sup>3</sup>  
○永縄真央<sup>1</sup>, 小原 明<sup>1</sup>, 大谷奈穂<sup>1</sup>, 野本伊織<sup>1</sup>, 田中佳緒<sup>1</sup>, 金守 彰<sup>2</sup>, 朝比奈未紀<sup>3</sup>,  
佐藤英章<sup>3</sup>
- P-1-50 組織推定に苦慮した血管免疫芽球性 T 細胞リンパ腫の一例  
一般財団法人竹田健康財団竹田総合病院病理診断科<sup>1</sup>, 公立大学法人福島県立医科大学会  
津医療センター附属病院臨床検査部病理検査<sup>2</sup>  
○末永 梢<sup>1</sup>, 桂澤安奈<sup>1</sup>, 甲賀洋光<sup>1</sup>, 小滝 昇<sup>1</sup>, 遠藤枝利子<sup>1</sup>, 二瓶憲俊<sup>1</sup>, 山口佳子<sup>1</sup>,  
鈴木 理<sup>2</sup>
- P-1-51 腹水細胞診に印環細胞が出現し, 診断に難渋した副乳原発浸潤性小葉癌の1例  
社会医療法人敬愛会中頭病院病理検査室<sup>1</sup>, 社会医療法人敬愛会中頭病院病理診断科<sup>2</sup>  
○久保田雄也<sup>1</sup>, 比嘉盛治<sup>1</sup>, 義間 恵<sup>1</sup>, 宮城良考<sup>1</sup>, 照屋 結<sup>1</sup>, 仲村千春<sup>1</sup>, 平良亜矢子<sup>1</sup>,  
仲田典広<sup>2</sup>, 松本裕文<sup>2</sup>
- P-1-52 腸間膜に発生した傍神経節腫の1例  
宗像水光会総合病院臨床検査室<sup>1</sup>, 福岡大学病院病理部・病理診断科<sup>2</sup>  
○高巢友理<sup>1</sup>, 塩屋涼子<sup>1</sup>, 神野美也子<sup>1</sup>, 福永美聡<sup>1</sup>, 松本慎二<sup>2</sup>



## リンパ・造血器 P1 13 : 30~14 : 12

座長：倉重真沙子（大阪大学医学系研究科病態病理学）

- P-1-53 Composite lymphoma (AITL and DLBCL) の 1 例  
西脇市立西脇病院検査部<sup>1</sup>, 西脇市立西脇病院病理診断科<sup>2</sup>  
○掘井吉人<sup>1</sup>, 藤原万記子<sup>1</sup>, 宮川朋子<sup>1</sup>, 織田聖志<sup>1</sup>, 大西隆仁<sup>2</sup>
- P-1-54 EBUS-TBNA にて診断した慢性リンパ球性白血病/小リンパ球性リンパ腫の 1 例  
東京臨海病院臨床検査科<sup>1</sup>, 東京臨海病院病理診断科<sup>2</sup>  
○山下千晴<sup>1</sup>, 崎野則子<sup>1</sup>, 佐藤洋一<sup>1</sup>, 山崎滋孝<sup>2</sup>
- P-1-55 肺病変にて診断された脾臓原発のリンパ腫様肉芽腫症の一例  
国立病院機構大阪南医療センター臨床検査科<sup>1</sup>, 国立病院機構大阪南医療センター呼吸器・アレルギー内科<sup>2</sup>, 国立病院機構大阪南医療センター血液内科<sup>3</sup>, 市立岸和田市民病院病理診断科<sup>4</sup>, 国際医療福祉大学大学院医学研究科<sup>5</sup>, 国立病院機構大阪南医療センター病理診断科<sup>6</sup>  
○新井健史<sup>1</sup>, 原田和弥<sup>1</sup>, 青木優惟<sup>1</sup>, 西尾正子<sup>1</sup>, 奥田みゆき<sup>2</sup>, 吉田 均<sup>3</sup>, 飯塚徳重<sup>4</sup>, 富田裕彦<sup>5</sup>, 星田義彦<sup>6</sup>
- P-1-56 細胞診断に苦慮した腋窩リンパ節原発未分化大細胞型リンパ腫の 1 例  
社会医療法人愛仁会高槻病院検査科病理<sup>1</sup>, 社会医療法人愛仁会高槻病院病理診断科<sup>2</sup>  
○谷口由美<sup>1</sup>, 井本智子<sup>1</sup>, 平尾美智<sup>1</sup>, 飯塚梨沙<sup>1</sup>, 仲谷武史<sup>1</sup>, 大久保貴子<sup>2</sup>, 伊倉義弘<sup>2</sup>, 岡部英俊<sup>2</sup>, 岩井泰博<sup>2</sup>
- P-1-57 反応性リンパ球との鑑別を要した慢性リンパ性白血病 (CLL) と肺多形癌の合併症例  
市立岸和田市民病院病理・細胞診断部<sup>1</sup>, 市立岸和田市民病院病理診断科<sup>2</sup>, 市立岸和田市民病院血液内科<sup>3</sup>, 市立岸和田市民病院呼吸器内科<sup>4</sup>  
○白木祐真<sup>1</sup>, 中谷理加<sup>1</sup>, 伊達恵美<sup>2</sup>, 今井智美<sup>1</sup>, 前田奈津美<sup>1</sup>, 井上宏昭<sup>3</sup>, 高橋憲一<sup>4</sup>, 飯塚徳重<sup>1,2</sup>
- P-1-58 当院で経験した未分化大細胞型リンパ腫・ALK 陽性型の 1 例  
姫路赤十字病院検査技術部病理検査課<sup>1</sup>, 姫路赤十字病院病理診断科<sup>2</sup>, 姫路赤十字病院臨床検査科<sup>3</sup>  
○廣尾嘉樹<sup>1</sup>, 下舞裕美<sup>1</sup>, 小倉千尋<sup>1</sup>, 永谷たみ<sup>1</sup>, 春名勝也<sup>1</sup>, 木村祥佳<sup>2</sup>, 堀田真智子<sup>2</sup>, 伏見聡一郎<sup>2</sup>, 和仁洋治<sup>3</sup>

## リンパ・造血器 P2 14 : 12~14 : 54

座長：錦織亜沙美（岡山大学学術研究院保健学域分子血液病理学）

- P-1-59 転移性上皮性悪性腫瘍との鑑別を要した未分化大細胞型リンパ腫・ALK 陰性型の 1 例  
兵庫県立はりま姫路総合医療センター臨床検査部<sup>1</sup>, 兵庫県立はりま姫路総合医療センター病理診断科<sup>2</sup>  
○池本佳子<sup>1</sup>, 上山美帆<sup>1</sup>, 米川 香<sup>1</sup>, 大西知美<sup>1</sup>, 清水佳那<sup>1</sup>, 谷本由美子<sup>1</sup>, 三木 守<sup>1</sup>, 廣瀬隆則<sup>2</sup>, 中井登紀子<sup>2</sup>
- P-1-60 口腔内メトトレキサート関連リンパ増殖性疾患の一例  
日本医科大学千葉北総病院病理診断科・病理部  
○高橋信行, 三枝順子, 京本晃典, 笹谷昌司, 京本絢美, 田中 萌, 佐藤悠衣, 長谷川千花子, 平野孝幸, 羽鳥 努
- P-1-61 婦人科腫瘍が疑われ, 細胞診にて診断された悪性リンパ腫の 2 例の検討  
大館市立総合病院産婦人科<sup>1</sup>, 大館市立総合病院病理部<sup>2</sup>  
○小山文望恵<sup>1</sup>, 大澤有姫<sup>1</sup>, 松本一仁<sup>2</sup>, 花田恵子<sup>2</sup>, 丸岡智史<sup>2</sup>
- P-1-62 梅毒による反応性リンパ節炎の 1 例  
藤沢市民病院病理検査室  
○松倉圭太, 正木 駿, 田平 剛, 寺田直樹



- P-1-63 再発性眼内悪性リンパ腫の1例  
独立行政法人労働者健康安全機構関西労災病院病理診断科<sup>1</sup>, 独立行政法人労働者健康安全機構関西労災病院中央検査部<sup>2</sup>, 独立行政法人労働者健康安全機構関西労災病院眼科<sup>3</sup>, 独立行政法人労働者健康安全機構関西労災病院内科<sup>4</sup>  
○伊比井崇向<sup>1</sup>, 原沙由美<sup>2</sup>, 須藤嘉子<sup>1</sup>, 永野輝明<sup>1</sup>, 平井恵理<sup>3</sup>, 中田 互<sup>3</sup>, 橋本光司<sup>4</sup>, 吉村道子<sup>1</sup>
- P-1-64 診断に苦慮した嗅神経芽細胞腫のリンパ節転移の1例  
大分大学医学部附属病院病理診断科病理部<sup>1</sup>, 大分大学医学部診断病理学講座<sup>2</sup>  
○藤本彩花<sup>1</sup>, 横峯友里奈<sup>1</sup>, 清岡征司<sup>1</sup>, 平川功二<sup>1</sup>, 長浜純二<sup>2</sup>, 草場敬浩<sup>2</sup>, 門脇裕子<sup>2</sup>, 川村和弘<sup>2</sup>, 西田陽登<sup>2</sup>, 駄阿 勉<sup>1,2</sup>

**技術 P1 14 : 54~15 : 29 座長 : 今川奈央子 (神戸大学医学部附属病院病理部)**

- P-1-65 セルブロック作製法 (パラフィン・寒天サンドイッチ法)~寒天消失条件の検討と補遺~  
愛媛県立中央病院検査部<sup>1</sup>, 愛媛県立中央病院病理診断部<sup>2</sup>, 公立学校共済組合四国中央病院病理診断部<sup>3</sup>, 愛媛県立今治病院検査部<sup>4</sup>, 愛媛県立新居浜病院検査部<sup>5</sup>  
○兵頭直樹<sup>1</sup>, 杉田敦郎<sup>2</sup>, 木藤克己<sup>2</sup>, 住田智志<sup>2</sup>, 前田智治<sup>2,3</sup>, 和田裕貴<sup>1</sup>, 尾崎 萌<sup>1</sup>, 越智景子<sup>1</sup>, 高石裕子<sup>4</sup>, 亀岡美咲<sup>5</sup>
- P-1-66 包埋皿を利用した迅速セルブロック作製法  
JCHO 大和郡山病院病理<sup>1</sup>, 紀南病院病理<sup>2</sup>, 公立学校共済組合近畿中央病院臨床検査科<sup>3</sup>, 同志社女子大学薬学部医療薬科<sup>4</sup>  
○木枕英俊<sup>1</sup>, 栗山行央<sup>2</sup>, 内田大貴<sup>3</sup>, 中上陽子<sup>1</sup>, 高橋 玲<sup>4</sup>
- P-1-67 当院における腹膜偽粘液腫疑いの細胞診検体の標本作製について  
岸和田徳洲会病院臨床検査科<sup>1</sup>, 岸和田徳洲会病院病理診断科<sup>2</sup>, 八尾徳洲会総合病院臨床検査科<sup>3</sup>, 八尾徳洲会総合病院病理診断科<sup>4</sup>  
○岡崎 健<sup>1</sup>, 大井秀太<sup>1</sup>, 足立ひとみ<sup>1</sup>, 坪佐朱莉<sup>3</sup>, 室木魁人<sup>3</sup>, 西川裕子<sup>3</sup>, 岩崎由恵<sup>3</sup>, 西野栄生<sup>2</sup>, 中塚伸一<sup>4</sup>
- P-1-68 ThinPrep 法におけるフィルタの違いによる尿細胞診標本の比較検討  
愛知医科大学病院病理部<sup>1</sup>, 愛知医科大学病院病理診断科<sup>2</sup>  
○櫻井包子<sup>1</sup>, 和田栄里子<sup>1</sup>, 泉原準也<sup>1</sup>, 加藤 遼<sup>1</sup>, 早川里美<sup>1</sup>, 佐藤允則<sup>1</sup>, 佐藤 啓<sup>2</sup>, 大橋明子<sup>2</sup>, 高橋恵美子<sup>2</sup>, 都築豊徳<sup>2</sup>
- P-1-69 胆管・膵管ブラシ洗浄液細胞診における LBC (ThinPrep) 法の有用性  
愛知医科大学病院病理部<sup>1</sup>, 愛知医科大学病院病理診断科<sup>2</sup>  
○和田栄里子<sup>1</sup>, 櫻井包子<sup>1</sup>, 泉原準也<sup>1</sup>, 加藤 遼<sup>1</sup>, 早川里美<sup>1</sup>, 佐藤允則<sup>1</sup>, 佐藤 啓<sup>1,2</sup>, 大橋明子<sup>1,2</sup>, 高橋恵美子<sup>1,2</sup>, 都築豊徳<sup>1,2</sup>

**技術 P2 15 : 29~15 : 57 座長 : 田原紳一郎 (大阪大学大学院医学系研究科病態病理学・病理診断科)**

- P-1-70 未染色標本とギムザ染色標本の核酸品質の検討  
京都橋大学大学院健康科学研究科<sup>1</sup>, 京都橋大学健康科学部臨床検査学科<sup>2</sup>, 京都橋大学生命健康科学研究センター<sup>3</sup>  
○新美大弥<sup>1</sup>, 大西崇文<sup>2,3</sup>, 野村涉真<sup>1</sup>, 岩下玄基<sup>1</sup>, 寺尾友伽<sup>1</sup>, 小田嶋広和<sup>2,3</sup>, 大澤幸希光<sup>2,3</sup>, 岡田仁克<sup>1,2,3</sup>, 服部 学<sup>1,2,3</sup>
- P-1-71 Liquid-based preparation cytology における標本作製条件による細胞形態への影響  
北里大学大学院医療系研究科応用腫瘍病理学<sup>1</sup>, 北里大学医療衛生学部臨床細胞学<sup>2</sup>, 北里大学医学部呼吸器外科学<sup>3</sup>  
○佐藤誠晃<sup>1</sup>, 西村由香里<sup>1,2</sup>, 阿部直也<sup>1,2</sup>, 佐藤之俊<sup>3</sup>, 古田玲子<sup>1,2</sup>

- P-1-72 生成 AI による肺細胞診画像の自動生成：拡散モデルによる画像生成と良悪性鑑別への応用  
名城大学理工学研究科情報工学専攻<sup>1</sup>, 名城大学情報工学部<sup>2</sup>, 藤田医科大学医学部病理診断学<sup>3</sup>, 成田記念病院病理診断科<sup>4</sup>, 岐阜大学工学部<sup>5</sup>  
○松浦真能祐<sup>1</sup>, 寺本篤司<sup>2</sup>, 道場彩乃<sup>3</sup>, 桐山論和<sup>3,4</sup>, 塚本徹哉<sup>3</sup>, 藤田広志<sup>5</sup>
- P-1-73 ポリビニルアルコールを用いた核酸取量の検討  
大阪大学医学部大学院医学系研究科病態病理学  
○藤波悦子, 森井英一

**中皮・体腔液 P3 13:30~14:12 座長：清水禎彦（埼玉県立循環器・呼吸器病センター病理診断科）**

- P-1-74 明細胞型悪性中皮腫の一例  
東京医科大学八王子医療センター病理診断部  
○加藤くるみ, 若槻よしえ, 吉田えりか, 加藤彩子, 内山 篤, 吉田莉於, 伊藤佑里恵, 伊藤夢美香, 沖村 明, 中津川宗秀
- P-1-75 腹水中に出現した舌下腺原発腺様嚢胞癌の 1 例  
公益財団法人田附興風会医学研究所北野病院病理診断科  
○知念優介, 仲村佳世子, 西岡千恵子, 足羽彩加, 河野孝志, 本庄 原
- P-1-76 原発不明癌の体腔液内細胞所見  
近畿大学病院病理部<sup>1</sup>, 近畿大学病院病理診断科<sup>2</sup>, 市立奈良病院病理診断科<sup>3</sup>  
○鈴木陽菜<sup>1</sup>, 上杉忠雄<sup>1</sup>, 桑原一彦<sup>2</sup>, 山下美優<sup>1</sup>, 水野瑠子<sup>1</sup>, 淡路有恵<sup>1</sup>, 田中千琴<sup>1</sup>, 植田清文<sup>1</sup>, 島田啓司<sup>3</sup>, 佐藤隆夫<sup>2</sup>
- P-1-77 原発性滲出性リンパ腫（PEL）を疑った悪性リンパ腫の一例  
JR 大阪鉄道病院臨床検査室<sup>1</sup>, JR 大阪鉄道病院病理診断科<sup>2</sup>, 奈良県立医科大学病理診断学<sup>3</sup>  
○山崎由香子<sup>1</sup>, 小山みずき<sup>1</sup>, 森島英和<sup>1</sup>, 内山智子<sup>3</sup>, 眞寄 武<sup>2</sup>
- P-1-78 胸水細胞診が再発診断に有用であったセミノーマの一例  
東京勤労者医療会東葛病院病理診断科<sup>1</sup>, 東京勤労者医療会東葛病院内科<sup>2</sup>, 東京勤労者医療会東葛病院泌尿器科<sup>3</sup>  
○小野ゆり<sup>1</sup>, 藤田彩人<sup>1</sup>, 須藤 薫<sup>1</sup>, 芳賀太郎<sup>2</sup>, 小澤雅史<sup>3</sup>, 下 正宗<sup>1</sup>
- P-1-79 胸水細胞診にて腫瘍細胞が認められた胞巣型横紋筋肉腫の一例  
東京医科大学病院病理診断科<sup>1</sup>, 東京医科大学人体病理学分野<sup>2</sup>, 東京医科大学呼吸器・甲状腺外科学分野<sup>3</sup>  
○櫻井百花<sup>1</sup>, 萬 昂士<sup>2</sup>, 三宅真司<sup>1</sup>, 稲垣敦史<sup>1</sup>, 大浦真由実<sup>1</sup>, 松林 純<sup>2</sup>, 垣花昌俊<sup>3</sup>, 大平達夫<sup>3</sup>, 池田徳彦<sup>3</sup>, 長尾俊孝<sup>2</sup>

**中皮・体腔液 P4 14:12~14:54 座長：羽原利幸（広島国際大学保健医療学部医療技術学科臨床検査学専攻）**

- P-1-80 胸水セルブロックが診断に有用であった甲状腺乳頭癌の一例  
独立行政法人労働者健康安全機構横浜労災病院病理診断科  
○八田千咲, 山上朋之, 内田雅子, 宮下浩子, 増田麻紀, 武藤美智子, 横沢麻希子, 濱村尚也, 鈴木莉奈, 角田幸雄
- P-1-81 腹腔洗浄液に脈絡叢由来と思われる細胞がみられた成熟嚢胞性奇形腫の 1 例  
川崎医科大学附属病院病理部<sup>1</sup>, 川崎医科大学病理学<sup>2</sup>  
○寺尾祥江<sup>1</sup>, 福屋美奈子<sup>1</sup>, 館上里緒菜<sup>1</sup>, 榎原奈美<sup>1</sup>, 藤本大地<sup>1</sup>, 田中誠人<sup>1</sup>, 菅野豊子<sup>1</sup>, 伊禮 功<sup>1,2</sup>, 塩見達志<sup>1,2</sup>

- P-1-82 アグレッシブNK細胞白血病の1例  
地方独立行政法人神戸市民病院機構神戸市立医療センター西市民病院臨床検査技術部<sup>1)</sup>,  
地方独立行政法人神戸市民病院機構神戸市立医療センター西市民病院病理診断科<sup>2)</sup>  
○村井志織<sup>1)</sup>, 吉田澄子<sup>1)</sup>, 常本志帆<sup>1)</sup>, 小出優希<sup>1)</sup>, 岡村俊佑<sup>1)</sup>, 弘田大智<sup>1)</sup>, 中 彩乃<sup>1)</sup>,  
山下展弘<sup>1)</sup>, 勝山栄治<sup>2)</sup>
- P-1-83 HTLV-1感染を伴うFluid overload-associated large B-cell lymphomaの一例  
大分三愛メディカルセンター検査部<sup>1)</sup>, 大分三愛メディカルセンター検査部病理診断課<sup>2)</sup>,  
大分三愛メディカルセンター病理診断科<sup>3)</sup>, 大分大学医学部病理診断学講座<sup>4)</sup>  
○佐藤啓司<sup>1)</sup>, 井上慎介<sup>2)</sup>, 丸小野翔<sup>2)</sup>, 西田陽登<sup>3,4)</sup>
- P-1-84 Collagenous stromaを有する細胞集塊が多数出現した悪性中皮腫の一例  
帝京大学医学部附属溝口病院臨床病理部<sup>1)</sup>, 帝京大学医学部附属溝口病院病理診断科<sup>2)</sup>, 帝  
京大学医学部附属溝口病院臨床検査科<sup>3)</sup>  
○町井 凪<sup>1)</sup>, 山田正人<sup>1)</sup>, 吉野美由紀<sup>1)</sup>, 福田 学<sup>1)</sup>, 湯澤和彦<sup>1)</sup>, 阿曾達也<sup>2)</sup>, 水口國雄<sup>2)</sup>,  
高橋美紀子<sup>3)</sup>
- P-1-85 細胞質内脂肪球を有する細胞とエオジン好性細胞を多数認めた中皮腫の1例  
八尾徳洲会総合病院臨床検査科<sup>1)</sup>, 八尾徳洲会総合病院病理診断科<sup>2)</sup>  
○坪佐朱莉<sup>1)</sup>, 室木魁人<sup>1)</sup>, 西川裕子<sup>1)</sup>, 岩崎由恵<sup>1)</sup>, 南部尚子<sup>2)</sup>, 久保勇記<sup>2)</sup>, 寺田信行<sup>2)</sup>,  
中塚伸一<sup>2)</sup>

## 子宮頸部

14:54~15:50

座長: 内山智子 (奈良県立医科大学病理診断学)

- P-1-86 体部原発との鑑別に苦慮した子宮頸部HPV非依存性扁平上皮癌の一例  
市立伊丹病院病理診断科<sup>1)</sup>, 市立伊丹病院産婦人科<sup>2)</sup>, 市立伊丹病院遺伝子診療センター<sup>3)</sup>  
○宋 美紗<sup>1)</sup>, 木村勇人<sup>1)</sup>, 西岡陽介<sup>1)</sup>, 原 友美<sup>1)</sup>, 鶴田陽子<sup>1)</sup>, 有田奈弥恵<sup>1)</sup>, 三好ゆかり<sup>2)</sup>,  
榎本隆之<sup>2,3)</sup>
- P-1-87 HSILを契機に診断に至った子宮頸部腺様基底癌の1例  
伊達赤十字病院検査部病理<sup>1)</sup>, 札幌医科大学付属病院病理診断科<sup>2)</sup>  
○滝田 翼<sup>1)</sup>, 杉田真太郎<sup>2)</sup>, 長谷川匡<sup>1,2)</sup>
- P-1-88 難渋した子宮頸部Stratified Mucin-producing Intraepithelial Lesion (SMILE)の1例  
JA長野厚生連佐久総合病院病理診断科<sup>1)</sup>, JA長野厚生連佐久総合病院佐久医療センター病  
理診断科<sup>2)</sup>  
○岩松弘文<sup>1)</sup>, 中山朋秋<sup>2)</sup>, 佐藤憲俊<sup>2)</sup>, 井出伸也<sup>2)</sup>, 西雄一貴<sup>2)</sup>, 石亀廣樹<sup>1)</sup>, 青柳大樹<sup>2)</sup>,  
荒川愛子<sup>2)</sup>, 塩澤 哲<sup>2)</sup>
- P-1-89 子宮頸部細胞診でASC-US判定かつHPV陰性が持続した8症例の細胞学的検討  
関西医科大学総合医療センター病理部<sup>1)</sup>, 関西医科大学総合医療センター病理診断科<sup>2)</sup>, 恵  
心会京都綾部さくらホーム<sup>3)</sup>  
○市場涼介<sup>1)</sup>, 田口香利<sup>1)</sup>, 松永志保<sup>1)</sup>, 出田幹浩<sup>1)</sup>, 酒井康裕<sup>2)</sup>, 植村芳子<sup>2)</sup>, 足立 靖<sup>3)</sup>,  
籠 希望<sup>1)</sup>, 小村咲月<sup>1)</sup>, 横川 暢<sup>2)</sup>
- P-1-90 子宮頸部円錐切除後の再発が浸潤癌だった2例—診断のピットフォール  
防衛医科大学校産科婦人科<sup>1)</sup>, 防衛医科大学校病院検査部<sup>2)</sup>  
○笹 秀典<sup>1)</sup>, 三宅太郎<sup>1)</sup>, 伊藤 翼<sup>1)</sup>, 羽田 平<sup>1)</sup>, 宮本守員<sup>1)</sup>, 高橋宏美<sup>2)</sup>, 三鍋慎也<sup>2)</sup>,  
島崎英幸<sup>2)</sup>, 高野政志<sup>1)</sup>
- P-1-91 Negative consecutive Pap smears preceding endocervical adenocarcinoma diagnosis  
湘南鎌倉総合病院産婦人科<sup>1)</sup>, 湘南鎌倉総合病院検査部<sup>2)</sup>, 湘南鎌倉総合病院診断病理部<sup>3)</sup>  
○大沼一也<sup>1)</sup>, 井上裕美<sup>1)</sup>, 小保方和彦<sup>2)</sup>, 程島 就<sup>2)</sup>, 菅原 隆<sup>2)</sup>, 内藤 航<sup>3)</sup>, 手島伸一<sup>3)</sup>

- P-1-92 HPV 関連原発不明癌の 1 例  
杏林大学医学部産科婦人科学教室<sup>1</sup>, 杏林大学医学部病理学教室<sup>2</sup>, 杏林大学医学部附属病院病理部<sup>3</sup>, 杏林大学保健学部臨床検査技術学科<sup>4</sup>  
○浅野史男<sup>1</sup>, 百村麻衣<sup>1</sup>, 森定 徹<sup>1</sup>, 林 玲匡<sup>2</sup>, 田邊一成<sup>3</sup>, 市川美雄<sup>3</sup>, 大河戸光章<sup>4</sup>, 藤原正親<sup>2</sup>, 柴原純二<sup>2</sup>, 小林陽一<sup>1</sup>
- P-1-93 異形成との鑑別を要する閉経後の非角化型扁平上皮癌細胞集塊の検討  
東邦大学医療センター大橋病院病理部<sup>1</sup>, 東邦大学医療センター大橋病院婦人科<sup>2</sup>  
○湯浅瑛介<sup>1</sup>, 中村千秋<sup>1</sup>, 佐々木智子<sup>1</sup>, 村石佳重<sup>1</sup>, 浅川奈々絵<sup>1</sup>, 横内 幸<sup>1</sup>, 高橋 啓<sup>1</sup>, 田中京子<sup>2</sup>

**泌尿器 P1 13 : 30~14 : 19 座長 : 大谷 博 (白十字病院病理診断科)**

- P-1-94 膀胱悪性リンパ腫の 1 例  
公益財団法人筑波メディカルセンター筑波メディカルセンター病院臨床検査科<sup>1</sup>, 公益財団法人筑波メディカルセンター筑波メディカルセンター病院病理科<sup>2</sup>  
○油井幸太<sup>1</sup>, 石黒和也<sup>1</sup>, 深谷伸吾<sup>1</sup>, 福島彩乃<sup>1</sup>, 松尾綾子<sup>1</sup>, 本田やよい<sup>1</sup>, 小沢昌慶<sup>2</sup>, 内田 温<sup>2</sup>, 菊地和徳<sup>2</sup>
- P-1-95 自然尿中に認めた膀胱原発小細胞神経内分泌癌の 1 例  
東京通信病院病理診断科  
○太田 萌, 高橋 剛, 清水香織, 中村恵子, 牧内里美, 岸田由起子
- P-1-96 尿細胞診にて意見の分かれた大細胞神経内分泌癌と高異型度尿路上皮癌の症例  
湘南藤沢徳洲会病院病理診断科  
○石川典由, 川本雅司, 島村幸一, 高橋智恵
- P-1-97 自然尿中にみられた腎細胞癌の一例  
兵庫県立丹波医療センター検査部<sup>1</sup>, 兵庫県立丹波医療センター病理診断科<sup>2</sup>, 兵庫医科大学病院病理部<sup>3</sup>  
○清水 匠<sup>1</sup>, 足立実由<sup>1</sup>, 三輪詩佳<sup>1</sup>, 岩熊隆太郎<sup>1</sup>, 中原佳佑<sup>1</sup>, 岸上明美<sup>1</sup>, 堀越裕子<sup>1</sup>, 安井幸代<sup>1</sup>, 鳥居良貴<sup>1,3</sup>, 鷹巣晃昌<sup>2</sup>
- P-1-98 尿中に出現し腫瘍マーカー高値を示した小細胞神経内分泌癌の 1 例  
神戸市立医療センター中央市民病院臨床検査技術部<sup>1</sup>, 神戸市立医療センター中央市民病院病理診断科<sup>2</sup>  
○近藤由依<sup>1</sup>, 尾松雅仁<sup>1</sup>, 玉木明子<sup>1</sup>, 田代章人<sup>1</sup>, 中山友理香<sup>1</sup>, 高田明歩<sup>1</sup>, 山下大祐<sup>2</sup>, 伊丹弘恵<sup>2</sup>, 原 重雄<sup>2</sup>
- P-1-99 診断に苦慮した膀胱原発 plasmacytoid urothelial carcinoma の 1 剖検例  
市立砺波総合病院臨床病理科<sup>1</sup>, 市立砺波総合病院病理診断科<sup>2</sup>, 市立砺波総合病院検査科<sup>3</sup>  
○福田弘幸<sup>1</sup>, 杉口祐恵<sup>1</sup>, 西田秀昭<sup>1</sup>, 中嶋隆彦<sup>2</sup>, 寺畑信太郎<sup>3</sup>
- P-1-100 膀胱原発大細胞神経内分泌癌混合型の 1 例  
金沢医科大学病院病理部<sup>1</sup>, 金沢医科大学臨床病理学<sup>2</sup>, 金沢医科大学第 1 病理学教室<sup>3</sup>, 金沢医科大学第 2 病理学教室<sup>4</sup>  
○大兼政良育<sup>1</sup>, 津幡裕美<sup>1</sup>, 寺内利恵<sup>1</sup>, 竹中美千穂<sup>1</sup>, 星 大輔<sup>3</sup>, 山田壮亮<sup>1,2</sup>, 高田麻央<sup>1</sup>, 熊谷泉那<sup>1,4</sup>, 塩谷晃広<sup>1,2</sup>

**泌尿器 P2 14 : 19~15 : 01 座長 : 松崎生笛 (和歌山県立医科大学人体病理学教室)**

- P-1-101 細胞診にて腹膜播種経由の転移が考えられた膀胱癌胃転移の一例  
日本医科大学千葉北総病院病理診断科・病理部  
○田中 萌, 京本絢美, 京本晃典, 三枝順子, 笹谷昌司, 高橋信行, 佐藤悠衣, 長谷川千花子, 平野孝幸, 羽鳥 努

- P-1-102 形質細胞様尿路上皮癌の1例  
公立松任石川中央病院病理検査室<sup>1</sup>, 公立松任石川中央病院病理診断科<sup>2</sup>, 福井大学医学部  
附属病院病理診断科/病理部<sup>3</sup>  
○村田由美子<sup>1</sup>, 池田千晃<sup>1</sup>, 大場 恵<sup>1</sup>, 白鳥 絢<sup>1</sup>, 吉野敦子<sup>1</sup>, ニッ谷千鶴<sup>2</sup>, 今村好章<sup>3</sup>
- P-1-103 子宮頸部の液状化細胞診に出現した膀胱原発尿路上皮癌の1例  
国立病院機構金沢医療センター  
○寺島 睦, 梅原瑠子, 松田愛子, 寺井貴志, 鈴木啓仁, 山岸 豊, 黒瀬 望, 川島篤弘
- P-1-104 自然尿, 陰細胞診にパジェット細胞が出現した一例  
岡山大学病院  
○菊竹 萌, 山口祐奈, 那須篤子, 松岡博美, 西田賢司, 田中健大, 柳井広之
- P-1-105 尿膜管癌の1例  
市立三次中央病院<sup>1</sup>, 奈良県立医科大学分子病理学教室<sup>2</sup>  
○池田征幸<sup>1</sup>, 花岡香織<sup>1</sup>, 松本真平<sup>1</sup>, 大上直秀<sup>1</sup>, 國安弘基<sup>2</sup>
- P-1-106 尿細胞診に異型細胞が出現した子宮頸部胃型 HPV 非依存性腺癌の2例  
杏林大学医学部附属病院病理部<sup>1</sup>, 杏林大学医学部附属病院病理学教室<sup>2</sup>, 杏林大学医  
学部附属病院産科婦人科学教室<sup>3</sup>  
○鈴木 瞳<sup>1</sup>, 岸本浩次<sup>1</sup>, 田邊一成<sup>1</sup>, 野口由香<sup>1</sup>, 内海 凌<sup>1</sup>, 坂口 碧<sup>1</sup>, 長濱清隆<sup>1,2</sup>,  
百村麻衣<sup>3</sup>, 小林陽一<sup>3</sup>, 柴原純二<sup>1,2</sup>

## 6月9日(日) ポスター会場(3F イベントホール)

婦人科その他 P1 9:20~9:55

座長: 竹原和宏 (国立病院機構四国がんセンター婦人科)

- P-2-1 外陰部悪性黒色腫の1例  
一般財団法人慈山会医学研究所附属坪井病院病理診断科<sup>1</sup>, 一般財団法人慈山会医学研究  
所附属坪井病院婦人科<sup>2</sup>  
○四家千晴<sup>1</sup>, 諸橋佳奈<sup>1</sup>, 佐藤陽子<sup>1</sup>, 原田仁稔<sup>1</sup>, 小林美穂<sup>1</sup>, 橋本歳洋<sup>2</sup>, 坂本且一<sup>2</sup>,  
羽生忠義<sup>2</sup>, 五十嵐誠治<sup>1</sup>
- P-2-2 免疫チェックポイント阻害剤を投与された腔原発悪性黒色腫の1例  
高知大学医学部附属病院病理診断部<sup>1</sup>, 高知大学医学部病理学講座<sup>2</sup>, 高知大学医学部附属  
病院産科婦人科<sup>3</sup>  
○國沢佳菜子<sup>1,2</sup>, 岡本真知<sup>1,2</sup>, 井口みつこ<sup>1</sup>, 戸井 慎<sup>1</sup>, 倉林 睦<sup>2</sup>, 牛若昂志<sup>3</sup>, 村上一郎<sup>1,2</sup>
- P-2-3 審査腹腔鏡で診断した悪性腹膜中皮腫の1例  
藤田医科大学医学部産婦人科学講座<sup>1</sup>, 藤田医科大学医学部病理診断学講座<sup>2</sup>  
○三谷武司<sup>1</sup>, 大脇晶子<sup>1</sup>, 高田恭平<sup>1</sup>, 小林 新<sup>1</sup>, 野村弘行<sup>1</sup>, 稲田健一<sup>2</sup>, 塚本徹哉<sup>2</sup>
- P-2-4 傍大動脈リンパ節生検により再発成分を同定した再発子宮腺肉腫の1例  
トヨタ記念病院産婦人科<sup>1</sup>, トヨタ記念病院臨床検査科病理<sup>2</sup>  
○柴田崇宏<sup>1</sup>, 島 寛太<sup>2</sup>, 加藤幹也<sup>1</sup>, 村井 健<sup>1</sup>, 森 将<sup>1</sup>, 竹田健彦<sup>1</sup>, 鶴飼真由<sup>1</sup>,  
岸上靖幸<sup>1</sup>, 小笠原将人<sup>2</sup>, 小口秀紀<sup>1</sup>
- P-2-5 腹腔洗浄細胞診にて疑陽性を示した子宮体癌 IA 期で, 術後6ヶ月で腹膜癌を発症した1例  
国際医療福祉大学成田病院産婦人科<sup>1</sup>, 国際医療福祉大学成田病院病理診断科<sup>2</sup>  
○進 伸幸<sup>1</sup>, 岡田智志<sup>1</sup>, 片岡史夫<sup>1</sup>, 木原真紀<sup>1</sup>, 永松 健<sup>1</sup>, 松岡亮介<sup>2</sup>, 林雄一郎<sup>2</sup>,  
高橋芳久<sup>2</sup>, 森 一郎<sup>2</sup>, 潮見隆之<sup>2</sup>



## 婦人科その他 P2 9:55~10:30

座長：大石徹郎（松江市民病院産婦人科）

- P-2-6 子宮内膜細胞診に出現した卵巣癌の細胞学的検討  
順天堂大学医学部附属練馬病院病理診断科<sup>1</sup>, 順天堂大学人体病理病態学講座<sup>2</sup>, 順天堂大学医学部附属練馬病院産科・婦人科<sup>3</sup>  
○飯野瑞貴<sup>1</sup>, 外山志帆<sup>1</sup>, 青木裕志<sup>2</sup>, 大谷未果<sup>1</sup>, 北村佳奈子<sup>1</sup>, 和泉大輝<sup>1</sup>, 伊藤陽介<sup>3</sup>, 荻島大貴<sup>3</sup>, 松本俊治<sup>1</sup>, 小倉加奈子<sup>1</sup>
- P-2-7 初回治療より 25 年後に腋窩リンパ節に晩期再発を来した卵巣腫瘍の 1 例  
東京大学医学部附属病院病理部  
○板倉祐里, 鈴木理樹, 黒田亮平, 金子伸行
- P-2-8 卵巣 Mucinous borderline tumor with mural nodule (anaplastic carcinoma) の一例  
国家公務員共済組合連合会斗南病院婦人科・腫瘍科<sup>1</sup>, 斗南病院病理診断科<sup>2</sup>, 斗南病院検査部病理検査科<sup>3</sup>, 札幌医科大学産婦人科<sup>4</sup>  
○田中綾一<sup>1</sup>, 南 妃奈<sup>1</sup>, 野呂 薫<sup>1</sup>, 武田広子<sup>2</sup>, 小山田ゆみ子<sup>2</sup>, 加藤知美<sup>3</sup>, 福田有志<sup>3</sup>, 槇尾幸恵<sup>3</sup>, 今野育美<sup>3</sup>, 齋藤 豪<sup>4</sup>
- P-2-9 腹水細胞診で腺癌との鑑別を要した卵巣未分化胚細胞腫の 1 例  
京都府立医科大学大学院医学研究科女性生涯医科学<sup>1</sup>, 京都府立医科大学附属病院病院病理部・病理診断科<sup>2</sup>  
○寄木香織<sup>1</sup>, 垂水洋輔<sup>1</sup>, 片岡 恒<sup>1</sup>, 古株哲也<sup>1</sup>, 山口一美<sup>2</sup>, 中川有希子<sup>2</sup>, 菌部優大<sup>2</sup>, 森 泰輔<sup>1</sup>
- P-2-10 子宮頸癌治療後の皮膚転移との鑑別を要した Schloffer 腫瘍  
長野市民病院婦人科  
○村元 勤

## 子宮体部 P1 10:30~11:05 座長：横田裕香（地方独立行政法人大阪市民病院機構大阪立総合医療センター医療技術部）

- P-2-11 子宮体部に発生した大細胞神経内分泌癌の一例  
大阪急性期・総合医療センター  
○片平くるみ, 倉澤佳奈, 岩瀬大輔, 立石愛美, 西尾祥邦, 佐々木志保, 藤中浩樹, 島津宏樹, 松岡圭子, 伏見博彰
- P-2-12 子宮頸がん検診で印環細胞様異型細胞を認めた術後 17 年目の乳癌卵巣転移の一例  
済生会福岡総合病院病理診断科<sup>1</sup>, 九州大学病院産婦人科<sup>2</sup>, 久留米大学医学部病理学講座<sup>3</sup>, 済生会福岡総合病院婦人科<sup>4</sup>  
○石橋貴寛<sup>1</sup>, 佐藤真介<sup>1</sup>, 石井洋子<sup>1</sup>, 安永昌史<sup>2</sup>, 高野 桂<sup>1</sup>, 真田咲子<sup>3</sup>, 坂井邦裕<sup>4</sup>, 丸山智義<sup>4</sup>, 加藤誠也<sup>1</sup>
- P-2-13 子宮体部大細胞神経内分泌癌の 1 例  
一般財団法人慈山会医学研究所附属坪井病院病理診断科<sup>1</sup>, 一般財団法人慈山会医学研究所附属坪井病院婦人科<sup>2</sup>, 公益財団法人福島県保健衛生協会<sup>3</sup>, 埼玉医療生活協同組合羽生総合病院婦人科<sup>4</sup>  
○佐藤陽子<sup>1</sup>, 四家千晴<sup>1</sup>, 原田仁稔<sup>1</sup>, 小林美穂<sup>1</sup>, 橋本歳洋<sup>2</sup>, 坂本且一<sup>2</sup>, 羽生忠義<sup>2</sup>, 千葉聖子<sup>3</sup>, 森村 豊<sup>4</sup>, 五十嵐誠治<sup>1</sup>
- P-2-14 子宮体部中腎様腺癌の一例と特徴的所見の考察  
大阪赤十字病院病理診断科部<sup>1</sup>, 大阪赤十字病院病理診断科<sup>2</sup>, 大阪赤十字病院臨床検査科部<sup>3</sup>  
○原田麻莉子<sup>1</sup>, 完山尚裕<sup>1</sup>, 双和祐果<sup>1</sup>, 山田美智子<sup>3</sup>, 前野健一郎<sup>1</sup>, 内堀隆敏<sup>1</sup>, 藤井大岳<sup>2</sup>, 桜井孝規<sup>2</sup>



- P-2-15 癌関連網膜症を契機に診断された子宮体部小細胞神経内分泌癌の一例  
群馬大学医学部附属病院病理部・病理診断科<sup>1</sup>, 群馬大学大学院医学系研究科病態病理学<sup>2</sup>  
○竹淵友弥<sup>1</sup>, 栗原康哲<sup>1</sup>, 山崎文子<sup>2</sup>, 信澤純人<sup>2</sup>, 伊古田勇人<sup>1</sup>

**子宮体部 P2 11:05~11:40 座長: 岩本雅美 (東京慈恵会医科大学病理学講座)**

- P-2-16 子宮体部原発大細胞神経内分泌癌の一例  
総合病院土浦協同病院病理診断部  
○羽生亮太, 小松京子, 岡田夏織, 滝本将士, 工藤仁美, 本間恵美子,  
エーカポットパンナチェート, 石川雄一, 井上和成
- P-2-17 異型腺細胞が診断の一助となった子宮体癌の1例  
友愛医療センター産婦人科<sup>1</sup>, 友愛医療センター病理診断科<sup>2</sup>  
○前濱俊之<sup>1</sup>, 大城大介<sup>1</sup>, 村上春奈<sup>2</sup>, 佐久本望美<sup>2</sup>, 稲嶺圭祐<sup>2</sup>, 照屋敦子<sup>2</sup>, 伊原美枝子<sup>2</sup>,  
喜友名正也<sup>2</sup>
- P-2-18 子宮体部原発の大細胞神経内分泌癌の一例  
独立行政法人国立病院機構災害医療センター  
○岡部美妃, 原田邦彦, 佐久間悠輔, 野地夏美, 我妻美由紀, 山崎茂樹, 山田和昭, 平野和彦
- P-2-19 当院における子宮内膜脱分化癌3例の細胞像  
国立病院機構霞ヶ浦医療センター研究検査科<sup>1</sup>, 国立病院機構霞ヶ浦医療センター病理診断科<sup>2</sup>, 国立病院機構霞ヶ浦医療センター産婦人科<sup>3</sup>  
○篠田菜月<sup>1</sup>, 新井真弓<sup>1</sup>, 吉川英一<sup>1</sup>, 新井ゆう子<sup>3</sup>, 西田正人<sup>3</sup>, 近藤 譲<sup>1,2</sup>
- P-2-20 SMARCA4 欠損を認めた子宮体部脱分化癌の一例  
関西医科大学総合医療センター病理部<sup>1</sup>, 関西医科大学総合医療センター病理診断科<sup>2</sup>, 恵心会京都綾部さくらホーム<sup>3</sup>  
○籠 希望<sup>1</sup>, 田口香利<sup>1</sup>, 松永志保<sup>1</sup>, 市場涼介<sup>1</sup>, 出田幹浩<sup>1</sup>, 小村咲月<sup>1</sup>, 酒井康裕<sup>2</sup>,  
植村芳子<sup>2</sup>, 足立 靖<sup>3</sup>, 横川 暢<sup>2</sup>

**呼吸器 P1 9:20~9:55 座長: 武田麻衣子 (奈良県立医科大学病理診断学講座)**

- P-2-21 小細胞肺癌との鑑別に苦慮した胸部 SMARCA4 欠損未分化腫瘍の一例  
筑波大学附属病院つくばヒト組織診断センター<sup>1</sup>, 筑波大学附属病院病理部<sup>2</sup>, 筑波大学医学医療系診断病理<sup>3</sup>  
○秋田谷有朔<sup>1</sup>, 村田佳彦<sup>2</sup>, 中川智貴<sup>2</sup>, 中島世莉奈<sup>2</sup>, 古橋陽輔<sup>2</sup>, 松原大祐<sup>3</sup>, 坂本規彰<sup>3</sup>,  
松岡亮太<sup>3</sup>, 河合 瞳<sup>3</sup>
- P-2-22 迅速細胞診を取り入れた AmoyDx 肺癌マルチ遺伝子 PCR パネル検査の運用の課題点と対策  
岡山大学大学院医歯薬学総合研究科<sup>1</sup>, 岡山大学病院検査部遺伝子・ゲノム融合推進検査室<sup>2</sup>, 岡山大学病院病理部<sup>3</sup>, 岡山大学医学部共同実験室<sup>4</sup>, 岡山大学大学院医歯薬総合研究科病理学 (腫瘍病理/第二病理)<sup>5</sup>  
○客野深緒<sup>1</sup>, 井上博文<sup>2</sup>, 松岡博美<sup>3</sup>, 松岡昌志<sup>3</sup>, 安村早優美<sup>3</sup>, 菊竹 萌<sup>3</sup>, 實平悦子<sup>4</sup>,  
田中健大<sup>5</sup>
- P-2-23 食道粘膜下腫瘍と肺病変で異なる形態と共通した ALK 陽性所見を示した症例の検討  
地方独立行政法人広島市立病院機構広島市立広島市民病院臨床検査部<sup>1</sup>, 地方独立行政法人広島市立病院機構広島市立広島市民病院病理診断科<sup>2</sup>  
○石田清夏<sup>1</sup>, 坂本美彩<sup>1</sup>, 宮田直樹<sup>1</sup>, 坂本美弥<sup>1</sup>, 高木伸治<sup>1</sup>, 谷口恒平<sup>2</sup>, 山崎理恵<sup>2</sup>,  
市村浩一<sup>2</sup>

- P-2-24 診断に苦慮した ALK 陽性組織球症の一例  
 淀川キリスト教病院病理課<sup>1)</sup>, 淀川キリスト教病院病理診断科<sup>2)</sup>  
 ○小林由利恵<sup>1)</sup>, 高柳悠希<sup>1)</sup>, 野崎祐子<sup>1)</sup>, 深田知也<sup>1)</sup>, 小田井学<sup>1)</sup>, 三好真由美<sup>1)</sup>, 田中 幸<sup>1)</sup>,  
 菅野天裕<sup>2)</sup>, 大谷恭子<sup>2)</sup>, 稲葉真由美<sup>2)</sup>

- P-2-25 MET exon 14 skipping 変異を認めた肺癌 4 症例における細胞像  
 八尾徳洲会総合病院病院

○室木魁人, 坪佐朱莉, 西川裕子, 岩崎由恵, 南部尚子, 久保勇記, 中塚伸一, 寺田信行

**呼吸器 P2 9:55~10:30 座長: 田口健一 (国立病院機構九州がんセンター病理診断科)**

- P-2-26 肺擦過細胞診で扁平上皮癌, 生検で扁平上皮乳頭腫が疑われた高分化扁平上皮癌の 1 例  
 湘南鎌倉総合病院検査部<sup>1)</sup>, 湘南藤沢徳洲会病院検査部<sup>2)</sup>, 湘南鎌倉総合病院産婦人科<sup>3)</sup>, 湘  
 南藤沢徳洲会病院病理診断科<sup>4)</sup>, 湘南鎌倉総合病院病理診断部<sup>5)</sup>  
 ○小保方和彦<sup>1)</sup>, 菅原 隆<sup>1)</sup>, 程島 就<sup>1)</sup>, 島村幸一<sup>2)</sup>, 内藤 航<sup>5)</sup>, 大沼一也<sup>3)</sup>, 川本雅司<sup>4)</sup>,  
 石川典由<sup>4)</sup>, 手島伸一<sup>5)</sup>, 野口雅之<sup>5)</sup>

- P-2-27 内視鏡生検組織および細胞診においてコロイド腺癌を疑った肺腺癌の一例

市立宇和島病院病理診断科<sup>1)</sup>, 市立宇和島病院臨床検査科<sup>2)</sup>

○那須久留実<sup>1)</sup>, 山内直樹<sup>1)</sup>, 薬師寺孝徳<sup>1)</sup>, 薬師神由子<sup>1)</sup>, 菅 恭弘<sup>2)</sup>, 中西 護<sup>2)</sup>, 松影昭一<sup>1)</sup>

- P-2-28 胸水で中皮腫・肺癌との鑑別に苦慮した Calretinin 陽性腫瘍の 1 例

がん研究会有明病院臨床病理センター細胞診断部<sup>1)</sup>, がん研究会有明病院臨床病理セン  
 ター病理部<sup>2)</sup>, がん研究会有明病院呼吸器センター<sup>3)</sup>

○伊藤崇彦<sup>1)</sup>, 二宮浩範<sup>1,2)</sup>, 山田麻里沙<sup>1)</sup>, 山崎奈緒子<sup>1)</sup>, 池畑浩一<sup>1)</sup>, 藤山淳三<sup>1)</sup>, 阿部 仁<sup>1,2)</sup>,  
 柳谷典子<sup>1,3)</sup>, 宝来 威<sup>1,3)</sup>, 千葉知宏<sup>1,2)</sup>

- P-2-29 胸部 SMARCA4 欠損未分化腫瘍の 2 例

兵庫県立はりま姫路総合医療センター

○上山美帆, 米川 香, 清水佳那, 大西知美, 池本佳子, 谷本由美子, 三木 守, 廣瀬隆則,  
 中井登紀子

- P-2-30 肺高悪性度胎児型腺癌の 1 例

関西労災病院中央検査部<sup>1)</sup>, 関西労災病院病理診断科<sup>2)</sup>, 関西労災病院呼吸器外科<sup>3)</sup>, 神戸大  
 学大学院医学研究科地域連携病理学<sup>4)</sup>

○渡邊穰士<sup>1)</sup>, 原沙由美<sup>1)</sup>, 杉生憲二<sup>1)</sup>, 永野輝明<sup>2)</sup>, 伊藤龍一<sup>3)</sup>, 岩田 隆<sup>3)</sup>, 河原邦光<sup>4)</sup>,  
 吉村道子<sup>2)</sup>

**呼吸器 P3 10:30~11:05 座長: 澁木康雄 (国立研究開発法人国立がん研究センター中央病院臨床検査科)**

- P-2-31 多彩な細胞像により鑑別に苦慮したカルチノイド腫瘍の 1 例

岐阜大学医学部附属病院病理部

○坂本光咲, 中川 篤, 片桐恭雄, 岩田明子, 水野加織, 北野素子, 佐々木健太, 川村勇人,  
 酒々井夏子, 宮崎龍彦

- P-2-32 当院で経験した Bronchiolar adenoma の 1 例

長崎みなとメディカルセンター病理診断科

○佐藤亮子, 入江準二, 丸尾俊昭, 里 翼, 山川真穂

- P-2-33 骨化を伴った限局性結節性肺アミロイドーシスの一例

JA 秋田厚生連大曲厚生医療センター<sup>1)</sup>, JA 秋田厚生連秋田厚生医療センター<sup>2)</sup>

○森美津子<sup>1)</sup>, 斎藤直子<sup>1)</sup>, 柿沼弘樹<sup>1)</sup>, 佐藤友章<sup>1)</sup>, 須田公治<sup>2)</sup>

- P-2-34 肺アミロイドーシスの一例  
大阪急性期・総合医療センター病理科  
○藤中浩樹, 岩瀬大輔, 片平くるみ, 立石愛美, 倉澤佳奈, 西尾祥邦, 佐々木志保, 島津宏樹, 松岡圭子, 伏見博彰

- P-2-35 肺の気管支擦過細胞診が診断の一助となったリンパ腫様肉芽腫症の1例  
大阪赤十字病院病理診断科

○内山悦子, 和田恭介, 武田未優, 川上由加里, 田戸宏樹, 内堀隆敏, 藤井大岳, 桜井孝規

**呼吸器 P4 11:05~11:33 座長: 谷野美智枝 (旭川医科大学病院病理部・病理診断科)**

- P-2-36 両側肺に多発小結節を形成したランゲルハンス細胞組織球症の1例  
東大和病院病理細胞診断科

○三澤幸美, 島方崇明, 坂牧久仁子, 河村淳平, 加藤友希, 後藤芳章, 山田悠騎, 尾崎文都, 田尻亮輔, 桑尾定仁

- P-2-37 経皮的肺針生検時に ROSE を実施した孤立性線維性腫瘍の1例

杏林大学医学部病院病理部<sup>1)</sup>, 杏林大学医学部病理学教室<sup>2)</sup>, 杏林大学医学部呼吸器・甲状腺外科学<sup>3)</sup>

○内海 凌<sup>1)</sup>, 岸本浩次<sup>1)</sup>, 田邊一成<sup>1)</sup>, 菅野 瞳<sup>1)</sup>, 野口由香<sup>1)</sup>, 坂口 碧<sup>1)</sup>, 柴山隆宏<sup>1,2)</sup>, 田中良太<sup>3)</sup>, 柴原純二<sup>1,2)</sup>

- P-2-38 胸腺嚢胞から発生したと考えられた胸腺腺癌の1例

国立病院機構金沢医療センター臨床検査科

○梅原瑠子, 寺島 睦, 松田愛子, 寺井貴志, 山岸 豊, 鈴木啓仁, 黒瀬 望, 川島篤弘

- P-2-39 演題取り下げ

- P-2-40 肺動脈血細胞診により救命しえた肺腫瘍血栓性微小血管症 (PTTM) の1例

松戸市立総合医療センター医療技術局病理診断科<sup>1)</sup>, 松戸市立総合医療センター産婦人科<sup>2)</sup>, 一宮西病院病理診断科<sup>3)</sup>

○富田明奈<sup>1)</sup>, 沢田美華<sup>1)</sup>, 松家花梨<sup>1)</sup>, 横山 綾<sup>1)</sup>, 茅野伴子<sup>1)</sup>, 平敷好一郎<sup>2)</sup>, 池部 大<sup>3)</sup>, 野呂昌弘<sup>1)</sup>

**骨軟部 P1 9:20~9:55 座長: 棚田 諭 (大阪国際がんセンター臨床検査科病理・細胞診)**

- P-2-41 軟骨成分が悪性転化をきたした皮膚付属器混合腫瘍の1例

がん研究会有明病院臨床病理センター細胞診断部<sup>1)</sup>, がん研究会有明病院臨床病理センター病理部<sup>2)</sup>, がん研究会有明病院画像診断部<sup>3)</sup>, がん研究会有明病院整形外科<sup>4)</sup>

○池畑浩一<sup>1)</sup>, 山下享子<sup>1,2)</sup>, 伊藤崇彦<sup>1)</sup>, 山崎奈緒子<sup>1)</sup>, 山田麻里沙<sup>1)</sup>, 阿部 仁<sup>1)</sup>, 植野映子<sup>3)</sup>, 松本誠一<sup>4)</sup>, 阿江啓介<sup>4)</sup>, 千葉知宏<sup>1,2)</sup>

- P-2-42 左大腿骨転子部に発生した軸外脊索腫の1例

埼玉県立がんセンター検査技術部<sup>1)</sup>, 埼玉県立がんセンター病理診断科<sup>2)</sup>, 埼玉県立がんセンター整形外科<sup>3)</sup>

○柿沼幹男<sup>1)</sup>, 石川文隆<sup>2)</sup>, 松原好美<sup>1)</sup>, 西山みどり<sup>1)</sup>, 浅野祐美子<sup>1)</sup>, 高橋智史<sup>1)</sup>, 林田俊樹<sup>1)</sup>, 元井紀子<sup>2)</sup>, 五木田茶舞<sup>3)</sup>, 神田浩明<sup>2)</sup>

- P-2-43 当院で経験した悪性顆粒細胞腫の1例

大阪医科薬科大学病院病理部・病理診断科, 病理学教室

○岡西裕之, 石田光明, 河野直人, 中山裕子, 有我こずえ, 小野静香, 出口千尋, 武田玲郁, 栗栖義賢, 廣瀬善信

- P-2-44 頸部に発生した脊索腫の1例

公益財団法人田附興風会医学研究所北野病院病理診断科

○仲村佳世子, 西岡千恵子, 足羽彩加, 河野孝志, 知念優介, 本庄 原

## P-2-45 頸部に発生した横紋筋腫の 1 例

地方独立行政法人大阪府立病院機構大阪急性期・総合医療センター病理科

○佐々木志保, 藤中浩樹, 岩瀬大輔, 片平くるみ, 立石愛美, 倉澤佳奈, 西尾祥邦, 島津宏樹, 松岡圭子, 伏見博彰

**骨軟部 P2 9:55~10:23 座長:孝橋賢一 (大阪公立大学大学院医学研究科診断病理・病理病態学)**

## P-2-46 異型脂肪腫様腫瘍/高分化脂肪肉腫が鑑別に挙げられた紡錘細胞脂肪腫の一例

呉医療センター・中国がんセンター病理診断科<sup>1</sup>, 呉医療センター・中国がんセンター臨床検査科<sup>2</sup>, 呉医療センター・中国がんセンター名誉院長<sup>3</sup>

○藤澤宏樹<sup>1</sup>, 倉岡和矢<sup>1,2</sup>, 福原詩織<sup>1</sup>, 菅亜里紗<sup>1</sup>, 齋藤彰久<sup>1</sup>, 山本利枝<sup>1</sup>, 谷山清己<sup>3</sup>

## P-2-47 後腹膜に発生した脱分化型脂肪肉腫 2 例

埼玉医科大学病院中央病理診断部<sup>1</sup>, 埼玉医科大学病院病理学<sup>2</sup>

○稲田博輝<sup>1</sup>, 土居美枝子<sup>1</sup>, 政岡秀彦<sup>1</sup>, 細沼沙紀<sup>1</sup>, 福島葉子<sup>1</sup>, 山口 浩<sup>1,2</sup>, 石澤圭介<sup>1,2</sup>, 奥寺康司<sup>1,2</sup>, 山田健人<sup>1,2</sup>

## P-2-48 大腿軟部に発生した CIC 遺伝子再構成肉腫の一例

大阪国際がんセンター臨床検査科病理・細胞診<sup>1</sup>, 大阪国際がんセンター病理細胞診断科<sup>2</sup>

○児島宏哉<sup>1</sup>, 神月 梓<sup>1</sup>, 西村早菜子<sup>1</sup>, 龍あゆみ<sup>1</sup>, 棚田 諭<sup>1</sup>, 吉田研一<sup>2</sup>, 長田盛典<sup>2</sup>, 本間圭一郎<sup>2</sup>

## P-2-49 CIC 再構成肉腫 (CIC-NUTM1 sarcoma) の一例

慶應義塾大学医学部病理学教室<sup>1</sup>, 慶應義塾大学病院病理診断科<sup>2</sup>

○佐藤孝之<sup>1</sup>, 鈴木美那子<sup>1</sup>, 北村美寿穂<sup>2</sup>, 市川香緒里<sup>2</sup>, 上野彰久<sup>2</sup>, 大喜多肇<sup>2</sup>

**泌尿器 P3 10:23~10:44 座長:守都敏晃 (香川労災病院病理診断科)**

## P-2-50 胸椎転移を来したコハク酸脱水素酵素欠損性腎細胞癌の一例

帝京大学医学部附属病院病院病理部<sup>1</sup>, 帝京大学医学部病理学講座<sup>2</sup>, 帝京大学医学部病院病理部<sup>3</sup>, 帝京大学医療技術学部臨床検査学科<sup>4</sup>, 岡山大学病院病理診断科<sup>5</sup>, 東京女子医科大学病理診断学分野<sup>6</sup>

○小島 貴<sup>1</sup>, 菊地良直<sup>2</sup>, 安井万里子<sup>2</sup>, 沼倉里枝<sup>2</sup>, 藤倉睦生<sup>3</sup>, 望月 眞<sup>4</sup>, 佐野竣亮<sup>1</sup>, 南 秀坪<sup>1</sup>, 向山淳児<sup>1</sup>, 笠井亮子<sup>1</sup>, 赤嶺 亮<sup>1</sup>, 河野純一<sup>1</sup>, 石井美樹子<sup>1</sup>, 柳井広之<sup>5</sup>, 長嶋洋治<sup>6</sup>, 笹島ゆう子<sup>3</sup>

## P-2-51 術後 12 年経過後に再発をきたしたセミノーマの 1 例

日本医科大学千葉北総病院病理部

○佐藤悠衣, 高橋信行, 三枝順子, 京本晃典, 京本絢美, 田中 萌, 笹谷昌司, 長谷川千花子, 平野孝幸, 羽鳥 努

## P-2-52 縦隔セミノーマの 3 例

一般財団法人住友病院診療技術部臨床検査科<sup>1</sup>, 一般財団法人住友病院病理診断科<sup>2</sup>

○三村裕子<sup>1</sup>, 岡本秀雄<sup>1</sup>, 今村大輔<sup>1</sup>, 杉尾紗彩<sup>1</sup>, 松永由紀<sup>2</sup>, 藤田茂樹<sup>2</sup>

**唾液腺 P1 13:20~13:55 座長:千葉知宏 (がん研有明病院細胞診断部・病理部)**

## P-2-53 顎下腺原発扁平上皮癌の 1 例

東京慈恵会医科大学附属柏病院病院病理部

○南麻里奈, 柴田瑠子, 土屋嗣美, 池田奈麻子, 春間節子, 齋藤 歩, 坂口涼子, 三宅美佐代, 岩本雅美

## P-2-54 顎下腺に発生した筋上皮癌の一例

小田原市立病院病理診断臨床検査科

○宮崎小百合, 磯崎 勝, 本多 譲, 涌井架奈子, 高橋信一, 久保田一輝, 三富弘之



- P-2-55 顎下腺穿刺吸引細胞診で経験した悪性黒色腫の1例  
防衛医科大学校病院検査部病理  
○中山美咲, 三鍋慎也, 高橋宏美, 川口 翔, 佐藤周子, 宮居弘輔, 島崎英幸, 緒方 衝,  
松熊 晋
- P-2-56 耳下腺分泌癌の一例  
鹿児島大学病院病理部・病理診断科<sup>1)</sup>, 鹿児島大学大学院医歯学総合研究科病理学分野<sup>2)</sup>  
○亀澤 雅<sup>1)</sup>, 田崎貴嗣<sup>2)</sup>, 古家淳行<sup>1)</sup>, 窪田恵美<sup>1)</sup>, 切田ゆかり<sup>1)</sup>, 霧島茉莉<sup>2)</sup>, 村上未樹<sup>1)</sup>,  
北菌育美<sup>1)</sup>, 東美智代<sup>1)</sup>, 谷本昭英<sup>1,2)</sup>
- P-2-57 上皮筋上皮癌と診断された4症例の検討  
順天堂大学医学部附属順天堂医院病理診断センター<sup>1)</sup>, 順天堂大学医学部人体病理病態学  
講座<sup>2)</sup>  
○本多彩恵香<sup>1)</sup>, 半田貴史<sup>1)</sup>, 寺尾暁子<sup>1)</sup>, 占部悦子<sup>1)</sup>, 佐藤絢香<sup>1)</sup>, 福村由紀<sup>2)</sup>, 八尾隆史<sup>2)</sup>

**唾液腺 P2 13: 55~14: 23 座長: 佐藤由紀子 (公益財団法人がん研究会有明病院臨床病理センター)**

- P-2-58 耳下腺周囲組織に転移した淡明細胞型腎細胞癌の一例  
神戸大学医学部附属病院病理部<sup>1)</sup>, 神戸大学医学部附属病院病理診断科<sup>2)</sup>  
○蜂巢智也<sup>1)</sup>, 塚本龍子<sup>1)</sup>, 吉田美帆<sup>1)</sup>, 今川奈央子<sup>1)</sup>, 猪原哲嗣<sup>1)</sup>, 猪原千愛<sup>1)</sup>, 平田幸也<sup>1)</sup>,  
神保直江<sup>2)</sup>, 田中伴典<sup>2)</sup>, 伊藤智雄<sup>2)</sup>
- P-2-59 細胞診で判定に難渋した上皮筋上皮癌の一例  
近畿大学病院病理部<sup>1)</sup>, 近畿大学病院病理診断科<sup>2)</sup>  
○節安佑貴<sup>1)</sup>, 植田清文<sup>1)</sup>, 筑後孝章<sup>2)</sup>, 鈴木陽菜<sup>1)</sup>, 山下美優<sup>1)</sup>, 水野瑤子<sup>1)</sup>, 淡路有恵<sup>1)</sup>,  
田中千琴<sup>1)</sup>, 佐藤隆夫<sup>2)</sup>
- P-2-60 診断に苦慮した耳下腺上皮筋上皮癌の一例  
上尾中央総合病院検査技術科病理<sup>1)</sup>, 上尾中央総合病院病理診断科<sup>2)</sup>  
○阪本麻菜美<sup>1)</sup>, 大野喜作<sup>1)</sup>, 小林 要<sup>1)</sup>, 渡部有依<sup>1)</sup>, 蔵光優理香<sup>1)</sup>, 柴田真里<sup>1)</sup>, 小林高祥<sup>1)</sup>,  
佐伯尚人<sup>1)</sup>, 横田亜矢<sup>2)</sup>, 杉谷雅彦<sup>2)</sup>
- P-2-61 組織診断と細胞診断に相違のあった症例について出現細胞の後方視学的検討  
順天堂大学医学部附属浦安病院<sup>1)</sup>, 順天堂大学医療科学部<sup>2)</sup>, 東京医科大学人体病理学分野<sup>3)</sup>  
○片山ひかり<sup>1)</sup>, 中村 博<sup>1)</sup>, 小関ほの香<sup>1)</sup>, 坪内優子<sup>1)</sup>, 岡崎哲也<sup>1)</sup>, 喜納勝成<sup>1)</sup>, 橋爪 茜<sup>1)</sup>,  
泉 浩<sup>1,2)</sup>, 長尾俊孝<sup>3)</sup>, 富田茂樹<sup>1)</sup>

**頭頸部 P1 14: 23~14: 44 座長: 中野敬介 (岡山大学学術研究院医歯薬学域口腔病理学分野)**

- P-2-62 唾液腺穿刺吸引細胞診 (FNAC) にて診断に苦慮した充実型腺様嚢胞癌の2例  
東海大学医学部附属病院病理検査技術科<sup>1)</sup>, 東海大学医学部基盤診療学系病理診断学<sup>2)</sup>  
○向田大輔<sup>1)</sup>, 伊藤 仁<sup>1)</sup>, 宮嶋葉子<sup>1)</sup>, 芹澤昭彦<sup>1)</sup>, 加戸伸明<sup>1)</sup>, 萩原範子<sup>1)</sup>, 小倉 豪<sup>2)</sup>,  
梶原 博<sup>2)</sup>, 中村直哉<sup>2)</sup>
- P-2-63 涙嚢に発生した孤立性線維性腫瘍の一例  
JCHO 大阪みなと中央病院病理センター<sup>1)</sup>, 大阪国際がんセンター病理・細胞診断科<sup>2)</sup>  
○三宅智也<sup>1)</sup>, 松井菜奈<sup>1)</sup>, 福島好美<sup>1)</sup>, 竹林宏記<sup>1)</sup>, 本間圭一郎<sup>2)</sup>, 棚田 論<sup>2)</sup>, 辻村 亨<sup>1)</sup>
- P-2-64 Impression cytology が有用であった眼瞼脂腺癌の一例  
信州大学医学部附属病院臨床検査部  
○小倉大輝, 中嶋智之, 下條康代, 岩谷 舞, 上原 剛

**頭頸部 P2 13: 20~13: 41 座長: 橋本和彦 (東京歯科大学市川総合病院臨床検査科)**

- P-2-65 SMARCB1 欠失鼻副鼻腔癌のリンパ節転移に対し穿刺吸引細胞診を行った一例  
社会医療法人宏潤会大同病院  
○永井優花, 小島伊織, 加納孝城, 小川里美, 久野 臨

- P-2-66 穿刺吸引細胞診にて診断を推定し得た頸部原発 NUT carcinoma の一例  
安城更生病院臨床検査室<sup>1</sup>, 安城更生病院病理診断科<sup>2</sup>  
○鳥居也紗<sup>1</sup>, 山本宗平<sup>2</sup>, 杉山宗平<sup>1</sup>, 牧明日加<sup>1</sup>, 情家千裕<sup>1</sup>, 角谷優海<sup>1</sup>, 高須大輔<sup>1</sup>,  
松尾奈緒<sup>1</sup>, 杉浦記弘<sup>1</sup>, 酒井 優<sup>2</sup>
- P-2-67 頸部リンパ節穿刺吸引細胞診にてセミノーマを推定し得た一例  
同愛記念病院研究検査科  
○五十嵐汐里, 金井順侯, 高平雅和, 増田 渉

**神経 P1 13 : 41~14 : 16 座長 : 田口雅子 (独立行政法人国立病院機構近畿中央呼吸器センター臨床検査科)**

- P-2-68 Lhermitte-Duclos 病の細胞像  
済生会滋賀県病院病理診断センター<sup>1</sup>, 済生会滋賀県病院脳神経外科<sup>2</sup>  
○尾本明穂<sup>1</sup>, 上林悦子<sup>1</sup>, 宮部友暉<sup>1</sup>, 嶋村成美<sup>1</sup>, 西野俊博<sup>1</sup>, 植田正己<sup>1</sup>, 中本和真<sup>2</sup>,  
岡 英輝<sup>2</sup>, 塩原正規<sup>1</sup>, 馬場正道<sup>1</sup>
- P-2-69 初発時より広範囲な髄膜播種をきたしていた大細胞型髄芽腫の一例  
兵庫県立こども病院検査部<sup>1</sup>, 兵庫県立こども病院病理診断科<sup>2</sup>  
○下田智晴<sup>1</sup>, 成田 勉<sup>1</sup>, 吉田牧子<sup>2</sup>
- P-2-70 成人の小脳に発生した Angiocentric glioma の 1 例  
杏林大学医学部附属病院病院病理部<sup>1</sup>, 杏林大学医学部病理学教室<sup>2</sup>, 杏林大学医学部脳神経外科学教室<sup>3</sup>  
○野口由香<sup>1</sup>, 岸本浩次<sup>1</sup>, 田邊一成<sup>1</sup>, 鈴木 瞳<sup>1</sup>, 内海 凌<sup>1</sup>, 坂口 碧<sup>1</sup>, 里見介史<sup>1,2</sup>,  
永根基雄<sup>3</sup>, 柴原純二<sup>1,2</sup>
- P-2-71 Dysembryoplastic neuroepithelial tumor の 1 例  
日本大学病院病理診断科  
○伊藤聡史, 野寄 史, 福島愛理, 堀内広美, 唐 小燕
- P-2-72 脳内血腫除去手術時に発見された転移性脳腫瘍の一例  
地方独立行政法人東京都立病院機構東京都立墨東病院検査科  
○松田梨奈, 金澤武志, 石原彰人, 松村由佳理, 加藤文音, 三國宏美, 後藤昭子, 木村みどり,  
谷澤 徹, 船田さやか

**神経 P2 14 : 16~14 : 44 座長 : 児玉良典 (大阪国際がんセンター病理・細胞診断科)**

- P-2-73 頭蓋内に発生し, 診断に難渋した CIC-MUT1 肉腫の 1 例  
安城更生病院臨床検査室<sup>1</sup>, 安城更生病院病理診断科<sup>2</sup>  
○牧明日加<sup>1</sup>, 山本宗平<sup>2</sup>, 杉山宗平<sup>1</sup>, 情家千裕<sup>1</sup>, 角谷優海<sup>1</sup>, 高須大輔<sup>1</sup>, 松尾奈緒<sup>1</sup>,  
鳥居也紗<sup>1</sup>, 杉浦記弘<sup>1</sup>, 酒井 優<sup>2</sup>
- P-2-74 中間型松果体実質腫瘍(PPTID)の 1 例  
東京女子医科大学病院中央検査部病理検査室<sup>1</sup>, 東京女子医科大学病院病理診断科<sup>2</sup>, 東京女子医科大学医学部病理学 (人体病理学・病態神経科学分野)<sup>3</sup>  
○村上佳織<sup>1</sup>, 清水絢子<sup>1</sup>, 白石 彩<sup>1</sup>, 橋本哲也<sup>1</sup>, 富所貴美子<sup>1</sup>, 野並裕司<sup>1</sup>, 増井憲太<sup>2,3</sup>,  
山本智子<sup>2,3</sup>, 長嶋洋治<sup>2</sup>
- P-2-75 髄液細胞診で推定された類上皮膠芽腫の一例  
埼玉医科大学国際医療センター病理診断科<sup>1</sup>, 埼玉医科大学国際医療センター脳脊髄腫瘍科<sup>2</sup>  
○本間 琢<sup>1</sup>, 加藤智美<sup>1</sup>, 美山 優<sup>1</sup>, 白畑充章<sup>2</sup>, 扇田智彦<sup>1</sup>, 三島一彦<sup>2</sup>, 安田政実<sup>1</sup>



- P-2-76 髄液細胞診における Mollaret 細胞様異型細胞の検討  
 昭和大学江東豊洲病院臨床病理検査室<sup>1</sup>, 昭和大学江東豊洲病院臨床病理診断科<sup>2</sup>, 昭和大学医学部臨床病理診断学講座<sup>3</sup>  
 ○林 胡桃<sup>1</sup>, 佐々木陽介<sup>3</sup>, 関口孝次<sup>1</sup>, 佐藤純子<sup>1</sup>, 南雲 佑<sup>2</sup>, 矢持淑子<sup>3</sup>, 九島巳樹<sup>2</sup>

**システム 13:20~13:41 座長:伊藤 仁 (東海大学医学部附属病院病理検査技術科)**

- P-2-77 肺癌コンパクトパネルの細胞診における有用性  
 地方独立行政法人堺市立病院機構堺市立総合医療センター臨床検査技術科<sup>1</sup>, 地方独立行政法人堺市立病院機構堺市立総合医療センター病理診断科<sup>2</sup>  
 ○鈴木雄策<sup>1</sup>, 安原裕美子<sup>2</sup>, 佐々木伸也<sup>1</sup>, 高瀬未穂<sup>1</sup>, 茂山かおり<sup>1</sup>, 井櫻雄斗<sup>1</sup>, 越岡 唯<sup>1</sup>
- P-2-78 WHO Reporting System (2022)を用いた膺液細胞診の検討  
 獨協医科大学病院病理部<sup>1</sup>, 獨協医科大学病院病理診断科<sup>2</sup>, 獨協医科大学病理診断学<sup>3</sup>  
 ○加藤 輝<sup>1</sup>, 永井多美子<sup>1</sup>, 石坂有夏<sup>1</sup>, 佐々木奈都紀<sup>1</sup>, 大峯広貴<sup>1</sup>, 石崎里美<sup>1</sup>, 松山欽一<sup>1</sup>, 町田浩美<sup>1</sup>, 石川美保子<sup>1</sup>, 石田和之<sup>1,2,3</sup>
- P-2-79 細胞検査士会会報 2009 年報告データとの比較による細胞検査士数の推移  
 北里大学医療衛生学部医療検査学科臨床細胞学<sup>1</sup>, 久留米大学病院病理診断科病理部<sup>2</sup>, 鈴鹿医療科学大学保健衛生学部臨床検査学<sup>3</sup>, PCL JAPAN 病理・細胞診センター<sup>4</sup>, 神奈川県立がんセンター医療技術部検査科病理検査室<sup>5</sup>, 公益社団法人日本臨床細胞学会細胞検査士会あり方委員会<sup>6</sup>  
 ○西村由香里<sup>1,2</sup>, 河原明彦<sup>2,6</sup>, 米田 操<sup>3,6</sup>, 古田則行<sup>4,6</sup>, 仲村 武<sup>5,6</sup>

**乳腺 P1 13:41~14:16 座長:片山彩香 (群馬大学大学院医学系研究科病理診断学)**

- P-2-80 Collagenous spherulosis を伴う乳腺腺筋上皮腫の 1 例  
 公益財団法人日本生命済生会日本生命病院  
 ○隅田裕子, 城光寺龍, 水口洋一, 大嶽雄也, 伊藤今日子, 堤涼一郎
- P-2-81 Collagenous spherulosis を伴った乳管内乳頭腫の 1 例  
 川崎医科大学附属病院病院病理部<sup>1</sup>, 川崎医科大学病理学<sup>2</sup>  
 ○則本和佳奈<sup>1</sup>, 福屋美奈子<sup>1</sup>, 館上里緒菜<sup>1</sup>, 榎原奈美<sup>1</sup>, 藤本大地<sup>1</sup>, 田中誠人<sup>1</sup>, 寺尾祥江<sup>1</sup>, 菅野豊子<sup>1</sup>, 伊禮 功<sup>1,2</sup>, 森谷卓也<sup>1,2</sup>
- P-2-82 浸潤性微小乳頭癌の細胞学的検討  
 東邦大学医療センター大森病院病院病理部<sup>1</sup>, 東邦大学医療センター大森病院乳腺・内分泌外科<sup>2</sup>, 東邦大学医学部病理学講座<sup>3</sup>  
 ○野村恵利<sup>1</sup>, 似田 茜<sup>1</sup>, 獅子田栞風<sup>1</sup>, 雨宮和紀<sup>1</sup>, 篠崎 稔<sup>1</sup>, 栃木直文<sup>1</sup>, 緒方秀昭<sup>2</sup>, 本間尚子<sup>3</sup>
- P-2-83 悪性葉状腫瘍の一例  
 東京慈恵会医科大学附属病院病院病理部<sup>1</sup>, 東京慈恵会医科大学病理学講座<sup>2</sup>  
 ○福元 茜<sup>1</sup>, 河内香江<sup>1</sup>, 細川清一<sup>1</sup>, 五味澤一隆<sup>2</sup>, 岩内 藍<sup>1</sup>, 本間志功<sup>1</sup>, 深澤 寧<sup>1</sup>, 鷹橋浩幸<sup>1</sup>, 下田将之<sup>1,2</sup>
- P-2-84 乳腺神経内分泌腫瘍の 2 例  
 近江八幡市立総合医療センター臨床検査科<sup>1</sup>, 近江八幡市立総合医療センター病理診断科<sup>2</sup>  
 ○重野恭子<sup>1</sup>, 北川勇一<sup>1</sup>, 向井理紗<sup>1</sup>, 浦崎愛理<sup>1</sup>, 長尾智恵里<sup>1</sup>, 早嵩邦子<sup>1</sup>, 濱田新七<sup>2</sup>

**乳腺 P2 14:16~14:44 座長:大森昌子 (倉敷成人病センター病理診断科)**

- P-2-85 当院で経験した乳腺 Adenomyoepithelioma の 2 症例における筋上皮細胞の考察  
 立川相互病院臨床検査科病理検査室<sup>1</sup>, 立川相互病院病理診断科<sup>2</sup>  
 ○小村光莉<sup>1</sup>, 土屋晴瑠奏<sup>1</sup>, 荒井佑太<sup>1</sup>, 藤元祐子<sup>1</sup>, 布村眞季<sup>2</sup>

- P-2-86 穿刺吸引細胞診にて印環細胞像を呈した, 印環細胞型浸潤性小葉癌の 1 例  
大阪府済生会千里病院中央検査部病理検査室<sup>1)</sup>, 大阪府済生会千里病院病理診断科<sup>2)</sup>, 大阪府済生会千里病院乳腺・内分泌外科<sup>3)</sup>  
○渡邊真帆<sup>1)</sup>, 小林 学<sup>1)</sup>, 奥中あかね<sup>1)</sup>, 横関典子<sup>1)</sup>, 由谷親夫<sup>2)</sup>, 大橋有紀<sup>3)</sup>, 北條茂幸<sup>3)</sup>
- P-2-87 破骨細胞様巨細胞の出現を伴う乳癌の 1 例  
PCL 大阪病理・細胞診センター  
○鍋野未来, 三村明弘, 松榮恒一, 高橋 学, 平田美穂奈, 松澤彩華, 片山貴博, 田中慎也, 辻 求, 石黒信吾
- P-2-88 Keratin cyst を形成した乳腺葉状腫瘍の 1 例  
川崎医科大学総合医療センター病理部<sup>1)</sup>, 神戸常磐大学保健科学部医療検査学科<sup>2)</sup>  
○岡部美由紀<sup>1)</sup>, 畠 榮<sup>2)</sup>, 日野寛子<sup>1)</sup>, 成富真理<sup>1)</sup>, 小林博久<sup>1)</sup>, 武田大輔<sup>1)</sup>, 藤原英世<sup>1)</sup>, 秋山 隆<sup>1)</sup>



抄

録





## ◇特別講演

## Advances in Molecular Cytopathology

Associate Professor, Department of Pathology and Laboratory Medicine, The University of Texas MD Anderson Cancer Center

○Shinchita Roy Chowdhuri (MD)

Over the last couple of decades, the practice of cytopathology has undergone a paradigm shift with the rapidly evolving field of Molecular Cytopathology. The “modern” cytopathologist needs to participate in multidisciplinary team settings while ensuring judicious triage of limited volume cytological specimens to perform molecular testing that can support treatment decisions. With the expansion of prognostic and predictive molecular biomarkers using cytological preparations, it is important for cytopathologists to be aware of the preanalytical issues related to sample quality and nucleic acid yield from the different types of cytological preparations. In addition, cytopathologists need to optimize emerging technology to best utilize limited volume specimens and find novel ways for “doing more with less”. This presentation will highlight the emerging trends in Molecular Cytopathology and provide recommendations for strategies that can optimize cytological specimens to ensure higher success rates for molecular testing.

## ◇会長企画

## 細胞診におけるゲノム医療の現状と今後の展望

北海道大学病院先端診断技術開発センター

○畑中 豊(該当なし)

次世代シーケンサー (NGS) を用いたがん遺伝子パネル検査が、固形がん患者を対象に薬事承認・保険適用となつてから 5 年が経過し、今後造器腫瘍対象としたパネル検査が臨床導入予定となつている。がん遺伝子パネル検査では、臨床導入開始当初から、組織検体が主として用いられているが、検体の核酸品質に関する課題は顕在化しており、検体処理方法や FFPE ブロックの保管状況等が理由で使用不可もしくは解析不能となる場合も少なくない。また血漿検体を用いたリキッドバイオプシー検査が臨床導入されたが、これによる課題解決は限定的であり、核酸品質の良好な細胞検体利用への期待は高い。こうしたなか肺癌バイオマーカー検査では、細胞検体に特化した高感度遺伝子パネルシステムが 2022 年 11 月に薬事承認、2023 年 2 月に保険適用となり、細胞検体の利用が本格化する見通しとなつている。このほか細胞検体を用いた新たな遺伝子パネル検査の先進医療での臨床開発も進んでいる。これに先立ち、当学会では 2021 年 6 月に細胞検体の取扱いの標準化を目指し、がんゲノム診療における細胞検体の取扱い指針 第 1 版を発出した。現在、臨床検体を用いた実証データを新たに取得し、改訂作業を進めている。第 1 版では、主に DNA 品質に関する実証データが収集されていたが、近年、遺伝子パネル検査では RNA 品質の把握も重要となつていることから、第 2 版ではこうした点が反映される見通しとなつている。本講演では、ゲノム医療における細胞検体の活用の現状について整理しつつ、今後の展望について概説する。

## ◇シンポジウム 1

針生検時代の乳腺細胞診に求められるもの—施設特性に応じた理想の運用と注意点は何か?—

## S1-1 検査センターにおける乳腺細胞診の現状と課題

PCL JAPAN 病理・細胞診センター

○山口裕美(CT), 今井寿美子(CT), 丸山 健(CT), 古田則行(CT), 津田 均(MD), 平井康夫(MD)

当センターにおける細胞診検体数は年間約 193 万件であり、そのうち乳腺関連材料は約 6,700 件である。乳腺領域の細胞診には穿刺吸引細胞診、捺印細胞診、乳頭分泌物があるが当センターでは、穿刺吸引細胞診約 5500 件、捺印細胞診と乳頭分泌物で約 1200 件である。委託元となる施設には、病院、クリニック、健診施設と多岐に渡り、施設特性により、それぞれの目的や要望に寄り沿った報告努力が求められている。また近年乳腺専門クリニックや乳腺外来を有するクリニックの増加により、当センターへの提出検体数は病院よりもクリニックの方が多く、主病変の穿刺検体が多い。また報告を行うにあたり、委託元からの臨床情報や提出検体の質は非常に重要となっている。当センターでの昨年の報告では正常/良性 3022 件、鑑別困難 1385 件、悪性の疑い 390 件、悪性 310 件、検体不適正 893 件であった。この結果からもわかるように鑑別困難 23%、検体不適正 15%と多く、これは多岐に渡る委託元施設での、採取技術、検体処理技術の質や、依頼書から得られる臨床情報の内容が影響していると考えられる。特に不適正で最も多い理由は採取量不足であり、検査センターという性質上委託元に対して技術指導や密なコミュニケーションが取りづらい事も問題点であると考えられる。このように検査センターでは検査条件が必ずしも整った環境では無い中で検査報告を行っている。今回はこのような背景と共に、当センターにおける運用方法や現状、これから目指すべきことについて報告したい。

## S1-2 一衛生検査所における乳腺細胞診の診断精度向上に向けた課題

防衛医科大学校病態病理学講座<sup>1</sup>、PCL JAPAN 病理・細胞診センター<sup>2</sup>、誠馨会千葉メディカルセンター<sup>3</sup>

○津田 均(MD)<sup>1,2,3</sup>、山口裕美(CT)<sup>2</sup>、丸山 健(CT)<sup>2</sup>、今井寿美子(CT)<sup>2</sup>、古田則之(CT)<sup>2</sup>、平井康夫(MD)<sup>2</sup>

【背景】乳腺細胞診に関する衛生検査所の施設特性として、依頼機関からの臨床・画像情報が少ない、細胞検査士と病理医の間での意見交換が少ない、同一判定区分でも細胞検査士間や病理医間で考え方が異なる可能性がある、結果報告後の施設からのフィードバックがない、などが挙げられる。これらの条件下で診断実務を行う関係者にとって、診断精度の維持と向上が課題となる。

【方法】当検査所での乳腺穿刺吸引細胞診の精度の現状の一端を把握する目的で、2023 年に演者が診断に関わった細胞診検体で、引き続き行われた組織診の結果が記録されている 136 例を対象に、判定区分毎に悪性のリスク(ROM)を集計した。

【結果】細胞診の判定区分毎の ROM は、乳癌取扱規分類での正常或は良性で 0% (0/2)、鑑別困難 27% (20/74)、悪性の疑い 81% (25/31)、悪性 100% (29/29)であった。なお、クラス分類での II 0% (0/2)、IIIa 13% (5/38)、III 42% (15/36)、IIIb 68% (13/19)、IV 100% (12/12)、V 100% (29/29)であった。鑑別困難は 74 例で半数以上を占めた。

【考察】鑑別困難以上の多くの例で組織診が行われていた。経過観察を希望しても臨床医が悪性を強く疑って組織診で悪性が判明した例も存在した。乳腺疾患の日常診療において診断の一翼を担っていることを確認できたものの、鑑別困難の率が高い点は改善すべきかもしれない。調査年数を増やし ROM 集計結果を関係者で共有した上での、鑑別困難例のレビュー、関係者間での判定区分の考え方のすり合わせ等が、一層の精度向上のための方策として考えられた。

### S1-3 常勤病理医不在の乳腺専門クリニックでの臨床検査技師 (CT) としての役割

医療法人財団足立病院足立乳腺クリニック病理部<sup>1)</sup>, 京都府立医科大学付属病院病理部<sup>2)</sup>

○竹村悟子(CT)<sup>1)</sup>, 下垣静香(CT)<sup>1)</sup>, 岸川敏治(CT)<sup>1)</sup>, 馬場信一(MD)<sup>1)</sup>, 小西英一(MD)<sup>2)</sup>

当院は、2006年に開設され、検診、診断、手術、治療、緩和医療までを行う乳腺専門クリニックである。また初代院長（創設者）の意向により、画像診断から病理診断まで全て自施設で行いたいという、病理検査室が併設された国内でも数少ないクリニックとなっている。当院の臨床検査技師（CT）は、常勤2名、非常勤1名で、ルーチン業務として、病理組織検査（固定・切り出し・標本作製）、細胞診検査（標本作製・スクリーニング）、OSNA検査のほか、乳房超音波や生化学検査等多岐にわたる業務を担っている。また、近年診断精度が高く治療方針決定の為にバイオマーカー検索が可能なCNBが主流になりつつある中、当院での細胞診検査は、良性病変の確認やリンパ節転移検索を主に行っているが、少ないながら胸腹水などの体腔液に対しても細胞診検査を施行している。担当医によってFNAの件数に多寡はあるものの、検査数自体は大きく減少していない。さらに、臨床医からの要望により院内でのセルブロック作製も可能となっている。当院は臨床医とのコミュニケーションが取りやすい環境にあり、検体不適や判定不能標本に関して、臨床医と共に標本を検鏡した上でディスカッションを行っている。一方で、病理医が非常勤の為、診断結果報告が遅くなる、質問がすぐに出来ない等の弱点もあるが、小規模クリニックで人手の少ない中、現場スタッフの協力や様々な工夫でカバーしながら運用している。今回のテーマである細胞診の施設特性に応じた理想の運用と注意点について、当院の取り組みを踏まえながら紹介したい。

### S1-4 乳腺疾患診療における細胞診：乳腺専門病院さがら病院宮崎における現状

さがら病院宮崎病理診断科

○林 透(MD), 原 由美(CT)

さがら病院宮崎は前身のプレストピアなんば外科として1991年に開設され宮崎県唯一の乳腺疾患専門病院として診療に携わってきた。2023年における病理部門での取り扱い検体は手術検体（温存および全摘）451件、生検1,086件で、同期間の細胞診件数は260件である。開院当初は組織診断件数よりも有意に細胞診件数が多かったものの1994年より急激に減少、2003年にその数は逆転し2007年頃より現在の件数を維持している。この減少には細胞検査士の不在が背景にあり、現在一人だけ入職しているものの、細胞診は外部委託としている。5年前に細胞診専門医が入職し、返却された細胞診標本をレビューして総合報告する形をとるようになった。外来診療において局在病変が見出された場合、悪性が疑われるものには針生検が施行され、悪性の場合は同生検材料で組織型診断、核および組織学的グレード、乳管内病変の存在、間質反応の状況、免疫組織化学による生物学的側面の検索が施行され、生検翌週には治療方針の考察がなされる。細胞診は主に悪性を強く疑わない症例に施行される傾向にあるが、特に画像診断で複数の局在病変がみられる場合、切除範囲決定の参考材料として施行されることが多い。このため主病変である悪性病変との関係を考察する必要がある。また細胞診材料の半数はリンパ節穿刺細胞診で、その像が既存の乳癌組織に相当するか否かの判断も必要である。このことから細胞診においては良性・悪性の判定にとどまらず核異型度や細胞接合性を含む細胞所見から組織型の推定を可及的に行う必要があると思われる。

### S1-5 乳腺疾患の診断に対して乳腺細胞診は必要なのか：FNACの有用性と可能性

北里大学北里研究所病院病理診断科<sup>1)</sup>, 北里大学医学部病理学<sup>2)</sup>

○小穴良保(CT)<sup>1)</sup>, 古澤亜希子(CT)<sup>1)</sup>, 滝田晶子(CT)<sup>1)</sup>, 喜多花緒(CT)<sup>1)</sup>, 星野昭芳(MD)<sup>1,2)</sup>, 前田一郎(MD)<sup>1,2)</sup>

乳腺診断に対する FNAC は、患者様に対し低侵襲、低コストでありエコーガイド下で病変を捉えながら細胞採取できるため、最も簡便で有用な診断法として臨床の場で使われてきた。しかし、検体不適正の問題や、「鑑別困難」症例の存在により、FNAC のデメリットばかりが先行して CNB へと移行する施設が増加している。しかし、CNB においても採取量が少なく診断が困難な症例や、乳頭状病変の確定診断には苦慮することがある。また手技的にもバネ式で穿刺針が飛び出すという性質上、病変へのターゲティングが難しい微小病変や病変部がまばらに分布する症例では採取が難しく、硬い病変では穿刺時に病変をはじいてしまうこともある。嚢胞性病変や粘液癌といった疾患の場合はコア針生検で癌細胞の播種を起こしやすい。非浸潤性乳管癌は US で distortion の中心に core をはっきり描出できない場合が多く、針の先端を動かしながら distortion を生じている近傍を数カ所穿刺する必要があるが、distortion 中心部を穿刺すれば線維成分のみ採取されて異型細胞は採取されないことがある。このような場合、細胞を吸引する FNAC のほうが診断には有用である。FNAC におけるデメリットに対して LBC の活用は、細胞回収率の改善、「鑑別困難」症例に対しての免疫染色の利用と診断精度向上に有用と考えられる。また、LBC を用いたゲノムの追加検索が可能となった。核酸の品質保持に有利な検体と言えるアルコール固定を用いる細胞診検体は、より良質な DNA, RNA を採取できる。細胞診検体を用いて術前から分子診断を実施し、術式や術後補助療法の選択へ応用することができれば、患者様に対して低侵襲な FNAC は非常に有用な検査となる可能性がある。

### S1-6 一般病院における乳腺細胞診の理想の運用と注意点～病理医の立場から～

倉敷成人病センター病理診断科<sup>1)</sup>, 倉敷成人病センター病理科<sup>2)</sup>

○大森昌子(MD)<sup>1)</sup>, 高田由貴(CT)<sup>2)</sup>, 小淵喜枝(CT)<sup>2)</sup>, 瀬島雅子(CT)<sup>2)</sup>, 安原聖子(CT)<sup>2)</sup>, 小川友香(CT)<sup>2)</sup>, 藤田 勝(CT)<sup>2)</sup>, 小林千聖(CT)<sup>2)</sup>, 石原真理子(CT)<sup>2)</sup>, 中本 周(MD)<sup>1)</sup>

画像診断の進歩や内因性サブタイプの判定の必要性のため、乳腺疾患の診断は針生検時代に突入し、穿刺吸引細胞診の役割は変わりつつある。しかしながら穿刺吸引細胞診は簡便で低リスクであり、実用的な手技であることに変わらない。特に術前の悪性病変の進展範囲や副病変の良悪の判定、リンパ節転移の有無などの検索に関しては有意義な検査である。また検診発見の嚢胞性病変や良性病変の確認などに対しても非常に有用である。

当院は一般病院であるが、プレストセンター、検診センターが併設されている。プレストセンターは外科医、放射線科医、病理医で構成されているが、認定看護師、臨床検査技師、細胞検査士、医療事務が連携し業務を行っている。また治療方針は週 1 回の術前、術後カンファレンスにて決定している。

プレストセンターから提出された細胞診検体は 3 年間(2021~2023 年)で約 1400 件であり、そのうちリンパ節からの穿刺は 7% を占める。当院では、従来法の標本作成に加え liquid-based cytology (LBC) を用いた標本作成を併用し診断している。また症例によっては免疫染色やセルブロック標本を作成し補助診断に役立てている。しかしながら、画像診断の向上により微小な病変が発見される機会が増加し、判定が困難な症例も増えてきているのも事実である。

当院で経験した症例を提示しつつ、一般病院における病理医の立場から乳腺細胞診の理想の運用と注意点について考えたい。



## ◇シンポジウム 2

記述式報告様式のさらなる普及に向けて

## S2-1 基調講演:

子宮内膜記述式細胞診報告様式の要点

関西医療大学保健医療学部臨床検査学科

○矢野恵子(CT)

【緒言】2008 年度に日本臨床細胞学会班研究「記述式報告様式を用いた子宮内膜細胞診の感度・特異度確立と向上のための多施設共同研究」が矢納研二先生を研究班長に実施され、新たに記述式内膜細胞診報告様式が設定された。その後、世界共通の判定基準として策定された新報告様式 (The Yokohama System : TYS) には、基本的には日本の報告様式が踏襲され、新たに類内膜上皮内腫瘍 (Endometrial intraepithelial neoplasia : EIN) に対応する区分が追加された。これにより子宮内膜細胞診成績の世界的標準化が叶い、子宮内膜細胞診の世界的普及と進歩に大きく寄与することが期待されている。

【The Yokohama System】TYS は、標本の種類、標本の適否、記述式細胞診結果報告から構成される。細胞診結果は、陰性/悪性腫瘍および前駆病変ではない (TYS 1)、子宮内膜異型細胞 (TYS 2/TYS 4)、異型を伴わない子宮内膜増殖症 (TYS 3)、子宮内膜異型増殖症/EIN (TYS 5)、悪性腫瘍 (TYS 6) に分類される。

【子宮内膜異型細胞】子宮内膜異型細胞 (Atypical endometrial cells : ATEC) は、さらに診断的意義が不明なもの (ATEC-US) と子宮内膜異型増殖症/類内膜上皮内腫瘍や悪性病変を除外できないもの (ATEC-AE) に分けられ、それぞれに応じた臨床対応が設定されており、従来「疑陽性」とされていた多様な異型細胞が経過観察を要するものと、組織生検を要するものに区別されている。このことは、非常に意義深く記述式報告様式を用いる最大の利点と考える。

【結語】TYS を用いた子宮内膜細胞診断を行うことは、診断精度の向上に繋がるのみならず、国際化に対応する細胞診断を実現することでもあり、その普及は重要な課題である。

## S2-2 子宮内膜細胞診症例の The Yokohama System を用いた再評価—疑陽性例を中心に—

京都市立病院臨床検査技術科<sup>1)</sup>, 京都市立病院病理診断科<sup>2)</sup>, 日本セルネット<sup>3)</sup>○野田みゆき(CT)<sup>1)</sup>, 景山 愛(CT)<sup>1)</sup>, 宮城華那子(CT)<sup>1)</sup>, 竹腰友博(CT)<sup>1)</sup>, 古市佳也(CT)<sup>1)</sup>, 川辺民昭(CT)<sup>3)</sup>, 香月奈穂美(MD)<sup>2)</sup>, 岸本光夫(MD)<sup>2)</sup>

【はじめに】The Yokohama System (TYS) の有用性を検証する目的で、当院の子宮内膜細胞診症例の再評価を、疑陽性例を中心に行った結果を報告する。

【対象と方法】2018 年～2022 年の 5 年間に施行された子宮内膜細胞診症例 2753 件中、組織学的裏付けが得られた陰性 (要 Follow up) 21 件と疑陽性 73 件を対象とし、TYS を用いた再評価を行った。次に、TYS-2 (ATEC-US) 以上と判定した症例のうち、86 件について細胞像を検討した。

【結果】陰性 (要 Follow up) 21 件の再評価結果は、TYS-1 (陰性/悪性腫瘍および前駆病変でない) 2 件 (10%)、TYS-2 (ATEC-US) 11 件 (52%)、TYS-4 (ATEC-AE) 8 件 (38%) であった。疑陽性 73 件の再評価結果は、TYS-1 (陰性/悪性腫瘍および前駆病変でない) 6 件 (8%)、TYS-2 (ATEC-US) 40 件 (55%)、TYS-3 (異型を伴わない子宮内膜増殖症) 3 件 (4%)、TYS-4 (ATEC-AE) 24 件 (33%) であった。陰性 (要 Follow up) は TYS-1, 2, 4 に、疑陽性は TYS-1～4 に判定が分かれた。陰性 (要 Follow up) と疑陽性で、TYS-2 (ATEC-US) と TYS-4 (ATEC-AE) の割合は同程度であった。細胞像の検討では、陰性 (要 Follow up) で TYS-4 (ATEC-AE) としたものは、異型細胞集塊の出現不足が、過小評価の主たる原因であった。一方、疑陽性で TYS-2 (ATEC-US) としたものは、内膜腺間質破綻例の表層被覆上皮集塊が、過大評価の原因であった。

【考察】TYS を用いた子宮内膜細胞診報告様式では、三段階評価に比較して、望ましい臨床対応を明確に伝えるとともに、施設内での再現性を高めることが期待できると思われた。

### S2-3 The Yokohama System を用いた子宮内膜細胞診の当院の成績と問題点

大阪府済生会野江病院病理診断科<sup>1</sup>, 関西医療大学保健医療学部臨床検査学科<sup>2</sup>, 大阪赤十字病院病理診断科<sup>3</sup>

○城戸貴之(CT)<sup>1</sup>, 小椋聖子(CT)<sup>1</sup>, 江木さつき(CT)<sup>1</sup>, 高安祥子(CT)<sup>1</sup>, 永田七規(CT)<sup>1</sup>, 河合 潤(MD)<sup>1</sup>, 矢野恵子(CT)<sup>2</sup>, 桜井孝規(MD)<sup>3</sup>

【はじめに】子宮内膜細胞診の精度向上における記述式報告様式の運用や LBC の応用の有用性が示され, それらの積極的な導入が期待されている。今回, 記述式報告様式を長期運用してきた当院の成績を解析し, The Yokohama System (以下 TYS) の有用性と運用上の問題点に対する改善案を提言することで, TYS の普及促進に繋がりたいと考えた。

【対象と方法】2013 年 5 月から 2023 年 4 月までの 10 年間に, 当院で実施された子宮内膜細胞診 6365 件のうち, TYS3 以上と判定され, かつ組織学的検索が施行された 158 件と, TYS2 と判定され, かつ組織学的検索または細胞診でのフォローアップが施行された 289 件を対象とした。対象期間を前半 5 年 (期間 A), 後半 5 年 (期間 B) に分け, それぞれの細胞診成績と問題点, 及び解決策を検討した。

【結果】TYS2 の生検施行率は期間 A : 66%, 期間 B : 60%, 不調増殖期内膜 (以下 DPP) 以上の検出率は期間 A : 24%, 期間 B : 19%, 悪性腫瘍検出率は期間 A : 1.1%, 期間 B : 3.4% であった。TYS3 の正診率は期間 A : 18%, 期間 B : 25%, 組織学的陰性率は期間 A : 64%, 期間 B : 42% であった。TYS4 における子宮内膜異型増殖症以上の検出率は期間 A : 74%, 期間 B : 85%, 組織学的陰性率は期間 A : 27%, 期間 B : 0% であった。TYS6 の悪性腫瘍検出率はいずれも 100% であった。

【まとめ】TYS の運用は体系化された観察・判定・診断を可能にし, 子宮内膜細胞診の精度向上に繋がると考えられた。また, DPP 以上を否定できない場合以外の理由で TYS2 と判定された症例に対する臨床対応には一貫性がみられなかったため, TYS2 の判定理由と推奨する臨床対応を明記することで, 不要な生検の実施を回避し, 適切なフォローアップが可能と考えられた。

### S2-4 液状化内膜細胞診をもとにした記述式報告様式のあり方について

富山赤十字病院病理診断科<sup>1</sup>, 富山県健康増進センター女性検診課<sup>2</sup>, 市立砺波総合病院臨床検査科<sup>3</sup>

○佐賀良子(CT)<sup>1</sup>, 谷口直美(CT)<sup>2</sup>, 石倉宗浩(CT)<sup>3</sup>, 前田宜延(MD)<sup>1</sup>

2015 年の細胞診ガイドラインに子宮内膜細胞診の記述報告様式が記載された。これまでの陰性, 疑陽性, 陽性の 3 つの区分との整合性を有した報告様式であり, 2022 年には細胞診ガイドラインの補遺版に日本, ギリシャおよびスイスのグループで作成された The Yokohama System (TYS) が記載されるまでに至った。判定における用語の意義についても整理および理解が進んできたが, 対応する臨床的な取扱いを含め, 子宮頸部細胞診と比較してまだ十分なものとは言えないと考えられる。当院では内膜細胞診の精度向上を図る目的で 2012 年より液状化検体細胞診 (liquid based cytology : LBC) 標本を BD SurePathTM (シュアパス : SP) 法で作製している。LBC 標本を用いて TYS 式子宮内膜細胞判定様式で判定を行い TYS のカテゴリーと, 「陰性」, 「疑陽性」, 「陽性」の 3 区分を併記し臨床へ報告を行っている。良性病変から内膜増殖症にいたる病変では報告時には判定区分のみならず, 臨床的取り扱いの決定にも参考となるような細胞所見を添付することとしている。一方, 内膜増殖症から腫瘍性病変に関しては病変のグレードについての細胞所見を添付することとしており, 必要に応じて分子遺伝学的分類にも繋がる免疫細胞学的な所見も加えている。子宮内膜細胞診の判定の根拠となる細胞所見について, 臨床間との相互理解を深めるようなより良い報告のあり方を探るとともに分子遺伝学的分類の視野に入れた細胞診報告の標準化について考察したい。



## S2-5 衛生検査所における記述式報告様式「ヨコハマシステム」導入の成果と課題

株式会社ピーシーエルジャパン PCL 東京第四ラボ<sup>1)</sup>, 株式会社ピーシーエルジャパン PCL 東京第二ラボ<sup>2)</sup>, 株式会社ピーシーエルジャパン病理・細胞診センター<sup>3)</sup>

○稲垣伸介(CT)<sup>1)</sup>, 新井康弘(CT)<sup>2)</sup>, 丸山 健(CT)<sup>3)</sup>,  
古田則行(CT)<sup>1,3)</sup>, 小川まり子(CT)<sup>1)</sup>, 竹澤咲紀(CT)<sup>1)</sup>,  
小林加津子(CT)<sup>3)</sup>, 今井寿美子(CT)<sup>3)</sup>,  
渡邊 純(MD)<sup>1)</sup>, 平井康夫(MD)<sup>3)</sup>

当施設では 2017 年 4 月より記述式子宮内膜細胞診報告様式を導入し、クラス分類、3 分類と併せて報告書に記載を開始した。2019 年 2 月に新報告様式記載のため報告用紙フォームの変更を行い、「ヨコハマシステム準拠子宮内膜細胞診アトラス」出版後の 2022 年 6 月から、従来の記述式報告様式をヨコハマシステムに読み替えて運用している。当施設首都圏における 2022 年 10 月～2023 年 9 月までの 1 年間の内膜細胞診取扱い数は、133,487 件、うち従来法 99,130 件、SurePath 法 32,565 件、ThinPrep 法 1,792 件であった。LBC は全体の 25%程度で、その割合は次第に増加している。今回の調査で ThinPrep 法が少ないのは、SurePath 法が 2019 年 4 月の受託開始に対し、ThinPrep 法は開始前事前受託のみであるため、2024 年度中の受託とすべく全細胞検査士を対象にトレーニングを開始している。記述式報告様式併記の導入開始直後、医療機関から ATEC-US 及び-A(AE)についての問い合わせがあったが、個別に説明することで次第に問い合わせは減少した。ヨコハマシステムの併記に際しては、ATEC について臨床医に充分説明を行うことが重要であり、検査施設側も問い合わせに対応できるスキルを身につけることが肝要と思われた。内膜細胞診標本への LSIL や HSIL の細胞の混入時の取扱いについては討議を経て、ATEC-US で報告することとした。標準化が可能で精度の高い LBC 標本の導入に加えてヨコハマシステムによる報告様式を導入することは、判定基準がより明確化されることや、判定結果に対応した臨床的取扱いが明記されていることなどの利点があった。特に生検実施の適否が明確になり、不必要な生検を回避できることは受診者のメリットに繋がると思われた。

## ◇シンポジウム 3

希少がん診断における病理・細胞診

### S3-1 希少がん診断のための病理育成事業

東京大学大学院医学系研究科

○佐々木毅(MD)

2015 年、厚生労働省健康局がん・疾病対策課の主導で、「希少がん医療・支援のあり方に関する検討会」が組織され、報告書にまとめられた。その中で「国が取り組むべき課題」の医療提供体制の筆頭に「希少がんの病理診断」が挙げられた。報告書には「希少がんの病理診断においては、診断された病名が誤っている完全不一致や、病名は正しいが悪性度の診断が誤っている一部不一致と呼ばれる診断が数多く存在すると推測され、治療開始の遅延や予後の悪化につながっている。一般社団法人日本病理学会が主導し、バーチャルスライドのデータを集積し、e-ラーニング等教育用資料として使用可能な状態とすること、さらに病理診断教育講習会の活用等体制づくりを進めていくこと」が課題とされた。これを受けて、2018 年度より国庫補助金での「希少がん診断のための病理育成事業」が開始された。事業内容としては、希少がん領域ごとに WG を組織し、「希少がん病理診断講習会」と「希少がん病理組織デジタル画像を活用した E-ラーニング」の 2 本柱で希少がん病理診断人材育成事業にあたっており、すでに 2024 年度で 7 年目を迎える。現在 WG は、骨軟部腫瘍、脳腫瘍、小児腫瘍、リンパ腫、皮膚腫瘍、頭頸部腫瘍と、希少サブタイプとして、乳腺、婦人科、呼吸器、消化器をも加え、10 の領域で講習会と E-ラーニング問題を作成している。今回はこの希少がん事業に対する病理学会の取り組みを紹介する。

## S3-2 脳腫瘍の細胞像と病理像

北海道大学大学院医学研究院病理学講座腫瘍病理学教室<sup>1)</sup>, 北海道大学化学反応創成研究拠点<sup>2)</sup>

○種井善一(MD)<sup>1)</sup>, 小田義崇(MD)<sup>1)</sup>,  
王 磊(該当なし)<sup>1,2)</sup>, 津田真寿美(該当なし)<sup>1,2)</sup>,  
田中伸哉(MD)<sup>1,2)</sup>

脳腫瘍の病理診断において、細胞診は術中迅速診断に有用である。脳腫瘍の術中迅速診断は、腫瘍の存在診断や摘出範囲の決定などを目的として実施される。しかし、病理医にとっては小検体かつ限られた時間内に的確な判断を求められる、難しい診断の一つである。凍結標本は検体全体の構造的な観察に優れるが、氷晶形成に伴うアーチファクトが少なからず加わり、核所見や細胞突起の有無、細胞質所見の観察は困難を伴う。従って、核や細胞形態の保持に優れる細胞診の併用は欠かせない。本講演では、代表的な脳腫瘍の術中迅速診断症例に関して、北海道大学腫瘍病理学教室の標本から、細胞診とその永久標本の病理像を紹介する。

## S3-3 骨軟部腫瘍（間葉系腫瘍）の病理・細胞診

がん感染症センター都立駒込病院病理科

○元井 亨(MD), 浅見英一(CT)

原発性骨軟部腫瘍の殆どは間葉系細胞由来である。また広義の骨軟部腫瘍（間葉系腫瘍）は運動器以外にもどこからでも発生する。希少性に加え診療科が多岐にわたり、組織型が百数十種類と多く、良悪性の確定診断も難しいことが特徴で、悪性腫瘍（肉腫）の機を得た至適な治療を阻んでいる。マネージメント上は患者がまず訪れる非専門病院で肉腫疑い例を見逃さないことが重要である。発生頻度の高い整形外科領域でも細胞診は積極的に診断体系に組み込まれていない。非専門病院では細胞診の主戦場は日常業務で出会う検体にあり、突然出くわす間葉系腫瘍を拾い上げることが求められる。その頻度は想像ほど稀ではない。診断にはWHO分類を用いるが組織像、免疫染色による詳細な分化方向の確認が必須である。一方、細胞像による分化方向の把握には限界があり、このアプローチには向かない。診断はあくまで臨床症状、画像所見、病理像と合わせて総合的になされるため、コミュニケーションが十分でない状況下での細胞像単独での無理な組織型推定や良悪性の推定は慎むべきである。実際には細胞像を伝えるだけでも診断の大きな助けとなる。その際には細胞形態・基質の種類（円形、紡錘形、多形、粘液性など）による報告が実践的である。今後円滑なコミュニケーションのためにリポーティングシステムの整備が望まれる。細胞診従事者が希少な間葉系腫瘍に対する膨大な専門的知識を持つことは現実的ではない。疑い例の拾い上げには一般的な細胞診の正確な知識や経験がむしろ重要である。また臨床細胞学会等で経験を共有、意見交換、専門家による解説を受けるなど継続的に間葉系腫瘍に触れることが効果的と思われる。

### S3-4 小児腫瘍の病理診断と細胞像～小児腫瘍における細胞診の役割について考える

地方独立行政法人大阪市民病院機構大阪府立十三市民病院病理診断科<sup>1)</sup>, 地方独立行政法人大阪市民病院機構大阪府立総合医療センター病理診断科<sup>2)</sup>

○福島裕子(MD)<sup>1,2)</sup>, 坂井田美穂(MD)<sup>2)</sup>,  
石井真美(MD)<sup>2)</sup>, 井上 健(MD)<sup>2)</sup>

小児腫瘍の多くは希少がんであり, 全身の諸臓器に多種多様な腫瘍が発生し, 未分化で形態学的特徴の乏しい小型円形細胞が主体の非上皮性腫瘍や胎児性腫瘍が多い。個々の腫瘍型は, 発生頻度が低く, 病理診断に苦慮することも少なくないが, 進行がはやく, 術前化学療法が施行されることが多いため, 生検で腫瘍組織を採取し, 正確な病理診断を行って, 治療戦略を立てることが重要視されている。さらに生検後速やかに化学療法を施行するうえでも, 術前診断としてしばしば針生検が用いられており, その延長線上では, より侵襲の少ない手技として細胞診の応用が期待される。本邦では一般的ではないが, 欧米などでは各種小児がんの診断について穿刺吸引細胞診が試みられている。また, 細胞診は短時間で標本が作製でき, 組織診断よりも早く情報を得ることができるという利点があり, 生検時や術中迅速診断時に捺印細胞診を並行して行うことによって得られる情報は多い。その細胞像は小型円形細胞が主体であるが, 神経芽腫群腫瘍では神経節細胞への分化を示す細胞の出現, 腎芽腫では上皮成分と考えられる管状の細胞集塊の出現がみられ, 肝芽腫では核濃染し, N/C 比の高い細胞集塊と細胞質の豊かな細胞集塊に加えて, 赤芽球が主体の髄外造血巣がみられることもあり, 組織像をよく反映している。各種免疫染色や遺伝子解析を加えることにより, 細胞診検体でも確定診断に結びつけることが可能になってくるのではと考えられる。

本発表では代表的な小児腫瘍である神経芽腫群腫瘍, 腎芽腫, 肝芽腫を中心に病理組織所見と細胞像を提示し, 小児腫瘍における細胞診の役割について, 皆様とともに理解を深めていきたい。

### ◇シンポジウム 4

#### 誤診しやすい尿細胞診

#### S4-1 尿路上皮癌と間違いやすい良性・非尿路上皮病変

大阪大学医学部附属病院病理部

○西野 勝(CT), 長友忠相(CT), 森井英一(MD)

尿路系に発生する癌の多くは尿路上皮癌である。尿細胞診は, 多くの施設で実施されており, 尿路上皮癌の検出になくてはならない検査の一つである。The Paris System (TPS) では, 高異型度尿路上皮癌(HGUC)の検出に重きを置いており, 正確な診断が求められている一方, 鑑別に苦慮する症例をしばしば経験する。

腎盂・尿管・膀胱がん取り扱い規約第2版における良性非尿路上皮性病変は, 扁平上皮化生, 腺上皮化生, 一部の Cystitis, 腎原性腺腫, 炎症性筋線維芽細胞腫瘍, マラコプラキア, 子宮内膜炎や間葉系腫瘍などがある。これらは日常の尿細胞診で遭遇する頻度が低いため, 鑑別診断に挙がることは少ないが, 組織像や細胞所見を知っておくことは重要であると考え。その他に尿路上皮癌と鑑別が必要となる疾患として, 腎疾患と移植後感染症が挙げられる。腎疾患では尿細管上皮細胞が尿中に出現し, 時に異型を有する事がある。移植後感染症では, デコイ細胞と言われる N/C が高いウイルス感染細胞が尿中に多量に出現することがある。両者とも臨床所見を加味し, TPS の HGUC の判定基準に従って, 注意深く観察することが重要である。

以上のように, 腎・尿路に発生する良性・非尿路上皮病変は多様な疾患や腫瘍があるが, 日常の尿細胞診で遭遇する頻度は低いものが多く, 時に尿路上皮癌との鑑別を要する事があるため, それらを把握しておくことは重要であると考え。

本発表では, 尿路上皮癌と鑑別を要する良性・非尿路上皮病変を中心に, 当院で経験した症例と文献的考察を加えて報告する。

#### S4-2 高異型度尿路上皮癌と間違いやすい低異型度尿路上皮癌

静岡県立静岡がんセンター病理診断科

○藤田奈央(CT)

尿細胞診におけるパリシステム The Paris System (TPS) とは、国際的な尿細胞診の統一報告様式であり、2016年に横浜で開催された第19回国際細胞学会で発表された。2022年にはTPS導入後のデータも含め改訂された第2版が刊行されている。そして、泌尿器腫瘍のWHO分類第5版(2022)や腎盂・尿管・膀胱癌取扱い規約第2版(2021)にも、尿細胞診の国際的な統一報告様式としてTPSが掲載されている。TPSの最大の特徴は、患者の予後に大きく関わる高異型度尿路上皮癌 high-grade urothelial carcinoma (HGUC)の検出に対象を絞った点である。尿細胞診は非侵襲的で安価な方法として用いられているが、問題点として感度の低さが問題視されてきた。理由として低異型度尿路上皮癌 (LGUC) の診断困難さ故と考えられており、そのためTPSにおいてはHGUCの検出に対象を絞っている。しかしながらHGUCの検出率自体も高くはないのが現状であり、しばしばHGUCかLGUCかの判定に苦慮する症例にも遭遇する。発表では、HGUCおよびLGUCをどのように判定していくかをTPSで提示された診断基準をもとに実際の症例を提示しながら検討していきたい。

#### S4-3 尿路上皮癌と間違いやすい他臓器からの浸潤癌

佐世保市総合医療センター病理診断科

○林 洋子(MD), 原 拓也(CT), 陣内紗永子(CT), 岩崎啓介(MD)

尿細胞診で検出される他臓器からの浸潤癌として、大腸癌、前立腺癌、子宮頸癌が挙げられる。患者の既往症として記載されていることもあれば、未検索の段階で尿中に出現することもある。このことを念頭に置いて検鏡にあたるが、他臓器からの浸潤癌を疑って所見に記載しても、免疫組織化学や組織学的検査の結果、尿路上皮癌であることもしばしば経験される。膀胱癌の90%超は尿路上皮癌であり、その中には腺上皮や扁平上皮へ分化を示す尿路上皮癌が含まれ、また膀胱原発の腺癌や扁平上皮癌もあることから、細胞診でそれらを鑑別することは困難である。尿路上皮癌と他臓器からの浸潤癌の尿細胞診上の鑑別点として、成書にはいくつかの典型的所見が記載されている。大腸癌由来細胞は、円柱状核、クロマチン粗大、不明瞭な核小体、前立腺癌由来細胞は、均一な核と大型核小体を示すとされる。一方、子宮頸部扁平上皮癌と膀胱原発癌の鑑別は不可能と書かれている。尿細胞診は診療の最初に提出される検査である。確定することはできなくても、可能性を指摘することで、担当医に近傍臓器の検索を促すことができ、もし他臓器に原発巣が見つければ、臨床的意義は大きい。尿細胞診は容易にかつ頻回に提出され、「異型細胞」判定の連続から、ややもすると臨床医との情報交換がおろそかになり、軽微な解釈のずれが積み重なって、最終的に誤診につながる可能性がある。今回、当院における誤診あるいは誤診しそうなった症例を提示し、情報を共有したい。



## S4-4 尿路上皮癌の組織亜型は推定可能か

京都桂病院病理診断科

○渋谷信介(MD)

尿路上皮癌には、扁平上皮への分化を伴う尿路上皮癌、腺上皮への分化を伴う尿路上皮癌、栄養膜細胞への分化を伴う尿路上皮癌、胞巣状、微小嚢胞状、微小乳頭状、リンパ上皮腫様、形質細胞様／印環細胞、肉腫様、低分化、巨細胞、脂肪細胞、明細胞の各組織亜型が知られている。各亜型と腫瘍遺伝子異常との相関についての知見も得られてきている。治療方針・予後推定の観点からも、良悪の判定に加えて、さらに一步踏み込んだ情報を報告書やカンファレンスを通じてベッドサイドに提供するのが望ましい。尿細胞診では良悪性の判断が最も重要である。加えて、組織亜型を高精度で推定できれば理想的ではあるが、悪性細胞は必ずしも尿路原発とは限らず、現実的でないようにも思える。まずは、尿路上皮癌が形態的に多彩であることを認識することが肝要であろう。次に鑑別に挙げられる組織型は何かを知識として持つておき、一症例ごとに最も蓋然性の高い判断をすることが要求される。細胞像に向き合った時に、何を考え、ベッドサイドに何を伝えられるかは、細胞を仔細に観察する力とともに各論的な知識に依存する、と常々思う。一般論と自験例をまじえて議論したい。

## ◇シンポジウム 5

子宮頸部腺癌の最前線

S5-1 IECC システムを用いた細胞診断と組織診断の  
一貫性の検討

岩手医科大学医学部病理診断学講座

○刑部光正(MD), 山田範幸(CT), 佐藤綾香(MD),  
杉本 亮(MD), 柳川直樹(MD)

子宮頸部腺癌は従来組織形態像に基づいて分類が行われてきたが、2018年に提唱された International Endocervical Adenocarcinoma Criteria and Classification, IECC システムによる HPV 関連腺癌と HPV 非依存性腺癌という分類法は従来の分類よりも診断者間の一致性と再現性、加えて予後をより反映することが明らかとなり、2020年の WHO 分類の改訂により、HPV 関連か HPV 非依存性かという視点での分類に再編された。IECC システムは浮遊核分裂 floating mitoses と apoptosis の存在を HPV 関連腺癌の特徴と位置付け、これらの有無により HPV 関連か HPV 非依存性かを層別化するが、細胞診断時に IECC システムが HPV 関連か HPV 非依存性かの鑑別に有用かは明らかとなっていない。当院で 2014 年 1 月から 2023 年 12 月までに外科的切除が施行された子宮頸部腺癌症例 143 例のうち、当院で術前に子宮頸部細胞診が施行されていた 65 例であり、その診断時の細胞診断は adenocarcinoma が 21 例(32.3%)、AIS が 8 例(12.3%)、AGC が 20 例(30.8%)、HSIL が 1 例(1.5%)、other malignancy が 1 例(1.5%)、SCC が 3 例(4.6%)、ASC-H が 1 例(1.5%)、ASC-US が 1 例(1.5%)、NILM が 9 例(13.8%)であった。術前細胞診と病理組織標本のセットがそろったこれらの 65 例に関して、保存されている細胞診標本と組織診標本を用いて、細胞診と組織診における浮遊核分裂 floating mitoses と apoptosis の存在の相関を検討することで、細胞診断時における IECC システムの有用性を報告する。

## S5-2 子宮頸部腺癌の細胞像～HPV 関連腺癌を中心に～

札幌医科大学附属病院病理部

○蓑島敦志(CT), 森谷 純(CT), 木戸朋美(CT),  
竹浪智子(CT), 大門史士(CT), 菅原太郎(MD),  
藤田裕美(MD), 杉田真太郎(MD), 長谷川匡(MD)

【はじめに】子宮頸部腺系病変について、WHO 分類第5版(2020)で HPV 関連の有無による分類が提示され、また本邦における子宮頸癌取扱規約第5版(2022年)においても同様の分類が掲載されている。今回、子宮頸部腺癌、特に HPV 関連腺癌を中心に細胞像を検討した。

【方法】2021年3月から2023年4月までに当院子宮頸部細胞診で AGC, AIS, Adenocarcinoma のいずれかと判定された検体の中で組織型が決定された51症例を対象とした。標本は Thinprep (Hologic 社)を用いたフィルター転写法で作製を行った。HPV 感染有無については HPV ジェノタイプ検索もしくは組織検体における p16 免疫組織化学染色所見で鑑別した。HPV 陽性と判定された腺癌について HPV 関連腺癌とし細胞像を検討、AIS や浸潤癌の鑑別等について検討を行った。また HPV 陰性と判定された症例の細胞像を比較した。

【結果】HPV 陽性となった症例は51症例中35症例であった。HPV 関連腺癌の細胞像は核腫大、核密度増大、核クロマチンは不均一で淡く、一部核小体明瞭、細胞集塊は柵状、乳頭状配列を呈していた。AIS では核クロマチン濃染した重積性集塊で浸潤癌に比べ、核の大小不同に乏しい所見であった。また AIS では背景に壊死物質は見られず、浸潤癌の範囲が広い場合、壊死物質が増加する傾向がみられた。HPV 非関連腺癌との鑑別について、非典型例では細胞像からは困難であった。

【結語】子宮頸部腺系病変に遭遇する頻度は扁平上皮系病変と比べ少ないことも判定が難しい要因の一つであると考えられる。腺系病変の早期発見に寄与するために基本的な細胞所見を学び、所見の弱い症例を AGC としてピックアップし、精査につなげていくことが重要であると考えられる。

## S5-3 HPV 非依存性腺癌の細胞所見

岡山大学病院病理診断科

○柳井広之(MD)

子宮頸部腺癌のおよそ2ないし3割が HPV に依存せずに発生する。組織学的には核分裂像の多寡が HPV 関連腺癌と HPV 非依存性腺癌の鑑別の目安となるが、細胞診標本ではその評価は困難である。一方で HPV 非依存性腺癌は HPV 関連腺癌に比べて予後不良であり、その鑑別は臨床的な取扱いで重要な意義がある。HPV 非依存性腺癌の中には細胞像の特徴から推定可能なものがあり、そのような所見を知っておくことが有用である。HPV 非依存性腺癌の中では胃型のものが最も多く、明細胞型、中腎型の症例は極めてまれである。胃型腺癌の中には細胞異型が極めて軽度な、従来最小偏倚癌とよばれていたものが含まれる。そのため、胃型粘液を示唆する黄金調の粘液が観察される場合には細胞異型が弱くとも AGC 以上の判定をして精査を促すべきである。一方で異型が強い腺癌では細胞標本で胃型粘液の特徴が捉えにくいこと、LBC 標本では胃型腺癌の推定が困難であることも報告されている。明細胞型の腺癌では個々の細胞の所見に加えて特徴的な組織構築を捉えることが推定の鍵であり、ライトグリーンに濃染する細胞外物質やミラーボール様の細胞集塊は明細胞型腺癌を示唆する。中腎型腺癌は深部に発生することが多く、細胞診で検出される頻度が低いことが報告されている。核が明るく見えること、核溝が見られることなどが細胞学的な特徴である。



## S5-4 子宮頸部腺癌の最前線

産業医科大学医学部産科婦人科学

○吉野 潔(MD)

近年子宮頸がんの進行期と組織学的分類が変更された。進行期は FIGO2018 分類が採用され「日産婦 2020」として 2020 年に子宮頸癌取扱い規約臨床編第 4 版に発表された。主な変更点は以下のとおりである。1. 術後の病理診断を加味して進行期を決定することが許されたこと。2. リンパ節転移の有無が進行期に影響すること。3. IB 期の診断には肉眼的に明らかな腫瘍を認めた場合でも病理学的に浸潤癌であることが条件となった。4. IB 期の診断に従来の 4 cm に加え新たに 2 cm の指標が加わったこと。組織学的分類は WHO 分類が 2020 年に第 5 版に移行し、これを反映した子宮頸癌取扱い規約病理編第 5 版が 2022 年 12 月に発刊された。主な変更点として扁平上皮癌、腺癌および上皮内病変が HPV 関連、HPV 非依存性のいずれかによって分類されることとなった。さらに子宮頸癌治療ガイドラインも改訂され、新たに保険適応となった免疫チェックポイント阻害薬等が紹介されている。本講演では大きく変わった子宮頸癌の診断および治療の両面から子宮頸部腺癌について解説したい。

## ◇シンポジウム 6

膀胱における腹腔洗浄細胞診の標準化

## S6-1 腹腔細胞診陽性膀胱癌を制す法—外科医の立場から—

富山大学学術研究部医学系消化器・腫瘍・総合外科<sup>1</sup>, 名古屋大学医学部附属病院消化器・腫瘍外科<sup>2</sup>, 富山大学学術研究部医学系病理診断学<sup>3</sup>, 聖マリアンナ医科大学病理診断科<sup>4</sup>, 東北大学大学院医学系研究科病態病理学<sup>5</sup>, 関西医科大学外科学講座胆膵外科<sup>6</sup>, 東北大学大学院医学系研究科消化器外科学<sup>7</sup>, 近畿大学医学部外科学教室<sup>8</sup>

○田中晴祥(MD)<sup>1,2</sup>, 平林健一(MD)<sup>3</sup>, 藤井 努(MD)<sup>1</sup>, 深澤美奈(MD)<sup>1</sup>, 渋谷和人(MD)<sup>1</sup>, 大池信之(MD)<sup>4</sup>, 古川 徹(MD)<sup>5</sup>, 里井壯平(MD)<sup>6</sup>, 海野倫明(MD)<sup>7</sup>, 竹山宜典(MD)<sup>8</sup>

膀胱癌診療において、腹腔細胞診は時代を経るごとに重要度が増している。適切な治療方針がこれに左右されるからである。腹腔細胞診陽性 (CY1) 膀胱癌を制するにはどうしたらよいか、外科医の立場から以下の 4 つの観点で概説する。1. 過去を知る：集学的治療の発展とともに CY1 の認識が変化した。2010 年代に入って FOLFIRINOX, Gemcitabine + nab-PTX の有効性が証明され、切除困難な膀胱がんにも奏効し切除例が増加した。多施設共同研究により、根治切除をしても CY1 例は明らかに予後不良であることが示され、2022 年に診療ガイドラインが、2023 年に規約が改訂され、CY1 は M1 とされ、上記のような強力な化学療法が検討されるに至った。2. 己を知る：我々は、切除可能膀胱癌に対しても積極的に審査腹腔鏡検査を行って CY1 を含む M1 病変を積極的に拾い上げて治療を行っている。CY1 症例には腹腔ポートを留置して繰り返し細胞診を行い、陰性化後に手術を行う。現在、この治療戦略の有効性を検証する多施設共同第 II 相試験 (WALCURE trial) が進行中である。3. 敵を知る：CY1 の診断にはいくつかの障壁が伴う。切除可能であっても 2 割以上で CY1 が指摘されるが、現時点では切除可能膀胱癌に対しては審査腹腔鏡検査が行われず、治療前の CY 陽性率が低く見積もられている可能性がある。WALCURE trial の実施計画を通して、外科側・病理側双方で CY 検査の方法が標準化されていないという課題が見出され、第 8 版の改訂に盛り込まれることとなった。4. 未来を知る：WALCURE trial の付随研究としての分子生物学的な研究、疑陽性という報告区分の臨床的意義に関する研究といった、探索的な研究の一部を紹介する。

### S6-2 膵癌における腹腔洗浄細胞診の標準化に向けた取り組み—膵癌腹腔細胞診の実際—

国立大学法人富山大学附属病院

○田近洋介(CT)

膵癌の治療において、腹腔細胞診の標準化は喫緊の課題である。2023年7月に改訂された膵癌取扱い規約第8版では、腹腔細胞診陽性(CY1)がM1として取り扱われるようになり、これにより腹腔細胞診は膵癌診療において重要な因子となった。しかし、腹腔細胞診の検体処理方法や評価方法の標準化、疑陽性の意義などに関する課題は依然として多く残されている。本シンポジウムでは、膵癌腹腔細胞診の標準化を目指し、Conventionalな腹腔細胞診の実際と腹腔細胞診の一致率について報告する。膵癌腹腔細胞診の実際に関しては、検体処理方法や評価の具体的な手法に焦点を当て、これらのプロセスの標準的な手順について検討することで、診断の信頼性向上を目指す。一致率については、異なる医療機関や専門家間での結果の一致を評価し、標準的なプロトコルの確立に向けた基盤を築くことが期待される。膵癌腹腔細胞診の標準化には引き続き努力が必要であり、今後の研究と共有された知識により、より精緻で効果的な診療ガイドラインの確立が期待される。

### S6-3 LBC法を用いた膵癌症例における腹腔細胞診の実際

久留米大学医学部病理学講座<sup>1)</sup>, 久留米大学病院臨床検査部<sup>2)</sup>, 久留米大学病院病院病理部<sup>3)</sup>

○谷川雅彦(MD)<sup>1)</sup>, 内藤嘉紀(MD)<sup>2)</sup>, 河原明彦(CT)<sup>3)</sup>, 安倍秀幸(CT)<sup>3)</sup>, 中山正道(MD)<sup>1)</sup>, 牧野諒央(CT)<sup>3)</sup>, 熊谷天斗(CT)<sup>3)</sup>, 秋葉 純(MD)<sup>3)</sup>, 矢野博久(MD)<sup>1)</sup>

膵癌における腹水細胞診は予後規定因子として認知されているが、他の消化器癌と比較し細胞学的検討が進んでいないのが現状である。2022年発刊の「膵癌取扱い規約第8版」では腹水細胞診についての新たな基準が設けられ、陽性例を遠隔転移とすることや術中腹水細胞診陽性例は癌遺残度R1とすることが定められた。また、「膵癌診療ガイドライン2022」で陽性症例に対して外科手術の実施を推奨しないことが提案されたことで、膵癌の治療方針の決定において腹腔洗浄細胞診は重要な意義をもつこととなった。特に、術中腹水細胞診に関しては、臨床意義が高まっていることから、更なる整備が必要となる領域となった。腹腔洗浄細胞診の染色法は、Papanicolaou染色が基本となるが、Giemsa染色やPAS染色などの特殊染色を加える施設も多い。但し、細胞診断を行う上で十分な細胞量の確保が問題となるため、各施設で液状化細胞診(LBC法)や保存液の活用が実施されている。当院ではLBC法を併用した診断を行っているが、高い細胞回収量が期待でき、検体不適正標本が少ないことが利点として挙げられる。また、標本作製後残余検体を活用したセルブロック作製も可能であり、必要に応じて免疫細胞化学染色や遺伝子検査が可能となる。しかしながら、LBC法におけるPapanicolaou染色の細胞形態は従来法と異なるため、LBC法導入の際は病理医・細胞検査士のトレーニングが求められる。本セッションでは、膵癌腹腔細胞診における細胞診の役割とともに、当院で実施している標本作製から細胞診断までの運用を提示し、将来展望と課題について論じる。

## S6-4 膵癌手術に対する腹腔細胞診における免疫細胞化学併用の意義

静岡県立静岡がんセンター病理検査室<sup>1)</sup>, 静岡県立静岡がんセンター病理診断科<sup>2)</sup>, 聖マリアンナ医科大学病理学<sup>3)</sup>

○刀稱亀代志 (CT)<sup>1)</sup>, 本田勝丈 (CT)<sup>1)</sup>, 田代千穂 (CT)<sup>1)</sup>, 仲田佐和子 (CT)<sup>1)</sup>, 遠藤 誠 (CT)<sup>1)</sup>, 大石琢磨 (MD)<sup>2)</sup>, 野呂瀬朋子 (MD)<sup>2,3)</sup>, 大池信之 (MD)<sup>2,3)</sup>

【はじめに】膵癌取扱い規約第 8 版では腹腔細胞診陽性 (CY1) が遠隔転移 (M1) として取り扱われることとなり, 腹腔細胞診の正確な診断は治療方針を決定する上で重要となる. 当院における膵癌手術の腹腔細胞診は, Papanicolaou 染色とアルシアンブルー染色による術中迅速細胞診に加えて, 後日全例で免疫細胞化学を追加した上で最終診断を行っている. 今回我々は, 免疫細胞化学併用の意義を明らかにするために, 当院における腹腔細胞診の成績を後ろ向きに解析した.

【対象と方法】対象は, 2002 年から 2018 年までに膵癌に対して膵切除と腹腔細胞診を行った 675 例. 方法は, 自動遠心塗抹法による Papanicolaou 染色 2 枚とアルシアンブルー染色 1 枚による術中迅速細胞診 (Cy-rapid) を行い, 当日～翌日に CEA と Ber-EP4 の免疫細胞化学, メイ・ギムザ染色を加えて最終診断 (Cy-final) を行った. これら Cy-rapid と Cy-final の診断結果と生存成績との関連を統計学的に解析した.

【結果】Cy-rapid 陰性は 632 例, Cy-rapid 陽性は 43 例であった. Cy-rapid 陰性 632 例のうち, 免疫細胞化学を追加して Cy-final で陽性に変更となったのは 19 例 (Cy-rapid 偽陰性) であった. これら Cy-rapid 偽陰性例は, 真の陰性例よりも予後不良であることが統計学的に明らかとなった.

【考察】迅速時の標本のみでは癌細胞がごく少数, 異型が弱い, 誤って中皮細胞と判断するなど, 癌細胞を見逃してしまうこともある. 免疫細胞化学の追加は, 癌細胞を的確に認識するための手段として有効であり, 偽陰性を回避して正確な診断のために重要である.

【まとめ】腹腔細胞診への免疫細胞化学の併用は有用であり, 腹腔細胞診の診断方法のあり方に重要な示唆を与える.

## ◇シンポジウム 7

### 胆汁細胞診における新たな診断区分の確立に向けた試み S7-1 胆汁細胞診の概論

金沢大学附属病院病理診断科・病理部<sup>1)</sup>, 久留米大学病院臨床検査部<sup>2)</sup>

○水口敬司 (CT)<sup>1)</sup>, 森 龍也 (CT)<sup>1)</sup>, 嶋口智恵 (CT)<sup>1)</sup>, 酒野香織 (CT)<sup>1)</sup>, 下田 翼 (CT)<sup>1)</sup>, 藤田一希 (CT)<sup>1)</sup>, 大川 麗 (CT)<sup>1)</sup>, 奥田未悠 (CT)<sup>1)</sup>, 内藤嘉紀 (MD)<sup>2)</sup>, 池田博子 (MD)<sup>1)</sup>

胆汁細胞診は胆管癌の診断において重要な役割を果たしており, 胆管生検と比較しても遜色ない診断成績を維持している. また胆道病変では組織採取が困難なことが多いため, 胆汁細胞診の高い正診率が期待される. しかし胆汁検体は, 検体提出までに消化酵素による細胞変性が強いこと, 出現細胞数が少ないこと, 高分化腺癌では異型性が乏しいなどが原因で診断に苦慮する症例も多い.

この診断の難しさを改善するために, 2010 年に「貯留胆汁細胞診の細胞判定基準」が提唱され, 今日まで広く使用されている. しかし胆汁細胞診に特有のクロマチンの異常など, 診断者間の判定に影響を与える因子についての明確な判定基準が示されておらず課題が残っているのが現状である. また近年では, 多くの施設で液状化検体細胞診 (LBC) の導入が進み, 胆汁細胞診においても LBC による運用が徐々に進んでいる. LBC を使用することで, 遺伝子検査への流用が可能なことや標準作製の技師間差をなくすることができる. LBC にはフィルター法と沈降法があり, 固定液の主成分の違いによって各処理法で細胞所見が異なることが知られている. しかし各処理法における細胞像の比較や細胞判定基準の検討は十分におこなわれていないのが現状である. 本研究 (日本臨床細胞学会班研究課題) は貯留胆汁細胞診の細胞判定基準の課題解決と LBC 標本への応用を目的としている. 各採取法の細胞学的特徴を明らかにし新たな胆汁細胞診判定基準を策定することは, 疫学的に増加傾向にある胆管癌の正確な細胞診をおこなううえで喫緊の課題である. 今回我々は, 胆汁細胞診の現状と課題を提示し, 診断成績の向上に向けた取り組みを報告する.

## S7-2 胆汁細胞診：従来法における特徴的細胞像

社会医療法人雪の聖母会聖マリア病院病理細胞診<sup>1</sup>, 社会医療法人雪の聖母会聖マリア病院病理診断科<sup>2</sup>, 社会医療法人雪の聖母会聖マリア病院脳神経センター脳神経病理<sup>3</sup>, 久留米大学病院臨床検査部<sup>4</sup>, 金沢大学附属病院病理診断科・病理部<sup>5</sup>

○長山大輔(CT)<sup>1</sup>, 内藤嘉紀(MD)<sup>4</sup>, 水口敬司(CT)<sup>5</sup>, 森 龍也(CT)<sup>5</sup>, 塚本孝久(CT)<sup>1</sup>, 榎田明美(CT)<sup>1</sup>, 杉田保雄(CT)<sup>3</sup>, 金城賢尚(MD)<sup>2</sup>, 木村芳三(MD)<sup>2</sup>, 檜垣浩一(MD)<sup>2</sup>

胆汁細胞診は既報の「貯留胆汁細胞診の細胞判定基準」(2007)(以下, 判定基準)で重要な細胞所見が示されたことにより胆管生検と比較して遜色ない診断成績を維持している。また, 胆汁の検体処理法に関して従来法だけでなく, 液状化検体細胞診(Liquid-Base Cytology: 以下, LBC)の運用が徐々に進んでいる。従来法はLBCと比較し, 広く普及しているものの, 細胞の収縮や濃染・重積化などの胆汁特有の細胞形態変化が生じ易いことや細胞回収率が低いなどの欠点が挙げられる。また, 判定基準において核クロマチンの異常など診断者間の判定に影響を与える因子についての明確な判定基準が示されておらず, 未だ課題が残っているのが現状である。今回, 我々は胆汁細胞診における新たな診断区分を確立することを目的とし, 2015年1月~2022年3月までの間に組織診断と対比可能であった胆汁細胞診10例を用い, 細胞集塊(不規則な重積・核の配列不整・集塊辺縁の凹凸不整・集塊辺縁の十分な細胞質・集塊からのほつれ)および個々の細胞(核腫大・核形状・核クロマチン染色性・核小体・孤立細胞)に関して, 細胞検査士11名による細胞評価を行い, 従来法における胆管癌の特徴的細胞像の抽出を行った。胆管癌の特徴的細胞像は核の極性の乱れ, 核間距離の不整, 核の大小不同, N/C比の増加が目立ち, 集塊辺縁に十分な細胞質はほとんどみられなかった。従来法では, 核の配列不整・集塊辺縁の十分な細胞質・核腫大の細胞評価に関して診断者間の判定に影響が少なく, 捉え易い項目であり, 新たな診断区分を確立する要素と考えられた。

## S7-3 胆汁細胞診における Liquid based cytology : SurePath 法

久留米大学病院病理診断科・病理部<sup>1</sup>, 大阪大学医学部附属病院病理部<sup>2</sup>, 久留米大学病院臨床検査部<sup>3</sup>

○牧野諒央(CT)<sup>1</sup>, 河原明彦(CT)<sup>1</sup>, 長友忠相(CT)<sup>2</sup>, 安倍秀幸(CT)<sup>1</sup>, 高瀬頼妃呼(CT)<sup>1</sup>, 熊谷天斗(CT)<sup>1</sup>, 古田拓也(MD)<sup>1</sup>, 内藤嘉紀(MD)<sup>3</sup>, 秋葉 純(MD)<sup>1</sup>

SurePath 法は液状化検体細胞診 (liquid-based cytology : 以下, LBC) の1つであり, 遠心沈降法により組織構築を反映した立体的な細胞像の観察が可能である。また, CytoRich RED(以下: CR-R)には蛋白溶解作用や溶血作用があるため, 蛋白成分や赤血球の多い検体では観察が容易になることや免疫細胞化学や遺伝子検査などの補助検査にも有用である。しかしながら, CR-Rを用いた SurePath 標本では, 細胞が全体的に収縮・小型化する傾向や症例によっては従来法でみられる特徴的な所見が観察困難になる場合があるなど, 細胞判定にはある程度の知識や経験が必要とされる。当院の貯留胆汁細胞診は, CR-Rで細胞固定後, SurePath 法でLBC 標本作製を行い, 「細胞診ガイドライン5 消化器 2015年版」に記載されている「貯留胆汁細胞診の細胞判定基準(2007)」を基準に細胞診断している。しかしながら, この基準は従来法をベースに作成された判定基準である。我々が検索した限りでは, SurePath 法を用いた胆汁細胞診の報告はほとんどなく, 貯留胆汁細胞診における SurePath 法の特徴や他の処理法との比較検討が十分になされていないのが現状である。今回, SurePath 法を用いた貯留胆汁細胞診標本を他施設の細胞検査士11名で評価した結果では, 細胞集塊に関する項目の一致度が高く, 個々の細胞所見では, 核クロマチンや核小体など核所見に関する項目の一致度が高かった。本会では, SurePath 法を用いた貯留胆汁の特徴的な細胞像を提示する。



### S7-4 胆汁細胞診：ThinPrep 法における特徴的細胞像

宮崎大学医学部附属病院病理部<sup>1)</sup>, 宮崎大学医学部附属病院病理診断科<sup>2)</sup>, 公益財団法人大原記念病院倉敷中央病院臨床検査技術部病理検査室<sup>3)</sup>

○徳満貴子(CT)<sup>1)</sup>, 中村香織(CT)<sup>3)</sup>, 西崎凌次(CT)<sup>3)</sup>, 野口裕史(CT)<sup>1)</sup>, 白濱幸生(CT)<sup>1)</sup>, 峰松映子(CT)<sup>1)</sup>, 森田勝代(CT)<sup>1)</sup>, 黒木奈瑞菜(CT)<sup>1)</sup>, 盛口清香(MD)<sup>1,2)</sup>, 佐藤勇一郎(MD)<sup>1,2)</sup>

液状化細胞診 (LBC) 法は婦人科細胞診において本邦でも普及しつつあるが, 非婦人科領域での実施施設は少ない。Hologic 社の ThinPrep 法は, 国内 200 弱施設で利用され, その大半は婦人科細胞診 (子宮頸部) であり, 非婦人科領域での利用は約 30% 程度に留まっている。その中でも, 胆汁細胞診で実際に ThinPrep 法を行っている施設は更に少ないと考えられる。

胆汁細胞診は, 従来の遠心塗抹法やすりあわせ法では技術者間差が見られることがあり, 鏡検に影響を与えかねない。一方, ThinPrep 法は機械による細胞転写法で標本が作製されるため, 胆汁内の細胞は均一化され, 且つ技術者間差の影響は受けにくい。しかし, 炎症細胞や蛋白質, 粘液が多い検体の場合, 細胞成分が塗抹されにくいことが問題点である。

従来法では, 背景の血液成分や粘液に交じり, 腺細胞の集塊が立体的に出現するため, 個々の細胞所見の判読が困難なことがあるが, ThinPrep 法では, 専用の血液・粘液融解剤であるサイトライト液を使用する前処理で, 背景は比較的きれいで, 薄く均一化された細胞は, 核内のクロマチン構造や核小体の所見が捉え易い。従来法と比較すると結合性の低下は認めにくい傾向があるが, 集塊の構造異型である核間距離の不整などは, 従来法と変わらず鏡検することが出来る。

ThinPrep 法による胆汁細胞診は他の非婦人科領域での報告例と同様, 腺癌細胞の核が淡染化傾向を呈し, 鮮やかな核小体が目立つことが特徴所見であり, 従来法とは異なる所見を理解することが必要である。

### S7-5 統計解析からみる, 胆汁細胞診における細胞学的重要所見

地方独立行政法人佐賀県医療センター好生館総合臨床研究所<sup>1)</sup>, 川崎市立多摩病院病理診断科<sup>2)</sup>, 公益財団法人大原記念倉敷中央病院臨床検査技術部病理検査<sup>3)</sup>, 富山大学学術研究部医学系病理診断学<sup>4)</sup>, 東海大学医学部付属八王子病院病理診断科<sup>5)</sup>, 久留米大学病院臨床検査部<sup>6)</sup>

○貞嶋栄司(CT)<sup>1)</sup>, 早川智絵(CT)<sup>2)</sup>, 中村香織(CT)<sup>3)</sup>, 西崎凌次(CT)<sup>3)</sup>, 平林健一(MD)<sup>4)</sup>, 田尻琢磨(MD)<sup>5)</sup>, 内藤嘉紀(MD)<sup>6)</sup>

胆汁細胞診は, 胆道系疾患の診断や治療方針の決定に重要な情報をもたらす。しかしながら, 正診率は施設間で差があり, 正診率もあまり良好とはいえない状況にあった。そこで, 2010 年に日本臨床細胞学会胆汁細胞診研究班により, 貯留胆汁細胞診の細胞判定基準が作成された。この判定基準は多くの施設で活用され, 診断精度の向上に貢献してきた。また, 細胞診の検体処理法にも様々な工夫が加えられ, 最近では液状化細胞診(LBC: Liquid-Based Cytology)を採用する施設も増えてきている。しかし, 検体処理法の原理や使用する試薬などの影響で細胞学的特徴に差異が出るのが明らかとなっており, 検体処理法に合わせた細胞像の評価方法を確立する必要がある。

本研究では, 従来法, LBC: SurePath<sup>TM</sup>法, LBC: ThinPrep 法の 3 つの検体処理法に対して, それぞれ 10 症例の胆管癌を用いて検討した。胆管癌 30 症例, 各 10 か所の細胞像をデジタル画像化し (合計 300 枚), 細胞所見評価シートを用いて, 観察者 11 名で細胞学的特徴を評価した。収集した評価結果について, 細胞学的特徴ごとに一致率と Fleiss のカッパ係数を適用し, 観察者間の一致度を算出した。今回の検討では, 胆管癌と診断された症例のみを用いて, 検体処理法別に高い一致率を示した細胞学的特徴を示す。

今後は, これらの細胞所見を中心に, 良悪性の判定基準に寄与する細胞所見を抽出し, 検討していく予定である。胆汁細胞診のさらなる診断精度向上のため, 従来の判定基準に加えて, 検体処理法に応じた基準の作成を目指す。



## ◇シンポジウム 8

## 呼吸器細胞診新報告様式の運用の問題点

## S8-1 WHOの呼吸器細胞診新報告様式～肺がん診療におけるメリットと今後の課題～

杏林大学医学部呼吸器・甲状腺外科学<sup>1)</sup>, 杏林大学医学部病理学<sup>2)</sup>, 杏林大学医学部病院病理部<sup>3)</sup>

○田中良太(MD)<sup>1)</sup>, 藤原正親(MD)<sup>2)</sup>, 新井信晃(MD)<sup>1)</sup>, 中里陽子(MD)<sup>1)</sup>, 橘 啓盛(MD)<sup>1)</sup>, 内海 凌(CT)<sup>3)</sup>, 菅野 瞳(CT)<sup>3)</sup>, 田邊一成(CT)<sup>3)</sup>, 岸本浩次(CT)<sup>3)</sup>, 柴原純二(MD)<sup>2)</sup>

2022年にWHO Reporting System for Lung Cytopathology (WHO System)が, International Academy of Cytology (IAC)とInternational Agency for Research on Cancer (IARC)との共同で発刊された。これは日本肺癌学会(JLCC)と日本臨床細胞学会(JSCC)の合同ワーキンググループで作成した4分類方式(JLCC-JSCC system)に, Insufficient/Inadequate/Non-diagnosticを加えた5段階方式にしたものである。呼吸器では各種生検により組織検体が採取困難である場合や, 採取されても診断に見合う充分量が採取できなかった際は, 唯一の細胞診断が最終的に確定診断となる場合が存在する。そのため実際に新報告様式を診療で運用していく際は, 臨床医に十分にその内容を周知していく必要がある。一方, 肺がん診療におけるゲノム医療は急速に発展し遺伝子パネル検査が導入され, がんゲノム診療での精度管理体制の構築が直近の課題となっている。また細胞診検体から遺伝子解析が可能な肺がんコンパクトパネル Dx マルチコンパニオン診断システムが保険適応となった。そのために理想としては細胞診検体の取扱いの標準化や, また国際的に統一された判定基準を用いることによって, 細胞診断の質の維持と向上につながる事が期待される。さらに, WHOの呼吸器細胞診報告様式の中に検体の種別と判定区分ごとにROM (risk of malignancy, 悪性の危険性)が記された。この認識は臨床的な推奨対処法につながる事が期待され, また各施設における判定後の結果の見直しの機会にもなると考える。本シンポジウムでは臨床医の視点から呼吸器細胞診新報告様式のメリット, そして運用に向けた今後の課題や問題点にもふれて考察したい。

## S8-2 呼吸器細胞診新報告様式の運用の問題点

国立研究開発法人国立がん研究センター中央病院臨床検査科<sup>1)</sup>, 国立研究開発法人国立がん研究センター中央病院病理診断科<sup>2)</sup>

○澁木康雄(CT)<sup>1,2)</sup>, 中谷久美(CT)<sup>1,2)</sup>, 福原 萌(CT)<sup>1,2)</sup>, 石田さくら(CT)<sup>1,2)</sup>, 藤間瑞穂(CT)<sup>1,2)</sup>, 加島淳平(MD)<sup>2)</sup>, 岸川さつき(MD)<sup>2)</sup>, 谷田部恭(MD)<sup>2)</sup>

現在, 本邦では肺癌取扱い規約第8版に準じた判定が行われているが, 2022年末に, IAC, IARC, WHOの共同作業により, WHO Reporting System for Lung Cytopathologyが発刊された。その内容として, 現行の取扱い規約と大きく異なるのは, 検体が適正であると判断した場合に, 診断カテゴリーのステップに進むのではなく, 不十分・不適正・診断不能といったもの自体が診断カテゴリーに分類されることと, 現在の疑陽性というカテゴリーが異型と悪性疑いに細分化されている点かと思われる。これにより現在の3段階の判定区分が5段階の診断カテゴリーとなっている。前者においては各施設において一貫して一つの用語を用いる必要があるとされているが, おそらく次回の肺癌取扱い規約改訂時にはどの用語を使用するか記載されると思われる。少なくとも画像上, 腫瘍性病変を認めるにもかかわらず気管支上皮細胞しか採取されていない場合に用いるとされている診断不能に関しては, 画像を確認することのできない施設等が存在することや腫瘍から採取されてきても線毛円柱上皮細胞や杯細胞しか認められない線毛性粘液結節性腫瘍等も存在することから, 使用するには更なる検討が必要だと思われる。後者に関しては, 疑陽性というカテゴリーが細分化されることにより臨床側の対応がより明確になるのが利点と考えられる。しかしながら異型と悪性疑いで異なった悪性の危険性 (risk of malignancy: ROM) でなければ意味を持たない。従って各施設において, この点に関しての精度管理が今後重要になってくると考えられる。発表にあたっては, 当施設でのデータ等も提示し, 議論を深める場としたい。

### S8-3 呼吸器細胞診の新報告様式についての運用の問題点—Atypical と Suspicious を中心に

北海道大学病院病理部

○渡部涼子(CT), 安孫子光春(CT), 石田裕子(CT),  
清水知浩(CT), 恩田千景(CT), 川上 舞(CT),  
橋本大和(CT), 熊谷美也妃(CT), 外丸詩野(MD),  
松野吉宏(MD)

当院では以前より「呼吸器細胞診新報告様式」とほぼ同様の報告様式を採用しており, 今回五段階分類判定での課題を検討した。2021 年~2023 年の間, 当院呼吸器内科より組織生検検体と共に提出された経気管支擦過細胞診検体 320 例を対象とし, 組織診断との結果を対比した。さらに細胞診判定「Suspicious」「Atypical」であった 66 例について, 出現細胞数・細胞異型(N/C 比・核形不整・核クロマチン量)を中心にレビューした。その結果「Suspicious」11 例全てが組織診断悪性であった。一方「Atypical」55 例中 35 例が組織診断悪性であり, 判定根拠として「出現数の少なさ」が大部分だった。細胞異型度は「Suspicious」症例より軽度なものもあるが, 明確な差はなかった。「Atypical」かつ組織診断陰性であった 20 例では, 細胞異型が弱い傾向にあり, 反応性腺系異型細胞との判定が可能であると考えられた。また「Atypical」55 例は総数の 17% を占め, やや高い傾向にあった。呼吸器細胞診新報告様式においては「Suspicious」と「Atypical」の判定によって異なる臨床対応を求めるよう推奨されることから, それぞれの判定基準を明示する必要があるが, 両者の判定根拠として挙げられる「出現細胞の少なさ」「異型の弱さ」には観察者間差が生じることが予想される。今回の検討にて出現細胞数について着目すると「Atypical」かつ組織診断悪性であった 35 例中, 集塊を含む 10 か所以上に異型細胞が出現していたものが 15 例あった。これらは「Suspicious」の判定がより妥当と考えられた。五段階分類判定において, 細胞異型のみならず出現細胞数についても基準を設定することで, より適切な臨床対応に直結する五段階分類判定が可能になると考えられた。

### S8-4 当院における呼吸器細胞診新報告様式の運用と問題点

済生会新潟病院病理診断科

○遠藤浩之(CT), 西倉 健(MD)

当院では, 肺癌取扱い規約第 8 版の 3 段階報告様式から呼吸器細胞診新報告様式(以下, 新報告様式)への移行を考えている。新報告様式の導入にあたり, 運用上の問題点を考察した。

当院周りには癌診療拠点病院(大学, がんセンター, 市民病院)があり, 現在, 当院では肺癌手術を施行していない。そのため呼吸器領域は, ほとんどが手術非対象症例で占められている。病理検体では, 喀痰と肺胞洗浄の細胞診, 気管支擦過・洗浄, 超音波気管支鏡ガイド下生検の細胞診と生検組織診が施行されている。

新報告様式へ移行した場合, 肺胞洗浄は肺炎症例が多いため影響は少ないと思われる。一方, 喀痰, 気管支擦過, 超音波気管支鏡ガイド下生検の細胞診では下記の様な影響が想定される。すなわち, 3 段階報告様式にて「偽陽性」と判定していた区分が, 新報告様式では「異型細胞」と「悪性疑い」とに大別されることになる。異型細胞と判定した場合は, 反応性の腺系異型細胞が出現する症例では有用な判定区分となる。しかし, 悪性病変の可能性が含まれる中等度異型扁平上皮細胞など, 次の診断手段が必要なる症例では問題が生じるのではないかと思われる。悪性疑いと判定した場合は, 積極的に悪性を示唆できるため有用な判定区分となる。その場合にも, 出現数が少ない, 細胞異型が軽度であるなどの判定理由を記載することが必須になると考えている。また, 呼吸器領域の細胞診においては治療方針決定を視野に入れて, 組織型の推定が重要となる。これらに対して, 実際の症例を交えて提示していきたい。

## S8-5 当院における呼吸器細胞診新報告様式導入の問題点抽出と今後の展望

聖マリアンナ医科大学病院病理診断科<sup>1)</sup>, 聖マリアンナ医科大学呼吸器内科<sup>2)</sup>, 聖マリアンナ医科大学病理学<sup>3)</sup>

○島田直樹(CT)<sup>1)</sup>, 小堺彩加(CT)<sup>1)</sup>, 情野 響(CT)<sup>1)</sup>, 篠原佑香里(CT)<sup>1)</sup>, 佐藤由佳(CT)<sup>1)</sup>, 花山直美(CT)<sup>1)</sup>, 大川千絵(CT)<sup>1)</sup>, 森川 慶(MD)<sup>2)</sup>, 渡邊麗子(MD)<sup>1,3)</sup>, 小池淳樹(MD)<sup>1,3)</sup>

2022 年末, IAC-IARC-WHO が呼吸器細胞診の新報告様式である「WHO Reporting System for Lung Cytopathology」を出版した. この新報告様式では, 5段階評価が推奨されている. 当院は, 現在, 肺癌取扱い規約第8版(補訂版)に則り, 4段階報告を行なっている. 当院の呼吸器領域の細胞診検体は, 呼吸器内科の検体が9割を占める点特徴的である. 2023年の呼吸器領域の検体は, TBB/TBLBが140件, TBNAが74件, 気管支肺泡洗浄液が37件, 喀痰が67件であり, 特にTBB/TBLB, TBNAなどの直接病変にアプローチする検体が約7割を占めている. 判定の内訳は, 不適正が17件, 陰性が117件, 疑陽性が8件, 陽性が171件であった. 不適正の多くが喀痰であり, 陰性の材料は喀痰や良性病変を疑うTBB/TBLBが多かった. 疑陽性あるいは陽性となる材料は臨床医が悪性腫瘍を疑っているものが多くを占めていた. 新報告様式に従いを加味した上で判定を行う場合に, 悪性については臨床と病理の所見が一致していればほぼ問題はないと考えているが, 悪性の疑い以下については, 臨床診断や画像所見に沿わない場合には, 細胞所見からわかる詳細なコメントや次につながる検査方法の提案などを記載する必要があると考えられる. また, ROSEで臨床医と同居する現場においては, 担当医との患者の経過, 内視鏡所見や画像所見を直接情報共有することで, 細胞診断の精度が上がる. 今回, 我々は過去症例について新報告様式における判定を再度行い, 5段階による判定が適当であるか検証する. 新報告様式で求められている各カテゴリーでの臨床医がわかりやすい所見, 報告書の書き方などを考え, その運用上の問題点についても抽出する.

## ◇シンポジウム9

めざせ! 甲状腺細胞診マスター

### S9-1 めざせ! 甲状腺細胞診マスター: 甲状腺細胞診お悩みアンケート結果の概略

隈病院病理診断科

○鈴木彩葉(CT)

本シンポジウムは, 甲状腺細胞診で日頃悩んでいるポイントについてアンケート調査し, その結果を基に経験豊富な施設に所属する5名の細胞検査士が解説するセッションである. 事前アンケートは日本臨床細胞学会の全会員を対象にgoogle formにて行い, 280人から回答が得られた. 私からはアンケート結果の概略について発表する.

質問事項は(1)乳頭癌, (2)濾胞性腫瘍, (3)髄様癌, (4)リンパ腫それぞれの診断について悩むポイントがあるかどうか, ある場合にはその具体的な内容を記述してもらった.

(1)乳頭癌の診断に悩むと回答したのは81%で, そのうちの75%は腺腫様結節との鑑別であった. 具体的な疑問点としては, 乳頭癌の核所見のクライテリア(45%)や細胞量が少ない場合の診断クルー(10%)などが挙げられた.

(2)濾胞性腫瘍の診断に悩むと回答したのは93%で, そのうちの71%は腺腫様結節との鑑別, 25%は濾胞型乳頭癌との鑑別であった. 前者では特に小濾胞のクライテリア(18%)を, 後者では核異型の評価(17%)を疑問点としていた.

(3)髄様癌の診断に悩むと回答したのは71%で, そのうちの46%は膨大細胞腫瘍との鑑別であった. また, 日常業務で経験したことがないという悩みが20%も占めていた. そのせいか, 具体的な疑問点も回答者によって様々で, 無回答も多かった.

(4)リンパ腫の診断に悩むと回答したのは87%で, そのほとんどが橋本病との鑑別であった. 具体的な疑問点としては, リンパ球の核異型のクライテリア(16%)や濾胞上皮細胞が少なくリンパ球が多い場合の診断クルー(7%)などが挙げられた.

これらに対する5名の先生方からの明快な解説が期待される.

## S9-2 乳頭癌の鑑別と限界

福島県立医科大学放射線医学県民健康管理センター

○山谷幸恵(CT)

甲状腺領域での細胞診は、質的診断の精度が針生検組織診と同様であることから、確定診断として用いることが多い。乳頭癌は本邦の甲状腺悪性腫瘍の 90% 以上を占め、甲状腺細胞診で悪性と判定されるものの大部分が乳頭癌である。乳頭癌の細胞所見は、特に核所見が特徴的であり、すりガラス状のクロマチン、核の溝、核内細胞質封入体などの特徴的な所見により判定できる。核内細胞質封入体の存在は、乳頭癌が疑われる他の所見が揃っている際には、決定的な所見ともなるが、これのみで乳頭癌と判定するのは危険である。当施設で直近 6 年間の間に意義不明と判定したもののうち、細胞所見中に乳頭癌を鑑別として挙げた症例は約 8 割であった。採取細胞数が少なく判断に苦慮する場合もあるが、診断に十分な細胞量が採取されているにも関わらず、所見が揃わないために意義不明の判定に至る症例も見られる。乳頭癌が鑑別に挙げられたものの多くは再検査が行われている。当施設で意義不明に判定される病変の特徴や、再検の結果、アンケートの結果を併せ、鑑別に苦慮した症例等を提示していく。また、遺伝子解析では、意義不明と判定されたものは、*BRAF* 陽性の頻度が少なく *RAS* 変異の頻度が高いという報告がある。当大学医学部甲状腺内分泌学講座で行った LBC 検体を用いた遺伝子変異の研究の結果にも触れたい。

## S9-3 濾胞性腫瘍の細胞診断—診方と見方—

伊藤病院診療技術部臨床検査室<sup>1)</sup>、伊藤病院病理診断科<sup>2)</sup>、伊藤病院診療部外科<sup>3)</sup>

○天野高志(CT)<sup>1)</sup>、加藤良平(MD)<sup>2)</sup>、田村 恵(CT)<sup>1)</sup>、西村亜美(CT)<sup>1)</sup>、徳井理絵(CT)<sup>1)</sup>、畑田和哉(CT)<sup>1)</sup>、清原生都樹(CT)<sup>1)</sup>、小泉芹奈(CT)<sup>1)</sup>、北川 亘(MD)<sup>1,3)</sup>、伊藤公一(MD)<sup>3)</sup>

甲状腺癌取扱規約と甲状腺細胞診報告様式ベセスダシステムでは、濾胞性腫瘍のカテゴリーが独立している。濾胞性腫瘍の最終診断は、切除された組織において被膜浸潤、血管浸潤、あるいは甲状腺外への転移の有無で濾胞腺腫か濾胞癌と診断されるため、細胞診断で両者を鑑別することは難しい。ベセスダシステムの濾胞性腫瘍の診断基準は、1) 細胞量が多く、コロイドは少ない、2) 小濾胞構造（細胞重積性が強く、細胞密度が高い、15 個以下の細胞集塊）が出現、3) 核は円形で核縁不整は乏しく、核内クロマチン増量、となっている。これら条件を満たせば濾胞性腫瘍を疑うことができるが、細胞量が少ない場合や、細胞重積性が乏しい場合などは濾胞性腫瘍を疑うことは難しいと思われる。また、結節の穿刺部位によっても細胞の出現形態が変わるため、超音波画像での穿刺部位の確認も必要と思われる。当院では濾胞性腫瘍をさらに 3 つに細分類しており、詳細は以下の通りである。a) favor benign：細胞採取量は豊富で小細胞集塊が濾胞状を呈し、重積、配列不整、結合性低下が軽度見られ、核異型は少ないもの b) borderline：a) よりも重積、配列不整、結合性低下、核異型が目立つが、c) ほどではないもの。細胞採取量が少なく判定に迷うものも含む c) favor malignant：細胞採取量はかなり豊富で、コロイドは少ない。重積、配列不整、結合性低下が高度で、核腫大、大小不同、不整、クロマチン増量などの核異型が明らかなもの 今回の発表では、事前アンケートの結果とともに、当院の濾胞性腫瘍の成績をお示しする。



## S9-4 これであなたも甲状腺細胞診マスター～リンパ腫～

医療法人神甲会隈病院病理診断科

○田中歩紀(CT)

甲状腺リンパ腫は甲状腺悪性腫瘍の0.5%を占め、橋本病を母地として発生する。そのほとんどはB細胞性で、以前はびまん性大細胞型B細胞リンパ腫が大半であったが、最近では術前検査の進歩によりMALTリンパ腫の割合が増加している。

甲状腺リンパ腫に関するアンケートの結果、回答者のほとんどが橋本病との鑑別に悩んでいることが判明した。具体的には、リンパ球の核異型の評価、上皮性細胞が少ない場合の評価、低悪性度リンパ腫の診断根拠、などであった。

本発表ではこれらの疑問に答える形式で、当院にて細胞診で甲状腺リンパ腫を疑う際に注目している細胞像を、Liquid-based cytology 標本の所見を含めて解説する。なお、当院ではギムザ染色標本を作製していないので、提示する細胞所見はすべてパパニコロウ染色標本であることに留意されたい。

ただし、経験豊富な当院においても、細胞診で「悪性の疑い」～「悪性」に区分される甲状腺リンパ腫は60%足らずで、残りの38%は「意義不明」、3%は「良性」に区分されているのが現状である。甲状腺リンパ腫の術前診断精度向上のために、当院では穿刺材料を用いたフローサイトメトリー検査を実施している。本発表ではフローサイトメトリー結果の解釈についても解説する。

## S9-5 めざせ！甲状腺細胞診マスター（髄様癌）

医療法人野口病院病理診断科

○伊藤有紀子(CT), 丸田淳子(CT), 横山繁生(MD)

髄様癌はC細胞への分化を示す悪性腫瘍で、甲状腺癌の1～2%を占める。遺伝性の有無によって術式が異なるため全髄様癌の術前遺伝子検査が推奨されており、術前の細胞診断は重要である。

本シンポジウムでは、「遭遇する機会が少なく、細胞診断に苦慮する症例が多い。」というアンケート結果を踏まえ、髄様癌の細胞学的特徴と鑑別すべき腫瘍について述べる。

### 1. 細胞学的特徴

髄様癌の細胞所見は多彩で、症例によって様々な出現様式と細胞形態を示す。結合性の弱い類円形細胞としてみられる事が多いが、充実性、孤立散在性、シート状、偽乳頭状に出現し、類円形細胞(形質細胞様)、紡錘形細胞、多核巨細胞、小細胞などの形状を示す可能性がある。核形不整や核小体は目立たず、組織学的特徴とされている粗大顆粒状クロマチン(salt and pepper)は多くの症例ではっきりしない。細胞質の性状や核の位置、大小不同の有無や多核細胞などの出現頻度は症例によって異なる。また、アミロイドは半数の症例に出現する重要な所見であるが、濃縮コロイドとの鑑別は必ずしも容易ではない。辺縁の所見や内部に存在する細胞・構造物が両者の鑑別点になる場合がある。

### 2. 鑑別腫瘍

鑑別すべき腫瘍も出現様式や細胞形態によって異なる。豊富な細胞質を有する類円形細胞主体の症例は膨大細胞腺腫/腺癌、紡錘形細胞主体の症例は硝子化索状腫瘍や間葉系腫瘍、多核巨細胞が目立つ症例は未分化癌やリンパ腫、核内封入体が目立つ症例は乳頭癌との鑑別を要する。最終的に髄様癌と細胞診断した症例でも、確認のためにカルシトニンの免疫染色や血清カルシトニンの測定を行うべきである。



## S9-6 乳頭癌の核所見と鑑別病変

がん研究会有明病院臨床病理センター細胞診断部<sup>1)</sup>, がん研究会がん研究所病理部<sup>2)</sup>

○山崎奈緒子(CT)<sup>1)</sup>, 池畑浩一(CT)<sup>1)</sup>, 佐直映理(CT)<sup>1)</sup>, 伊藤崇彦(CT)<sup>1)</sup>, 山田麻里沙(CT)<sup>1)</sup>, 藤山淳三(CT)<sup>1)</sup>, 阿部 仁(CT)<sup>1)</sup>, 千葉知宏(MD)<sup>1,2)</sup>

甲状腺腫瘍は甲状腺専門病院および癌専門病院に集まる傾向にあるが、頻度の高い乳頭癌は一般病院でも日常的に遭遇することは少なくない。乳頭癌の診断はその特徴的核所見の有無が決め手となり、典型例であれば診断は比較的容易である。しかしながら、事前アンケートではどこから乳頭癌の核所見ととるかが診断に悩む最大のポイントとしてあげられた。細胞量が少ない場合の判断や腺腫様結節との鑑別がこれに次いだ。少数だが、亜型に関する悩みも見られた。乳頭癌の診断には 1) 核形不整(核溝、核内細胞質封入体)、2) すりガラス状核、3) 重畳核等の特徴的な核所見が必要である。核溝および核内細胞質封入体は捉えやすいが、頻度は様々で、その他の病変でもしばしば観察される。すりガラス状核は本来ホルマリン固定の病理組織標本で観察される所見で、細胞診ではすりガラス状と判定できない例がしばしばみられる。すりガラス状と称されるが、実際にはクロマチンは顆粒状～細顆粒状で良性濾胞上皮細胞に比べ淡明なことが多い。臨床上の問題点を考察するため、当院において 2019 年から 2021 年に摘出材料にて乳頭癌と診断され、初回細胞診にて悪性と判定できなかった症例を再検討した。細胞の乾燥や採取量が少ない等の手技的な問題の他、良性細胞が多数混在している場合があった。後者は異型細胞が僅かであれば良性、数か所にみられれば意義不明や悪性疑いと判定していた。悪性細胞が少数の場合、乳頭癌の特徴所見のいずれかを欠くこともあり、核所見をより適切に評価する必要がある。本発表では、乳頭癌の核所見を中心に鑑別病変との相違点や当院における具体的な症例を提示し、日常診断の一助としたい。

## ◇シンポジウム 10

細胞診の仕事はどのように変わっていくのか

## S10-1 HPV 検査単独法導入における細胞検査士のあり方について考える

がん研究会有明病院

○阿部 仁(CT)

子宮頸癌に関してこの数年で大きな変化が起こっている。1. 2013 年 6 月から HPV ワクチンが積極的な勧奨を一時的に差し控えていたが、2021 年 11 月には「HPV ワクチンの積極的勧奨を差し控えている状態を終了させることが妥当」とされ、これにより 2022 年 4 月からワクチンの個別勧奨が行われるようになった。2. 2009 年の「有効性評価に基づく子宮頸がん検診ガイドライン」では HPV 検査を用いた子宮頸がん検診は推奨グレード I であった。しかし、2019 年に公表された「有効性評価に基づく子宮頸がん検診ガイドライン」では、HPV 検査単独法は推奨グレード A、細胞診・HPV 検査併用法は推奨グレード C と評価され、「子宮頸がん検診への HPV 検査単独法」の導入へと向かっている。3. HPV 検査単独法では HPV 陽性とされた場合にトリアージ検査として HPV 検査を実施した同一検体(残余検体)を用いた液状化検体細胞診(Liquid-Based Cytology ; : LBC)を実施することが示されている。以上から、HPV 検査単独法導入の際には検診における細胞診検体の大幅な減少が予想されている。また、HPV 陽性のトリアージ検査では、子宮頸がん検診で従来法として広く用いられている直接塗抹法から LBC へと移行していくことになり、今まで以上に LBC 標本に精通した細胞検査士の教育と育成が必要となるなど多くの課題が予想される。これらの対策として細胞検査士会に子宮頸がん検診アドバイザーワーキンググループの立ち上げや専門医で進められている細胞診精度管理アドバイザーへ細胞検査士も加わることが検討されている。これらの現状について解説予定である。

## S10-2 細胞診断におけるフローサイトメトリーの活用

大阪府立病院機構大阪母子医療センター臨床検査部門病理<sup>1)</sup>, 大阪府立病院機構大阪国際がんセンター臨床検査科病理・細胞診<sup>2)</sup>, 加古川中央市民病院病理診断科<sup>3)</sup>, 大阪府立病院機構大阪急性期・総合医療センター病理科<sup>4)</sup>, 医療法人藤井会石切生喜病院病理診断科<sup>5)</sup>, 大阪府立病院機構大阪国際がんセンター病理・細胞診断科<sup>6)</sup>, 大阪府立病院機構大阪母子医療センター病理診断科<sup>7)</sup>

○岡 大地(CT)<sup>1)</sup>, 伊藤知夏(CT)<sup>1)</sup>, 棚田 論(CT)<sup>2)</sup>, 市川千宙(MD)<sup>3)</sup>, 松岡圭子(MD)<sup>4)</sup>, 桑江優子(MD)<sup>5)</sup>, 本間圭一郎(MD)<sup>6)</sup>, 竹内 真(MD)<sup>7)</sup>

フローサイトメトリー(flow cytometry: 以下 FCM)とはレーザーを利用して、細胞の大きさや内部構造、核の DNA 量、蛍光標識抗体による細胞膜表面上の抗原(表面マーカー)検索をすることができる技術で医学の分野にも活用されている。結果判明までの迅速性があり、特に造血器腫瘍である急性白血病や悪性リンパ腫の診断補助、微小残存病変の検索や病型分類の検査として高い評価を受けている。造血器腫瘍における FCM は、モノクローナル抗体を使用し、免疫蛍光染色を行い腫瘍細胞の表面性質を明らかにする診断目的で活用されている。病理診断では、組織切片を使用した免疫組織化学染色と新鮮組織を使用する FCM のそれぞれの利点を活かした併用が一般化しつつある。FCM のみで診断に至ることはないが、役割として、反応性パターンか腫瘍性パターンかの判定、腫瘍性パターンでの表現型の確定または推定、亜型分類の絞り込みを行うことができ、免疫組織化学染色、遺伝子検査、染色体検査と併用され病理診断の補助となっている。悪性リンパ腫は、リンパ球に由来する腫瘍であり、リンパ球は本来活性化に伴い細胞形態を大きく変化させるため、細胞診断では Papanicolau 染色および Giemsa 染色を併用した細胞像のみでは、良悪の判定や他のがん腫との鑑別に難渋する症例もある。このような症例の場合、細胞診断においても FCM を併用することで、他のがん腫との鑑別、反応性パターンか腫瘍性パターンかの判定の補助診断になることがある。本シンポジウムでは、FCM における蛍光標識抗体による細胞膜表面上の抗原検索についての基本(検体処理、解析方法、結果の解釈など)と細胞診断での役割について報告する。

## S10-3 細胞診検体を用いた遺伝子検査

兵庫県立がんセンター検査部<sup>1)</sup>, 兵庫県立がんセンター病理診断科<sup>2)</sup>

○南 智也(CT)<sup>1)</sup>, 加藤ゆり(CT)<sup>1)</sup>, 東 恭加(CT)<sup>1)</sup>, 梶本和義(MD)<sup>2)</sup>

がん診療において、治療方針決定のために遺伝子検査を実施することは必須であり、近年、様々な遺伝子検査が開発・承認されている。これらの検査材料として、ホルマリン固定パラフィン包埋(FFPE: Formalin-Fixed Paraffin Embedded)組織が多く用いられるが、ホルマリン固定、脱灰、ブロックの長期の保管等により核酸品質に劣化が生じることが知られており、ゲノム診療用病理組織検体取り扱い規定に準じた検体処理法を遵守することが重要である。2023年8月には GenMineTOP がんゲノムプロファイリングシステムが保険収載され、これまで DNA 解析のみであったがん遺伝子パネル検査に新たに RNA 解析が追加されることとなった。さらに全エクソーム解析や全ゲノム解析などの検査も臨床実装の検討段階にあり、これまで以上に良質な核酸が必要となることから、凍結検体や細胞診検体などの利用がますます重要となってくるのが想定される。しかしながら、凍結検体では腫瘍量や腫瘍含有率の評価が困難であること、細胞診検体では固定液の種類、固定時間、溶血法などの検体処理法は各施設によって様々であることなどの課題がある。さらに、細胞診検体では組織検体よりもマクロダイセクション等の操作が行いづらく、腫瘍含有率の担保が難しい場合もある。

本講演では、これらの細胞診検体の課題についての当院の検討結果を報告するとともに、細胞検体の取り扱いについての最新の知見について紹介し、遺伝子検査成功率を高めるために細胞検査士が今後どのように対応していくべきかについて考察したい。

#### S10-4 治療による核の形態学的変化の背景をとらえる—細胞周期の視点から—

九州大学大学院基幹教育院<sup>1)</sup>,九州大学大学院医学系学府保健学専攻検査技術科学<sup>2)</sup>,飯塚病院<sup>3)</sup>,福岡山王病院<sup>4)</sup>

○渡邊壽美子(CT)<sup>1)</sup>,上原俊貴(CT)<sup>2,3)</sup>,加来恒壽(MD)<sup>4)</sup>

近年,分子生物学の発達に伴い,細胞増殖など様々な現象が遺伝子レベルで解明されつつある.一方,日常の細胞診において“核の形態学的変化”は,悪性細胞の診断の重要な判定基準となっているが,“核の形態学的変化”がどのような分子生物学的背景を有しているかについては,未だ解明されていない.我々は,BCG療法がなされた膀胱癌症例の尿細胞診標本に出現する異型細胞の観察から“クロマチン分布変化”の重要性を認識し,その分子生物学的背景について培養細胞を用いて研究を進めてきた.その結果,クロマチン分布は細胞増殖状況を反映する変化であることがわかった.クロマチン分布を客観的に評価するため核クロマチン分布の数値化法(RD値)を開発し治療前と治療後のRD値の変化を比較したところ,その変化量はBCG療法の治療効果を反映する指標である可能性が示唆された.そこで,その分子生物学的背景を細胞周期関連タンパクの発現からアプローチした結果,p21・p27とRD値間の相関性は低かったものの,pRbの脱リン酸化とRD値変化間の相関性は高かった.以上より,初回BCG曝露により直ちにp21・p27の核内発現が増加するが,クロマチン分布の変化は伴わない.しかし,BCG曝露2回目以降,pRbの脱リン酸化が誘導されると同時にクロマチン分布の変化が観察された.つまり,クロマチン分布は細胞周期の変化を反映する判定基準である可能性が示唆された.細胞診に携わるものとして,形態学的変化の分子生物学的背景を理解することは,治療効果判定という細胞診の新たな役目を果たすために重要なことだと考える.

#### ◇シンポジウム II

#### S11-1 呼吸器 ROSE の現状と求められる多様性

香川大学医学部附属病院医療技術部病理部門<sup>1)</sup>,香川大学医学部附属病院病理診断科・病理部<sup>2)</sup>

○松永 徹(CT)<sup>1)</sup>, 山本陸美(CT)<sup>1)</sup>, 多田有輝子(CT)<sup>1)</sup>, 清永加菜(CT)<sup>1)</sup>, 郷田 衛(CT)<sup>1)</sup>, 片倉和哉(CT)<sup>1)</sup>, 伊吹英美(MD)<sup>2)</sup>, 香川聖子(MD)<sup>2)</sup>, 石川 亮(MD)<sup>2)</sup>, 羽場礼次(MD)<sup>2)</sup>

Rapid on-site evaluation (ROSE)は,簡便かつ迅速性に優れるという細胞診の利点を最大限に活用し,検体採取が行われている現場(on-site)に向いて迅速に標本の作製や評価などを行う業務である.呼吸器領域をはじめとして消化器領域などでROSEは実施されており,その有用性や問題点および課題が報告されている.ROSEは施設により目的や臨床ニーズが異なるため,その実施方法や報告内容も施設によって大きく異なる.また,同じ施設内でも日々開発される新たな治療薬や臨床医の治療戦略などに応じて時代ごとにそのニーズが変化してきた経緯がある.我々の施設では,気管支内視鏡室へのROSEを2000年より日常業務として実施している.実施当初は診断精度の向上,再検査率や採取時の合併症発生リスクの低減を主目的としていたが,コンパニオン診断の登場とともに良質な生検組織確保の補助的手段と位置づけられるようになってきた.近年では,遺伝子学的検査も視野に入れた症例が多くを占め,2023年からは細胞診材料から保険償還された遺伝子パネル検査も実施可能になったことでROSEの役割やその運用方法は多様性をみせている.今回の発表では,ROSEにより採取された生検組織および細胞診検体と遺伝子関連検査との関連を調べ報告する予定である.

### S11-2 肺がんの診断・遺伝子検査を念頭においた、ROSE を活用した気管支鏡検査の実際

東京医科大学呼吸器・甲状腺外科学分野<sup>1)</sup>、東京医科大学人体病理学分野<sup>2)</sup>、東京医科大学病院病理診断科<sup>3)</sup>、早稲田大学人間科学学術院人間科学部<sup>4)</sup>、東京医科大学八王子医療センター呼吸器外科<sup>5)</sup>

○垣花昌俊(MD)<sup>1)</sup>、松林 純(MD)<sup>2)</sup>、三宅真司(CT)<sup>3)</sup>、大平達夫(MD)<sup>1)</sup>、梶原直央(MD)<sup>5)</sup>、河手典彦(MD)<sup>4)</sup>、筒井英光(MD)<sup>1)</sup>、長尾俊孝(MD)<sup>2)</sup>、池田徳彦(MD)<sup>1)</sup>

気管支鏡検査時には病巣からの擦過、生検、リンパ節からの生検などが一般的に提出される検体である。特に、切除不能な進行性肺癌では治療方針決定のために組織型の推定だけでなく、遺伝子パネル検査を実施しなければならないため病変を確実に採取し、採取量は担保されているかが非常に重要である。気管支鏡検査時迅速細胞診断(ROSE)においても、組織診断と同様に構造所見を重視して判定する必要性が生じている。染色について、検査技師でなく医師が実施する施設もあり個人差によって診断が異なることも予想され、均てん化を行うことが重要である。サイトクイック法を用いて異型細胞の有無を評価する場合の手技の確立、特に検体の質と量を担保するために当院に取り組みについて均てん化の点から考察する。採取された検体の構造異型の所見をサイトクイック法とギムザ染色、パパニコロウ染色での差異、診断者の差異等を検討した。ギムザ法では個々の細胞は膨化しやすく、その評価はときに難しく、症例の積み重ねが重要であると考えられた。試薬について、常にA、B液ともに新鮮さを保つことが重要であった。腫瘍量の担保を行うために1症例当たり複数回ROSEを行い、腫瘍細胞を確認した。EBUS-TBNA標本の検体含有率30%以上となる症例が全体の7割を超えるようになり、TBLBとEBUS-TBNAの両者を行った症例ではEBUS-TBNA検体を提出する傾向が多くなった。今後各施設間でもROSE所見等を共有できるようになればROSEの導入に積極的に取り組む施設も増加すると考える。

### S11-3 ROSE 時に行う肺がんコンパクトパネル検査の運用と工夫

聖マリアンナ医科大学病院病理診断科<sup>1)</sup>、聖マリアンナ医科大学呼吸器内科<sup>2)</sup>、聖マリアンナ医科大学病理学<sup>3)</sup>

○花山直美(CT)<sup>1)</sup>、小堺彩加(CT)<sup>1)</sup>、情野 響(CT)<sup>1)</sup>、篠原佑香里(CT)<sup>1)</sup>、佐藤由佳(CT)<sup>1)</sup>、島田直樹(CT)<sup>1)</sup>、大川千絵(CT)<sup>1)</sup>、森川 慶(MD)<sup>2)</sup>、渡邊麗子(MD)<sup>1,3)</sup>、小池淳樹(MD)<sup>1,3)</sup>

2023年2月に保険適用された肺がんコンパクトパネル検査は、非小細胞肺癌に特化した次世代シーケンス技術を用いたコンパニオン診断システムである。4つのドライバー遺伝子(EGFR、ALK、ROS1、MET)変異に対し、8種類の分子標的薬の適応を判定するための補助診断として用いられ、未染スライド(FFPE)検体だけでなく、細胞診検体でも検出可能な検査である。

当院では、気管支ブラシ擦過細胞診や針洗浄液の検体をRapid on-site evaluation(ROSE)で評価した後、非小細胞癌が疑われる場合は、採取された洗浄液の一部をGM管と呼ばれる核酸保存液を入れた専用容器に分注し、コンパクトパネル検査へ出検している。検査に必要な腫瘍割合は10%以上と推奨されているが、ROSEの現場では腫瘍細胞割合の判定はせず、洗浄液4mLを採取したうち2mLをコンパクトパネル検査用に提出する。残りの2mLは検査室で標本作製をした後、通常のPap.染色を行い、最終的な細胞診判定を行っている。

コンパクトパネルは、ROSEの現場で採取した細胞診検体を直接出検できるため、FFPE検体で提出するよりも簡便で、かつ早期に結果がわかることが大きな利点である。当院での症例は、開始された2023年3月から現在までに100症例超あり、解析成功率はほぼ100%であった。一方で、ROSEでは異型細胞が採取されているかの判断が重要となるため、細胞検査士には高い判定能力が求められる。当院のROSEでは、2名の技師体制でダブルチェックを行えるように人員を配置し、判定精度を保っている。

本シンポジウムでは当院で行っているコンパクトパネル検査を取り入れたROSEの運用方法と、その工夫について発表する。



#### S11-4 臨床医が診る“なんちゃって ROSE”の改善の訴求

愛媛大学大学院医学系研究科地域胸部疾患治療学<sup>1</sup>, 愛媛大学医学部循環器・呼吸器・腎高血圧内科<sup>2</sup>, 川崎医療福祉大学医療技術学部臨床検査学科<sup>3</sup>, 愛媛大学大学院医学系研究科分子病理学<sup>4</sup>, 倉敷芸術科学大学生命科学部生命医科学科<sup>5</sup>

○野上尚之(MD)<sup>1</sup>, 山本将一郎(MD)<sup>2</sup>, 中村行宏(MD)<sup>2</sup>, 有安早苗(MT)<sup>3</sup>, 北澤理子(MD)<sup>4</sup>, 佐藤正和(MT)<sup>5</sup>

肺癌診断で気管支鏡下生検は重要な手段だが消化器内視鏡と比較し診断率は低く、医師間・施設間・地域間などで診断格差が確実に存在する。肺癌の組織生検は診断的意義のみならず、分子標的薬使用時に必要なコンパニオン診断用の組織を十分量確保する目的もあるため、組織採取不能・腫瘍量不足はそもそも治療内容、ひいては患者予後にも影響を与えうる。ラディアル型超音波内視鏡(EBUS)下の経気管支生検は既存の方法で診断が難しい末梢病変の生検に有用とされるものの、技術的熟練と導入コストの問題もあり十分に普及しているとは言いがたい。気管支鏡時の ROSE 導入は、診断精度の向上・合併症の減少につながり近年こちらも導入施設が増えているが、EBUS-TBNA 時以外は保険収載されていない。加えて病理部門は病理診断医・認定病理検査技師・細胞診断士の全国的な人員不足と診断業務の増加が非常に深刻な問題となっており、気管支鏡時に ROSE 人員を割くのが現実的に難しい。近年これを解決すべく、人工知能を用いた迅速細胞診(AI-ROSE)の開発が進められているが未だ実臨床に応用できていない。我々は当初臨床医が ROSE 判定していたが、web 会議室を利用した ROSE の遠隔病理診断(remote ROSE)を最近試みている。Web 会議室を利用するためリアルタイムに画像を動かしながら共有することが可能で discussion も容易である。導入コストは既存の機器を利用したため一般的なバーチャルスライドの機器に比較し極めて安価にシステム構築できた。精度について現在症例数を重ねて再度検討予定で、今後 EBUS 及び ROSE の有無・併用が TAT の短縮、NGS の成功率、DNA 量や RNA 量に影響を与えるか等も検討予定である。

#### S11-5 ZOOM アプリケーションを用いた気管支内視鏡 ROSE 遠隔診断の実用性について

倉敷芸術科学大学生命科学部生命医科学科<sup>1</sup>, 川崎医療福祉大学医療技術学部臨床検査学科<sup>2</sup>

○佐藤正和(CT)<sup>1</sup>, 有安早苗(CT)<sup>2</sup>

近年、肺癌治療の進歩に伴い気管支内視鏡検査時の Rapid on-site evaluation(ROSE)は診断率の向上に加え遺伝子検査に必要な材料確保の判断に必須な検査と考えるが、細胞検査士の人員不足や経験の不足により実施できない施設の少なくない。我々は、種々の理由から ROSE 実施の困難な施設と共同研究契約を結ぶことでリアルタイムに ZOOM アプリケーションを用いた ROSE 遠隔診断を試みてきたので実用性について報告する。我々は、2003 年より気管支内視鏡検査の ROSE 診断に従事してきた経験を有している。従来から ROSE 診断時に顕微鏡カメラを用い迅速細胞像をモニターに投影しつつ複数の人員で ROSE 診断を試みてきた。また、コロナ禍で対面作業が困難となり ZOOM アプリケーションを用いた会議等が行われてきた事を利用し 2023 年 4 月より大病院と大学教育機関の間でリアルタイムに遠隔 ROSE を実施してきた。遠隔 ROSE 実施に際しては、幾つか乗り越える問題がある。一つに気管支鏡現場で顕微鏡カメラによる ROSE 標本の操作が可能であること二つ目に遠隔診断側に習熟した経験豊富な診断者が必要である。この条件を満たせば、これまで実施困難であった施設でも ROSE が可能となり今後の ROSE 診断の可能性がひろがる。実際に数十件の遠隔 ROSE を実施して操作性も画像解像度的にも問題なく現場実施を遜色なく実施できている。このシステムは、遠隔地のみでなく院内において気管支内視鏡室と病理検査室間でも利用でき検査室にしながら病理医と細胞検査士ともに討論が可能となる。本発表では、実施経験を踏まえ紹介する。



## ◇シンポジウム 12

唾液腺細胞診・「鑑別困難」を考える—それって AUS? それとも SUMP?—

## S12-1 ミラノシステムと鑑別困難例

筑波大学附属病院病理部<sup>1)</sup>, 筑波大学医学医療系診断病理学<sup>2)</sup>

○村田佳彦(CT)<sup>1)</sup>, 中川智貴(CT)<sup>1)</sup>, 中島世莉奈(CT)<sup>1)</sup>, 古橋陽輔(CT)<sup>1)</sup>, 秋田谷有朔(CT)<sup>1)</sup>, 河合 瞳(MD)<sup>2)</sup>, 松岡亮太(MD)<sup>2)</sup>, 坂本規彰(MD)<sup>2)</sup>, 松原大祐(MD)<sup>2)</sup>

2018年に発行された国際的な報告様式である”唾液腺細胞診ミラノシステム”は、非腫瘍性、意義不明な異型(Atypia of undetermined significance: AUS)、良性、良悪性不明な唾液腺腫瘍(Salivary gland neoplasm of uncertain malignant potential: SUMP)、悪性の疑い、悪性の6段階の細胞判定カテゴリーから成る。主な特徴は、1) 腫瘍と非腫瘍を別のカテゴリーとして区別すること、2) 腫瘍は良性、悪性度不明、悪性(疑い)に分けられ、さらに低悪性と高悪性を区別すること、3) 各カテゴリーに悪性のリスクや臨床的対応が記載されていること、4) 遺伝子検査など補助診断が付記されていることであり、実臨床での有用性を目的としている。唾液腺腫瘍は組織型の多様性、相互の形態的類似性、異型に乏しい悪性腫瘍の存在などの理由から、細胞診による良悪性の判別や組織型推定が困難なことが稀ではない。本シンポジウムでは、各演者に症例を提示していただき、従来の判定法で鑑別困難とされていた症例を、会場に参加された方にミラノシステムを用いて回答いただく機会を設ける。

**【症例 1】** 60歳代、男性、右耳下腺腫瘍。可動性良好でやや硬い、20 mm 大の扁平な腫瘍より穿刺吸引細胞診を行った。

**【症例 2】** 30歳代、女性、左耳下腺腫瘍。可動性良好で弾性硬、36 mm 大の嚢胞成分、充実成分が混在している境界明瞭な腫瘍より穿刺吸引細胞診を行った。本講演では、それぞれの症例について細胞像と鑑別疾患を提示する。

## S12-2 自験例から AUS と SUMP を考える

大阪医科薬科大学病理学講座

○石田光明(MD)

2023年に唾液腺細胞診ミラノシステム第2版が出版された。ミラノシステムでは6カテゴリー7項目の各判定区分における悪性腫瘍の危険度が示され、それぞれの判定区分に対する臨床的対応が提示されている。唾液腺腫瘍には、組織像や細胞像がオーバーラップする腫瘍が複数存在し、細胞診断に難渋する症例に稀ならず遭遇する。以前は“鑑別困難群”に分類されていたと考えられる病変を、ミラノシステムでは atypia of undetermined significance (AUS) と salivary gland neoplasm of uncertain malignant potential (SUMP) に振り分け、その悪性腫瘍の危険度に応じた適切な臨床的対応に結び付けることを目的としている。

AUS は腫瘍性か非腫瘍性かを判断するための細胞所見が質的・量的に不十分な検体で、腫瘍を否定できない再生異型、扁平上皮や好酸性化生の存在などが想定されている。細胞成分がないか、あっても少量の粘液性嚢胞性病変も本カテゴリーに分類される。これに対し、SUMP は腫瘍性病変と考えられるが、良悪性を含む特定の組織型推定が困難な病変に適用される。多くの場合、細胞密度の高い基底細胞性腫瘍や好酸性腫瘍が該当する。

当院の唾液腺穿刺吸引細胞診検体で組織診断がなされた283症例のなかで、AUS および SUMP と判定された症例はそれぞれ20例(7.1%)、19例(6.7%)であった。AUS には粘表皮癌や多形腺腫が多く含まれていた。また、SUMP では多形腺腫、基底細胞腺腫・癌や腺様嚢胞癌などの基底細胞性腫瘍が多くを占めていた。

本シンポジウムでは、AUS および SUMP と判定された症例の細胞像を提示し、基底細胞性腫瘍などの鑑別について概説する。

## S12-3 AUS・SUMP の効果的な使用について

九州大学病院病理診断科・病理部<sup>1)</sup>, 岡山大学大学院医歯薬学総合研究科病理学 (腫瘍病理)<sup>2)</sup>, 九州大学大学院医学研究院形態機能病理学<sup>3)</sup>

○野上美和子(CT)<sup>1)</sup>, 山元英崇(MD)<sup>2)</sup>,  
大久保文彦(CT)<sup>1)</sup>, 小田義直(MD)<sup>1,3)</sup>

ミラノシステムは 6 つの診断区分から成り, 鑑別困難群として, 意義不明な異型 Atypia of Undetermined Significance (AUS) と, 良悪性不明な唾液腺腫瘍 Salivary gland neoplasia of Uncertain Malignant Potential (SUMP) がある。AUS は, 腫瘍性病変と非腫瘍性病変 (反応性, 化生性) の鑑別が困難な上皮性あるいはリンパ球性検体, 腫瘍性病変を否定できないがアーティファクトや少量のため確定に至らない検体, 粘液性嚢胞液などが含まれる多様なカテゴリーである。特に, 粘液性嚢胞液は「検体不適正」としてしまいがちだが, 粘表皮癌由来の粘液のみが採取されている場合があるため AUS とする。乳腺細胞診で粘液のみの検体の場合, 粘液癌を否定できないのと同様である。また, 細胞量に乏しい検体は, 安易に非腫瘍性とせず, 腫瘍を否定できなければ AUS を使用し偽陰性を回避することは, AUS の重要な意義である。一方, SUMP は, 腫瘍性病変の形態的特徴を示すが悪性を否定できない検体とされており, 富細胞性で基底細胞や好酸性細胞などの特徴を示す検体が主体を占める。また, SUMP には部分的に核異型がある検体が含まれるが, 多形腺腫でみられる異型筋上皮細胞は悪性転化との鑑別を要し, SUMP を効果的に使う機会のひとつである。鑑別困難症例においては, AUS, SUMP の特徴を十分理解し有効に使用することが重要と考える。

**【症例 1】** 60 代男性。頸椎脊索腫で重粒子線療法後, 経過観察中に右耳下腺腫が出現。MRI にて, 耳下腺腫瘍が出現し増大傾向のため穿刺吸引細胞診施行。

**【症例 2】** 50 代男性。右耳下腺腫脹を自覚。半年後の MRI で右耳下腺深葉に 7 cm 大の腫瘍を指摘。精査目的で穿刺吸引細胞診を施行。

## S12-4 唾液腺細胞診・「鑑別困難」の 2 例

藤田医科大学医学部病理診断科<sup>1)</sup>, 藤田医科大学病院病理部<sup>2)</sup>, 藤田医科大学ばんだね病院病理部<sup>3)</sup>, 藤田医科大学ばんだね病院病理診断科<sup>4)</sup>

○磯村まどか(DDS)<sup>1)</sup>, 小林加奈(CT)<sup>2)</sup>, 吉永南遥(CT)<sup>2)</sup>,  
藤原真紀(CT)<sup>2)</sup>, 池田美奈(CT)<sup>2)</sup>, 須藤健助(CT)<sup>2)</sup>,  
中嶋彩香(CT)<sup>3)</sup>, 川島佳晃(CT)<sup>3)</sup>, 塚本徹哉(MD)<sup>1)</sup>,  
浦野 誠(MD)<sup>4)</sup>

唾液腺腫瘍は組織型が多彩で, 細胞異型のみでは良悪性の判定が困難な腫瘍や, 同一組織型のなかで悪性度の異なる腫瘍が存在する。さらに, 唾液腺には炎症や嚢胞等の非腫瘍性疾患や, リンパ腫等の非上皮性腫瘍も発生するため, しばしば細胞診断が複雑で困難なものとなる。以上の理由から, 唾液腺細胞診においてはミラノシステムの使用が推奨されている。ミラノシステムの特徴として, 従来の正常と良性の判定は非腫瘍性 (NN) と良性腫瘍に分類され, 鑑別困難は意義不明な異型 (AUS) と良悪性不明な腫瘍 (SUMP) に分類される。

今回, 当院で経験した NN, AUS, SUMP 等の鑑別に苦慮した 2 症例を用いて, フロアの方々と診断区分判定, 組織型についてディスカッションしたい。

## 症例 1

60 代, 女性。13 年前に右耳下腺浅葉に 25 mm 大の可動性良好, 弾性軟の腫瘍が触知された。超音波では内部がほぼ無エコーで均一な嚢胞性病変であった。多形腺腫が疑われ手術が予定されたが諸事情により中止となった。13 年後, 同部の増大を自覚し再診。画像上も病変の軽度増大と, 内部に 20 mm 大の新たな充実性部分が出現していた。多形腺腫由来癌が疑われ, 穿刺吸引細胞診が施行された。

## 症例 2

80 代, 女性。1ヶ月前に硬口蓋に 20 mm 大, 弾性軟の広基性腫瘍を自覚し, 近在歯科医院より紹介来院した。表層は正常な粘膜に覆われ, 潰瘍や出血はみられなかった。MRI では T1 強調で低信号, T2 強調で軽度高信号を示す境界明瞭で内部均一な腫瘍で, 浸潤傾向は指摘されなかった。唾液腺腫瘍が疑われ, 穿刺吸引細胞診では血性内容が吸引された。

## ◇シンポジウム 13

口腔細胞診の精度向上に有用な解析法について

## S13-1 口腔細胞診の信頼性についての考察—精度向上を目指して—

宝塚医療大学保健医療学部理学療法学科<sup>1)</sup>, 大阪大学歯学部附属病院検査部<sup>2)</sup>○岸野万伸(DDS)<sup>1,2)</sup>, 近堂侑子(CT)<sup>2)</sup>, 大家香織(DDS)<sup>2)</sup>

口腔細胞診は、2015年に発刊された「細胞診ガイドライン5」に初めて基準となる判定区分が記載され、それまでのクラス分類に代わるものとして運用が開始された。その後、2022年には改訂版(補遺版 PDF)が学会ホームページに掲載されている。

口腔粘膜の擦過細胞診では表層付近の扁平上皮細胞のみが採取されることが多く、判定区分の診断基準は主に表層型細胞の異型性によるところが大半を占める。しかし、口腔扁平上皮癌では表層に分化がみられても、深部で高度の異型性や浸潤像がみられることがあり、NILMやOLSILと判定されるケースがある。

2022年改訂版では、メジャー改訂項目の1つとして深層型扁平上皮細胞の詳細について付記されており、フローチャートも一部改訂されている。口腔粘膜の擦過細胞診における深層型扁平上皮細胞の出現頻度は低く、少量しか認められない場合が多いが、明らかな異型細胞が出現した際はOHSILやSCCに相当し、その診断的価値は高い。口腔粘膜は外傷や感染等の刺激に暴露されることが多いことから、再生性/反応性と悪性の細胞像および鑑別所見が呈示された事は重要なポイントであるといえる。しかし、扁平上皮癌でも核クロマチンの増量が目立たない場合や核形不整に乏しい細胞が出現する場合もあり注意を要する。

近年口腔細胞診では、液状化細胞診(LBC)の普及により、病院歯科から一般歯科診療所まで、侵襲性の低い検査として広く利用可能となってきた。さらには標本作製後の残液を利用して、免疫染色やセルブロック、遺伝子検索等応用範囲は広く、今後の診断精度向上のためにAIも含めた診断支援システムの構築が期待される。

## S13-2 口腔細胞診精度向上を目的とした TUBB3 免疫染色の有用性について

大阪大学歯学部附属病院検査部<sup>1)</sup>, 宝塚医療大学保健医療学部理学療法学科<sup>2)</sup>○大家香織(DDS)<sup>1)</sup>, 近堂侑子(CT)<sup>1)</sup>, 岸野万伸(DDS)<sup>1,2)</sup>

Class III beta-tubulin (TUBB3)は中枢および末梢神経、精巣に発現が認められる細胞骨格の構成要素だが、頭頸部癌において高率で発現することが報告されている。そこで我々は、口腔扁平上皮癌(OSCC)診断にも応用可能ではないかと考え、TUBB3の発現を免疫組織化学的に検討した。舌および歯肉に発生したOSCC107例と、乳頭腫30例のパラフィン包埋組織切片を用い検討した結果、TUBB3発現は91.6%のOSCC組織標本で確認され、乳頭腫全症例で認められなかった。高分化型OSCCでは、腫瘍実質中間層に特異的に発現することが確認できた。また、OSCCから擦過採取した液状化細胞診(LBC)検体のうち中層細胞が多く含まれる15例でTUBB3免疫染色を行ったところ、中層細胞にTUBB3発現が認められた。発現強度は組織切片とLBC標本で類似傾向を示した。LBC検体のうち7例は偽陰性例であった。OSCCの中には高分化で細胞異型に乏しく、細胞診偽陰性となる例がしばしばみられるが、上記結果から、中層細胞が採取できている場合はTUBB3免疫染色を併用することで偽陰性例を減らし、正診率を向上できると考えられた。また、組織学的にも診断が困難であったverruco-papillary lesion 7例とinflammatory lesion 1例についてTUBB3及びCK13免疫染色を行った。最終的にOSCCと判断した4症例ではTUBB3陽性CK13陰性、非腫瘍と判断した1症例ではTUBB3陰性CK13陽性を示した。境界病変と判断した3例(いずれも口腔内多発癌症例)では、TUBB3陰性CK13陰性、TUBB3陰性CK13部分陽性、TUBB3陽性CK13陽性という発現パターンがみられた。境界病変の解釈が課題として残るが、明らかなTUBB3陽性所見はOSCC及びOSCC初期病変の根拠と成り得ると考えられた。

### S13-3 口腔扁平上皮癌の新規早期発見マーカーを用いた口腔細胞診の精度向上

新潟大学大学院医歯学総合研究科

○田沼順一(DDS)

近年口腔扁平上皮癌(OSCC)の罹患者数は急速な増加があり、罹患者数に対する死亡者の割合も比較的に高い。口腔は発語や摂食などの機能の重要な部分であることからOSCCを早期発見し、早期治療することが、生存率や生活の質の向上につながる。またOSCCは多段階発がん過程によりがん化することは知られており、早期発見に向けた研究は数多く実施されているが、依然として有効な診断・判定方法やマーカーが確立していないのが現状である。また我々が開発したラット舌がん発生モデルは、ヒト発がん過程のCarcinoma Sequenceを観察できる唯一の実験モデルであり(Cancer Res, 1998)、発がん曝露期間と発がん段階の病変の発症時期は先行研究で明らかにした(Oncol. Rep, 2014)。さらにこのモデルにLBC法を応用する事で、同一個体の発がん過程で生じる形態変化や遺伝子・蛋白質発現変化を継続的に捉えることが可能な実験モデルの確立を試みた。結果、BRD4・c-MYC・TP53をOSCC早期発見に有効なマーカーと考えており、各発がん過程における発現動態も新規実験モデルで解析されている(Oncol. Lett, 2022)。そこで今回我々は、ラット舌がん発生モデルにLBC法を応用させた先行研究の結果に基づいて、有意な値を示すマーカーBRD4・c-MYC・MUC21・TP53を応用し、ヒトのOSCCや口腔潜在的悪性疾患などのサンプルを対象にした、免疫細胞診学的検討の結果も併せて報告する(JOMSMP, 2024)。

### S13-4 口腔粘膜病変に対する液状化検体細胞診を用いた補助的診断の試み

朝日大学歯学部口腔病態医療学講座口腔病理学分野<sup>1)</sup>, カワラダ歯科口腔外科<sup>2)</sup>, 諏訪歯科診療所<sup>3)</sup>

○落合隆永(DDS)<sup>1)</sup>, 宮本侑果(DDS)<sup>1)</sup>,  
川原田幸司(DDS)<sup>2)</sup>, 諏訪裕彦(DDS)<sup>3)</sup>,  
江原道子(DDS)<sup>1)</sup>, 永山元彦(DDS)<sup>1)</sup>

【はじめに】細胞診ガイドラインの整備により細胞所見の観察要点などが広く周知されflow chartによって比較的容易に細胞診断が行えるようになった。しかし、口腔病変特有の病態から細胞診断を行う際に苦慮する症例にしばしば遭遇する。そこで、液状化検体細胞診を用いた口腔細胞診の補助的診断法を検討した。

【対象および方法】口腔粘膜より擦過採取された細胞にて細胞判定を終えた検体と健常成人5名の口腔粘膜上皮の擦過細胞を用いた。検体はすべて液状化検体細胞診にて行い、判定はNILM10例、LSIL5例、HSIL8例、SCC10例の検体を用いた。検体残液中の細胞からセルブロックを作製しFFPE標本にてTransglutaminase 3(TGM3)の免疫組織学的な解析を行った。また、残液中の細胞を用いて分子生物学的にTGM3の遺伝子発現を解析した。

【結果と考察】健常成人の頬粘膜と舌縁のTGM3は細胞質に陽性であった。硬口蓋と歯肉は、細胞膜に局在した。角化重層扁平上皮と非角化重層扁平上皮でのTGM3遺伝子発現は有意差を認めなかった。口腔粘膜上皮組織の種類によらずTGM3は発現を認めることから補助的検索に適する分子の候補となる。免疫組織学的なTGM3の陽性率は悪性度が高いほど低下し、NILMとSCCで有意差を認めた。悪性化に伴う発現の低下は分化型扁平上皮癌でも認められ、角化細胞の判定において判定に有用な情報と提供する可能性が示唆された。

【まとめ】口腔細胞診においても液状化検体細胞診の残液を使用した免疫染色や遺伝子発現の検索は細胞診の補助的診断として有用であり診断精度向上の一助となることが考えられる。



## ◇シンポジウム 14

エキスパートに学ぶ乳腺細胞診—構造・細胞異型、二相性、背景から各組織型の鑑別に迫る

## S14-0 座長の言葉

社会医療法人栗山会飯田病院病理診断科<sup>1)</sup>, 神奈川県立がんセンター医療技術部検査科病理検査室<sup>2)</sup>

○土屋眞一(MD)<sup>1)</sup>, 仲村 武(CT)<sup>2)</sup>

あなたは線維腺腫、乳管内乳頭腫を悪性と迷ったことはありませんか？ 硬性型浸潤性乳管癌、小葉癌を良性と迷ったことはありませんか？ その後の組織との照合でなぜ迷ったのか振り返って細胞像を見直しましたか？ 同じような経験をされたことはないでしょうか？ 残念ながら若い細胞検査士は乳腺細胞診症例の減少により、そのような経験は乏しいかもしれません。

乳腺の腫瘍性病変は良悪性に関わらず、多様な組織像を示し、乳腺細胞診にも反映され良悪性を決められず、鑑別困難と判定することがあります。また、一般的な良悪性の細胞所見とは異なり、良性に比較して悪性病変の方が類円形均一な核、整った極性を示し、診断が難しいことがあります。

乳腺良性・悪性病変を構造異型・細胞異型・二相性・背景からどのように所見を読み取れば良いのでしょうか？ 構造異型をみても、シート状・乳頭状・篩状など多くの出現パターンがみられます。組織像を念頭におきながら、どの組織型に当てはまるのかを考え、診断を進める必要があります。本シンポジウムでは乳腺細胞診のエキスパートに線維腺腫・乳管内乳頭腫・浸潤性乳管癌・特殊型乳癌について細胞所見をどのように読み取れば、良悪性の判定、さらには組織型の推定に導かれるのか詳細に発表して頂きます。

本シンポジウムを聴講された方々は各組織型の細胞診断における重要なポイントを学ぶことができ、迷った鑑別困難例を少しでも悪性疑い、または正常あるいは良性と判定できるようになるでしょう。また、乳腺細胞診の経験が少ない若手の細胞検査士にとって乳腺細胞診をもっと知りたい、もっとみてみたいと思えるような興味あるシンポジウムになれば幸いです。

## S14-1 線維腺腫

社会医療法人飯田病院病理診断科<sup>1)</sup>, 日本医科大学付属病院乳腺科<sup>2)</sup>

○松澤こず恵(CT)<sup>1)</sup>, 沢田 晋(CT)<sup>1)</sup>, 土屋眞一(MD)<sup>1,2)</sup>

近年の乳腺の病理学的診断では臨床的に悪性を疑う場合には針生検、良性を疑う場合や副病変には細胞診を施行することが主流となっており、われわれ細胞検査士は日常業務で良性病変に遭遇することが多いのが現状である。一方では微小病変や、乳管内進展部分の細胞像を的確に診断する技量が求められる。そのための診断手順としては、出現細胞の構成成分・背景所見・二相性・構造異型・細胞異型の5つの所見を加味した上での総合的な判断をおこない、良悪診断と組織型推定を行うことである。線維腺腫はわれわれが最も遭遇することの多い代表的な良性病変の1つであり、また、通常の線維腺腫材料から採られた細胞像では、上記の5つの所見が明瞭に反映され、その診断は比較的容易といえる。しかし、少なからず診断に苦慮する場合がある。その1つは乳腺症型線維腺腫で、しばしば、悪性と鑑別を要することがある。増生する間質成分とともに上皮増生が著明で乳腺症の構成成分が出現してくるため非常に複雑な細胞像となり、上皮増生が強い部分の核所見は悪性と類似傾向を認めることがあるため、上皮成分のみに観察の視点を奪われると過剰診断を招く恐れがある。もう1つは近年増加傾向にある陳旧化傾向を示す線維腺腫で、画像では形状不整な腫瘤像を呈することが多いため、臨床的には悪性との鑑別に細胞診が施行されることが多い。われわれの検討では、乳腺症との異同が難しいと考えているが、陳旧化した線維腺腫という診断には、臨床所見、組織像を念頭に置いた総合的判断が求められる。両者の細胞像の検討と診断の進め方、見方、考え方についてを組織像、細胞像を呈示しながらご報告したい。



## S14-2 乳管内乳頭腫

国保水俣市立総合医療センター臨床検査科<sup>1)</sup>, くまもと乳腺・胃腸外科病院病理診断科<sup>2)</sup>, 熊本市立熊本市市民病院病理診断科<sup>3)</sup>, 熊本総合病院病理診断科<sup>4)</sup>, 熊本労災病院病理診断科<sup>5)</sup>

○河野公成(CT)<sup>1)</sup>, 有馬信之(MD)<sup>2)</sup>, 山田智子(CT)<sup>3)</sup>, 猪山賢一(MD)<sup>4)</sup>, 栗脇一三(MD)<sup>5)</sup>, 川野陽子(CT)<sup>5)</sup>

乳腺穿刺吸引細胞診で組織型推定を行う場合は、得られた細胞の特徴を把握し、更に鑑別すべき病変も考慮しながら細胞診断を行うことが重要である。乳管内乳頭腫には太い乳管に発生する中心性乳頭腫と、末梢乳管に発生する末梢性乳頭腫があり、後者では低異型度 DCIS を伴う症例がある事も認識しておく必要がある。乳頭腫の典型例は、泡沫細胞を背景に結合性の強い大型の乳頭状集塊が出現し、集塊の内外には線維血管性間質（以下間質）を認める。乳管上皮と間質の間には、ライトグリーン好性で有尾状細胞質の大乳管型筋上皮細胞が介在し、二相性が保持されている。乳頭腫を診断する際は、この大乳管型筋上皮細胞を確認する事が診断の一助となる。乳管上皮細胞の核所見は様々で、核の軽度大小不同や核形不整を示す例もあるが、クロマチン増量は通常目立たない。また面癌の壊死とは異なり、脱核変性した乳管上皮細胞を散見する場合は、梗塞壊死を伴う乳頭腫を疑う。一方稀ではあるが、乳頭腫の細胞像に加え、乳頭腫とするには違和感のある細胞が混在する場合がある。その細胞像は乳管上皮細胞が孤在性または柵状、篩状構造など出現様式は様々であるが、共通する所見として、細胞質はライトグリーン好性で、核密度が高く、核緊満感を有し、間質には筋上皮の付着は無く、乳管上皮が直接配列する所見や裸血管を認める事である。つまり2種類の細胞で構成された病変ではないか考えた場合は、乳頭腫に加え低異型度 DCIS の可能性も考慮し、組織学的検索を視野に入れた細胞診断を行う必要がある。乳頭腫を診断する際は全ての集塊を詳細に観察し、悪性病変の混在を見逃さないよう慎重に診断する事が重要である。

## S14-3 ～浸潤性乳管癌・浸潤性小葉癌～

久留米大学医療センター臨床検査室病理<sup>1)</sup>, 久留米大学医療センター病理診断科<sup>2)</sup>, 長崎大学病院病理診断科・病理部<sup>3)</sup>

○阿部英二(CT)<sup>1)</sup>, 塩賀太郎(MD)<sup>2)</sup>, 山口 倫(MD)<sup>3)</sup>

乳腺穿刺吸引細胞診の診断は、細胞出現様式に応じた細胞の観察を行うことで病変の本質に迫ることができ且つ過剰診断あるいは過少診断を防ぐことができる。重要なことは鑑別に挙がる病変の認識と細胞集塊や個々の細胞について着目すべき観察ポイントを押さえておくことである。

浸潤性乳管癌の場合、鑑別病変に良性では主に線維腺腫、乳管内乳頭腫、乳管上皮過形成があり、悪性では乳管内癌がある。浸潤性乳管癌の細胞出現様式にはシート状、腺管状、乳頭重積状、篩状、充実重積状、楔状、線状、孤立散在性など、組織分類により様々であるが、筋上皮細胞の所見や細胞集塊の所見、個々の細胞所見など出現様式に応じた細胞の観察が重要となる。筋上皮細胞の観察ポイントは、数とその局在性である。良性病変では乳管上皮細胞の増生に合わせて筋上皮細胞も増えてくる。また乳管内癌でも筋上皮細胞を認めるがその際は集塊辺縁に押しつぶされ且つ核濃縮した状態で観察される。局在性とは筋上皮細胞がどの場所に観察されるかで集塊の構造が把握できる。細胞集塊では、細胞の増殖形態や重積態度、集塊辺縁の形状などが観察ポイントとなる。個々の細胞では、核形や核縁、クロマチンが観察ポイントとなる。特に小型で細胞異型を認めず単調な印象を受ける場合は、悪性の可能性が高く注意が必要となる。浸潤性小葉癌の場合、鑑別病変に良性では硬化性腺症があり、悪性では浸潤性乳管癌硬性型、そして悪性リンパ腫がある。観察ポイントは、細胞出現様式、筋上皮細胞の有無、細胞接着の強弱、クロマチンなどが挙げられる。このように浸潤性乳管癌、浸潤性小葉癌の診断は、得られた所見を総合的に判断することが重要である。

## S14-4 特殊型乳癌

山近記念総合病院検査室病理<sup>1)</sup>, 日本鋼管病院病理検査技術科<sup>2)</sup>, 東海大学医学部基盤診療学系病理診断学<sup>3)</sup>

○大久保美沙(CT)<sup>1)</sup>, 松井成明(CT)<sup>2,3)</sup>

特殊型乳癌は、それぞれの組織型が特徴のある細胞所見を呈する。従ってその典型像を習熟することが良悪の判定および組織型推定に繋がる。一方、特殊型乳癌における細胞診断の難しさは良性病変と重複した所見を呈する組織型が少なからず存在することにある。われわれは下記の4つの細胞像を供覧しこれらの細胞所見を考えてみたい。

微小乳頭腺癌(IMPC)：リンパ節転移を伴うことが多い。最大の特徴は偽乳頭状集塊最外層の核配列(inside-out)にある。但し inside-out は細胞分化の低い IMPC で不明瞭化する点や粘液癌との類似性について考慮する必要がある。

扁平上皮癌(SCC)：化生癌に分類される。化生癌は腺癌細胞の出現に加え、扁平上皮細胞、紡錘細胞および骨・軟骨細胞等への分化を示す。SCC の多くは乳管癌の扁平上皮化生によるものであるが、まれに腺癌の介在のない純粋型が存在する点に留意が必要である。

アポクリン癌(AC)：トリプルネガティブが多い。シート状～敷石状重積を示す細胞集団が観察される。構成細胞は好酸性顆粒状の細胞質を有し、強い核異型と明瞭な核小体を有する。鑑別疾患には乳管腺腫がある。両者を細胞異型から鑑別するのは難しく、判定は鑑別困難にとどめ組織診による診断を依頼することが必要である。

乳腺神経内分泌腫瘍：神経内分泌腫瘍(NET)および神経内分泌癌(NEC)がある。NET はカルチノイド類似の細胞の出現から核異型の目立つものまで幅広い出現態度を示す。一方 NEC は NET より異型度の増した細胞や小細胞癌に近似した細胞を認める。免疫組織・細胞染色では神経内分泌腫瘍マーカーへの発現を示すが、一部の乳頭状病変(例えば SPC)でも同一の発現を示すことも考慮しておくべきである。

## ◇ワークショップ I

腺癌・扁平上皮癌と鑑別を要する肺の神経内分泌腫瘍  
WS1-1 神経内分泌腫瘍の最新の話について

筑波大学医学医療系診断病理<sup>1)</sup>, 筑波大学附属病院<sup>2)</sup>

○松岡亮太(MD)<sup>1)</sup>, 朝山 慶(MD)<sup>2)</sup>, 古橋陽輔(CT)<sup>2)</sup>,  
村田佳彦(CT)<sup>2)</sup>, 柴 綾(CT)<sup>1)</sup>, 松原大祐(MD)<sup>1)</sup>

肺の神経内分泌腫瘍は、大きく carcinoid と神経内分泌癌(neuroendocrine carcinoma, NEC)に分けられる。さらに前者は核分裂像の数や壊死の有無などの違いにより typical carcinoid と atypical carcinoid の2つに、後者は細胞形態の違いにより小細胞癌(small cell lung carcinoma, SCLC)と大細胞型神経内分泌癌(large cell neuroendocrine carcinoma, LCNEC)の2つに分けられる。NEC は肺癌の中でも予後不良で化学療法に高確率で耐性化することから新たな治療戦略の開発が求められている。肺の NEC は腺癌や扁平上皮癌に比べ、分子生物学的な解析が遅れていた分野であったが、近年では網羅的分子病理学的解析が進み、その特性が次々に明らかとなってきた。特に、SCLC は転写因子(ASCL1, NEUROD1, POU2F3, YAP1)の発現具合により4つのサブグループに分けられることが報告され、SCLC 研究の1つの breakthrough となった。その後の研究で各々のサブグループはそれぞれユニークな分子生物学的特徴を有することが明らかとなり、さらに治療反応性にも違いがある可能性が報告された。また LCNEC についても上記の転写因子の発現や遺伝学的特性を調べることで SCLC と共通性を有するグループや、NSCLC と共通性を有するグループが存在することが報告された。このように今までは1つの組織型にはめ込まれていた NEC が、実は分子生物学的多様性を有し、生物学的挙動、治療反応性が異なることがわかってきており、さらに解析を推し進めることで、新たな治療標的の同定や治療抵抗性の解明が期待できる。本講演では NEC を中心に、最近発表された論文や自身の研究など最新の知見を交えながら肺の神経内分泌腫瘍について概説する。

## WS1-2 小細胞癌と鑑別が必要な非小細胞肺癌の細胞所見について

筑波大学附属病院病理部<sup>1)</sup>, 筑波大学附属病院つくばヒト組織診断センター<sup>2)</sup>, 筑波大学医学医療系診断病理学<sup>3)</sup>

○古橋陽輔(CT)<sup>1)</sup>, 村田佳彦(CT)<sup>1,2,3)</sup>,  
中川智貴(CT)<sup>1,2,3)</sup>, 中島世莉奈(CT)<sup>1,2,3)</sup>,  
秋田谷有朔(CT)<sup>2)</sup>, 河合 瞳(MD)<sup>3)</sup>, 松岡亮太(MD)<sup>3)</sup>,  
坂本規彰(MD)<sup>3)</sup>, 松原大祐(MD)<sup>3)</sup>

小細胞癌は高悪性度の神経内分泌腫瘍であり, 進行が早く, 診断された時点で広範な転移を認めることが多い。小細胞癌の腫瘍細胞の大きさは, リンパ球の約3倍未満とされており, その細胞像はN/C比が大きく, 微細顆粒状のクロマチンを有し, 核小体はあまり目立たない。隣接する腫瘍細胞が相互に鋳型状に配列する鋳型状配列や, 核が圧挫によって線状となった核線を認める。小細胞癌の診断の際には, 組織生検と細胞診検査が行われるが, 組織生検では細胞が挫滅・変性により診断が困難なことがあり, 細胞診における小細胞癌と他の疾患の鑑別は重要である。鑑別疾患として挙げられるのは, 悪性リンパ腫, 大細胞神経内分泌腫瘍(以下LCNEC), 胸部SMARCA4欠損未分化腫瘍などである。悪性リンパ腫では, 不整形の核を有したN/C比の大きい腫瘍細胞がモノトナスに出現する。特に濾胞性リンパ腫などの小型の腫瘍細胞が出現する組織型では, 小細胞癌との鑑別が困難な場合があるが, 結合性の有無や免疫組織化学でリンパ球系マーカーの陽性を確認することで鑑別が可能である。LCNECは壊死性の背景に, 核線, 核濃縮細胞が見られるが, 腫瘍細胞の大きさは中～大型で, 中等度～豊富な細胞質や明瞭な核小体が認められる。胸部SMARCA4欠損未分化腫瘍は, 円形～卵円形, もしくは楕円形の小型～中型の腫瘍細胞で, 明瞭な核小体を有する。核偏在する場合や, 豊富な細胞質を有するラブドイド様細胞が出現することがある。小細胞癌との鑑別点として, 細胞質を有する点や, 免疫組織化学によりSMARCA4/BRG1の発現の減弱または消失を確認する。上記疾患の細胞像を供覧し, 小細胞癌との鑑別点について提示する。

## WS1-3 類基底細胞型扁平上皮癌と神経内分泌腫瘍の鑑別

香川大学医学部附属病院医療技術部門<sup>1)</sup>, 香川大学医学部附属病院病理診断科<sup>2)</sup>, 香川大学医学部附属病院病理部<sup>3)</sup>

○多田有輝子(CT)<sup>1,2,3)</sup>, 松永 徹(CT)<sup>1)</sup>,  
清永加菜(CT)<sup>1)</sup>, 郷田 衛(CT)<sup>1)</sup>, 片倉和哉(CT)<sup>1)</sup>,  
本山睦美(CT)<sup>1)</sup>, 大通清美(CT)<sup>1)</sup>, 香川聖子(MD)<sup>2)</sup>,  
石川 亮(MD)<sup>2,3)</sup>, 羽場礼次(MD)<sup>2,3)</sup>

肺癌の病理診断時に気管支鏡やCTガイド下で組織の採取が困難な症例では, 細胞診が最終診断となる場合がある。この時, 細胞診材料においても肺癌遺伝子検査などのコンパニオン診断の選択や治療薬の決定において, 組織型の推定は非常に重要である。その中でも日常業務では腺癌と扁平上皮癌の鑑別が最も大切である。今回提示する類基底細胞型扁平上皮癌は, 扁平上皮癌の亜型として分類されているが, 稀な組織型で通常の小細胞肺癌より予後不良である。類基底細胞型扁平上皮癌は, 組織学的に扁平上皮としての形態を欠く小型～中型細胞が小葉状に増殖し, 胞巣辺縁部で核の柵状配列を示す低分化な悪性上皮性腫瘍である。扁平上皮癌で類基底細胞成分が50%を超えるものが, 類基底細胞型扁平上皮癌として分類される。類基底細胞型扁平上皮癌の細胞診では, 小型でN/C比の高い腫瘍細胞が出現し, 一部で流れ様配列や層状など非角化型扁平上皮癌に特徴的な構造所見がみられる。また, 同時に集塊辺縁でライトグリーン好性の無構造物質として認められる硝子様間質に相当する物質がみられた時は, 組織型の推定が可能である。しかし, 腫瘍細胞が小型で, 核線化, 相互封入像, 柵状配列やロゼット様構造がみられる場合には, 小細胞癌などの高悪性度神経内分泌癌との鑑別が困難である。そのため細胞診や組織診で鑑別が難しい場合には, p40と神経内分泌マーカーによる免疫染色の追加検討が必要である。類基底細胞型扁平上皮癌の細胞診に関する文献的な報告は少ない。そこで今回のワークショップでは, 類基底細胞型扁平上皮癌と神経内分泌腫瘍の細胞診標本上にみられる特徴的な細胞所見とピットフォールについて考察する。

#### WS1-4 EGFR 遺伝子変異陽性肺癌の小細胞肺癌転化

北海道大学病院病理診断科<sup>1)</sup>, 北海道大学大学院医学研究院呼吸器内科学教室<sup>2)</sup>, 恵佑会札幌病院病理診断科<sup>3)</sup>

○高桑恵美(MD)<sup>1,3)</sup>, 森永大亮(MD)<sup>2)</sup>, 榊原 純(MD)<sup>2)</sup>, 松野吉宏(MD)<sup>1)</sup>

Epidermal growth factor receptor (EGFR) 遺伝子変異は肺腺癌の約半数に存在し, EGFR 遺伝子変異陽性肺癌は EGFR tyrosine kinase inhibitor (EGFR-TKI) に高い有効性を示すが, 奏効例においても一定期間を経てほぼ全例において耐性化を来す. EGFR-TKI の獲得耐性の重要な機序として, T790M 変異などの 2 次的な遺伝子変異とともに, 小細胞肺癌 (small-cell lung cancer, SCLC) への転化が報告されている. 今回, EGFR 遺伝子変異陽性肺癌の治療中に小細胞肺癌転化を来したと考えられる 3 例を経験したので, その組織像と細胞像を提示する.

**【症例 1】** 60 歳代女性. EGFR L858R 陽性肺腺癌 (pT2aN2M0 stage IIIA) の術後 6 年, 6 次治療中に肺内転移と胸水の悪化とともに血中NSE, ProGRP が上昇, 胸水穿刺で小細胞癌の細胞所見が認められた.

**【症例 2】** 40 歳代男性. EGFR Exon19 deletion 陽性肺腺癌 (cT2bN2M1a stage IVA) に対し EGFR-TKI で加療, 6 年後の 6 次治療中に脳転移と新規の胸膜結節の出現とともに血中NSE, ProGRP が上昇, 胸膜結節の針生検で小細胞癌と診断した.

**【症例 3】** 60 歳代男性. EGFR L858R 陽性肺腺癌 (cT2aN0M1c stage IVB) に対し初回治療の EGFR-TKI 開始後 1 年で原発巣の増大とともに血中NSE が上昇, 原発巣の再生検で小細胞癌と診断した.

#### ◇ワークショップ 2

形態学の学びのあり方を考える

#### WS2-1 大学院を通じたの学術研究のはじめ方—形態学的研究から細胞診断へのアプローチ

畿央大学健康科学部健康栄養学科<sup>1)</sup>, 畿央大学大学院健康科学研究科<sup>2)</sup>, 川崎医療福祉大学医療技術学部臨床検査学科<sup>3)</sup>

○森 康浩(CT)<sup>1,2)</sup>, 田中慎一(CT)<sup>3)</sup>, 植田政嗣(MD)<sup>2)</sup>

細胞検査士の業務は診断および治療技術の発展に伴って拡大しているが, ゲノム診断をはじめ細胞を扱うあらゆる局面において「細胞を診る」以外の能力が今後求められるようになっていくのが現実であり, その一つが学術研究能力である. 細胞検査士にとって「細胞を診る」ことは根幹を成す必須能力であり, 日本の細胞検査士は高水準の細胞診断精度を誇る. しかし, さらなる細胞診断精度や技術の向上は, 患者へ適切で良質な検査を提供することに直接的に寄与し, 細胞診断に関連する技術の開発や改良などを含めて細胞診断学の恒常的な発展のためには細胞検査士が取り組む基礎研究や臨床研究が肝となる. すなわち, 今後は学術研究能力さえも責務として求められる時代へと変遷していくと考えられるが, 実際には臨床検査技師および細胞検査士としての職務で余裕がない場合や学術研究を実施するためのハードルが高く, 学術研究に興味を有していてもなかなか取り組みない状況と推察する. また, 学術研究のはじめ方がわからずに困惑している場合もあるかと思う. 本演題では, 現在実施中の臨床研究の一部を提示し, 研究テーマの見つけ方を具体的にお示しする. 特に, 日常業務中での疑問や判定困難症例との遭遇は, 症例発表のみならず, 継続的な研究課題になりうることをお伝えしたい. 細胞検査士および大学院教員として, 細胞検査士への研究指導経験やそこから得た知見を基に, 将来を担う細胞検査士が学術研究へ興味を抱く, あるいは取り組む契機を提示できれば幸いである.



## WS2-2 技術開発の研究—社会人大学院生の立場から—

洛和会音羽病院臨床検査部<sup>1)</sup>, 神戸大学大学院保健学研究科病態解析学領域<sup>2)</sup>

○森藤哲史(CT)<sup>1,2)</sup>

臨床検査技師および細胞検査士を取り巻く環境は近年大きく変わり、現在は博士号を取得する方、また、さらには大学等の教育機関で教員として活躍する方も少なくありません。検査技術の発展は検査の可能性を広げ、その結果として診療全体の質の向上につながります。日常の検査業務を通じて質の高い検査データを提供するのみならず、検査技術の専門家としてその発展に積極的に寄与していく姿勢が求められると考えます。現在では多くの大学の臨床検査学科においても大学院が設置され、より高度な教育を提供する体制が整ってきています。特に、日常業務で培われた高度な技能をベースに、業務を通じて経験する様々な疑問や技術的限界について一つ一つ解決していくことは、臨床検査の発展において大変意義が高いと考えます。しかし、現場で働く方にとって、日常業務に従事しながら研究を行い、また、その成果を論文という形で発信していくことは必ずしも容易ではありません。研究計画の作成、倫理委員会への申請や研究予算の確保など、研究を行う上で必要なノウハウは多岐に渡ります。研究の形態は様々ですが、研究の基礎を学び、その実行能力を養う上で、大学院への進学は価値が高いと考えます。

私は、民間病院の病理・細胞診部門で検査技師として勤務する傍ら、2022 年より神戸大学大学院保健学研究科博士後期課程に入学し、現在は社会人大学院生として研究にも注力しています。本演題では社会人大学院生としての立場から、現場で働く臨床検査技師および細胞検査士が技術開発研究を行う意義について述べさせて頂きたいと思います。

## WS2-3 技術開発研究のすすめ

京都大学医学部附属病院病理部

○平田勝啓(CT)

病理部門で実務に従事している臨床検査技師が研究活動を行うことにはいくつかの利点がある：

実用的な研究成果を得られる可能性が高い・最新の研究や技術の進展に追いつき、それを実務に応用する能力がきっと向上する・ヒト由来臨床検体を利用しやすい・業務に関連する研究であれば周囲の理解を得られやすい。一方で独自に研究を行うには、何からはじめてどのように進めれば良いのかわからない・指導者・費用などの課題がある。

本演題では病理分野の技術開発や形態解析領域における研究活動に関して以下の内容について発表する。

- ・実務者である細胞検査士・病理技師が研究に参画する意義・利点
- ・どのように研究課題をみつけるか
- ・どのように研究活動を進めるか
- ・習得しておく便利な知識・技術・Tips

研究業績は自身の競争力強化につながり、昇進・転職・大学院進学や学位取得に有利に働くかもしれない。大学院博士課程に進学せずに論文提出により取得する学位(いわゆる「論文博士」)についても紹介する。



**WS2-4 日常業務の問題点から考える研究への足がかり～市中病院での学術活動～**

日本赤十字社愛知医療センター名古屋第二病院医療技術  
部病理検査課

○岩田英紘(CT)

どのように研究テーマを見つけたら良いか、しばしば質問を受けることがある。規模の大きな研究を計画しても、検体の収集や研究費用などの壁にぶつかることも少なくない。経験が浅い若手技師であれば、まずは日常業務の問題点から研究テーマを探すことをお勧めしたい。今回は、市中病院に勤務する私の研究経験について紹介する。

入職後、私が初めに着手した研究は、FISH 検査の精度管理に関する研究であった。当院では、FISH 標本の前処理やシグナルカウントに対し自動装置を用いて実施している。自動装置により正確な検査結果を得るためには、適切な FISH 標本の作製が最も重要になる。そのため、検体の種類やプローブの種類に応じて前処理のプロトコルを検討し、自動カウントによる有用性を検証することは課題の一つであった。また、当院では尿細胞診検体が多い特徴がある。このような自施設の特性を活かし、上部尿路上皮癌における術前診断の精度向上を目的として、尿細胞診を用いた UroVysion の有用性に関する研究にも尽力した。他にも、普段の業務で疑問に思ったことを研究テーマに設定してきた。ホルマリン過固定検体における核酸品質低下の問題に着目し、新たな固定条件を検討した研究もその一つである。休日に病理検査業務を行うのが困難な状況である当院において、週末の検体に対しても良好な核酸品質を保つ方法はないかと考えたのがこの研究のきっかけであった。

以上のように、日常業務における身近な問題点から研究テーマが見つかることもある。そのためには、常に現状に対する問題意識を強く持ちながら業務に従事することが重要であると考えている。

**WS2-5 MD からの特別発言：論文の書き方を中心に**

奈良県総合医療センター産婦人科

○豊田進司(MD)

形態学の学びのあり方を考えるなかで、形態学を究めてみたい、病理技術をより深く追求してみたい、などの直感や気持ちが昇華し、新たな知見を得たにも関わらず心理的な敷居の高さから論文化できないことも多いと考える。新たな知見を論文として発信するには直感や気持ちではどうにもならず、効率良く適切な手段が必要である。今回、新たな知見を論文として世界に発信したい人を勇気づけることと、論文化を通じて、形態を学ぶ楽しさを再認識することを発表の目的とし、新たな知見を発信するための手段として最適なコンピューターソフトウェアを検討した。目的に最適なソフトウェアとして文献整理ソフトの EndNote、質的研究をサポートする NVivo、統計ソフトの JMP の 3 つのソフトが目的に合うソフトと考えた。EndNote は文献の収集と管理、参考文献リスト自動作成ならびに一括変換において論文化への心理的な敷居を低くすることが可能と考えられた。NVivo は文献からの煩雑な引用を容易化し、多くの文献を横断的に俯瞰して考察に結びつけることが容易であった。そして、NVivo でデータを管理分析すれば、紙資料での分析や考察作成によくある「ノリとハサミを使うメモの貼付け作業」、「大量の付箋貼付け」等の煩雑な作業などが不要になることを示す。また JMP は新しい知見における直感を容易に統計結果へ結びつけた。文献整理と参考文献作成に力を発揮する EndNote、直感を刺激し考察に有用な NVivo、直感が統計結果に結びつく JMP の 3 つのソフトウェアが新たな知見を論文化するための効率的な手段となり、効率的な論文化により形態を学ぶ楽しさを再認識することが可能と考えられた。

## WS2-6 細胞診検査と研究者について

信州大学医学部保健学科検査技術科学専攻

○木村文一(CT)

過去そして現在、多くの細胞検査士が、毎年2回開催される日本臨床細胞学会学術集会で、発表を活発に行っており、日本臨床細胞学会誌や、国際細胞学会 (IAC) の唯一の機関誌である *Acta Cytologica* を始め、国際研究雑誌に投稿・発表するなど、素晴らしい研究結果を残していることは周知のことと思われる。しかしながら、研究資金については、多くは所属する病院や大学などの職場からの支給される資金に依存しているのが現状ではないだろうか。科研費は、公募型の研究資金制度を所管する関係9府省 (内閣府・総務省・文部科学省・厚生労働省・農林水産省・経済産業省・国土交通省・環境省・防衛省) により運営され、研究者が多様で独創的な研究に継続的、発展的に取り組む上で基幹的な研究資金制度である。今回は、競争的研究費制度 (いわゆる科研費) の活用やいくつかの研究助成金制度について概説する。また、病院や大学に勤務する細胞検査士や臨床検査技師がどのようにして資金を獲得しているか、どのように研究を行っているか当大学を例に紹介する。さらに研究の楽しさや、難しさ、共同研究ならびに大学院生の研究について私自身の経験を述べる。

## ◇ワークショップ 3

子宮頸部 HPV 関連性腫瘍と細胞診

WS3-1 HPV ワクチンの子宮頸部検診への影響

自治医科大学附属さいたま医療センター

○今野 良(MD)

1983 年から開始された子宮頸がん検診のおかげで、当初、頸がんは減少したが、1998 年以降増加に転じた。2016 年 HPV ワクチンが登場した (現在、140 か国承認)。2016 年米国臨床腫瘍学会が高・低所得国のいずれにおいても HPV 単独検診 (感度 95% 以上) を第一の推奨としたのに続き、多くの国際団体や国が細胞診 (感度 70%) や細胞診・HPV 併用に比べて HPV 単独が最適と推奨し、国のがんガイドラインも推奨グレードを A、2021 年には WHO が世界中に推奨した。WHO は今世紀中の世界からの頸がん征圧を呼びかけた。それに基づくワクチン接種率 (女子) を 2023 年の 45% から 90% (2045 年)、HPV 検診受診率 70% というシナリオ下の推定では、中・低所得国において、年齢標準化発生率 (10 万人当) は 19.8 から 2.1 (現在の日本は 14.7) に低下し、6100 万件的発生を回避。検診を加えると 0.7 に低下し、さらに 1200 万件が回避できる (日本は高所得国だが、発生率は中所得国並みで、ワクチン接種率はそれ以下)。日本では HPV 単独に対して保守的論調や誤解があったが、ついに国は痺れを切らし、2024 年度から HPV 単独 (または、細胞診のいずれか) を自治体が選択することに舵を切った。本学会やアカデミア 4 団体は HPV 単独を推奨しているが、産婦人科医学会のみは細胞診推奨と迷走。ワクチン接種率が低いため頸がんが多く発生し、検診受診率が低い上に、細胞診の感度が低く発見できないという二重苦三重苦の惨状を変えなければならない。ワクチンと HPV 検診の飛躍的増加と HPV 陽性トリアージとしての細胞診の発展が期待される。

## WS3-2 世界における子宮頸がん検診の実情

奈良県総合医療センター産婦人科

○豊田進司(MD)

世界における子宮頸がん検診の実情を示す。欧州ではランダム化比較試験を根拠としたアルゴリズムが2014年に、豪州では文献レビューとワクチン接種実績を根拠としたアルゴリズムが2017年に、米国では17年間の約140万人の病歴を根拠とした個別管理方式が2020年に選択された。現在、一次検診はいずれもHPV単独検診で同意されており、細胞診はトリアージの役割となった。また、欧州では対策型検診から組織型検診への移行がおこなわれている。組織型検診では科学的根拠のある検診が品質保証体制のもと高い質で提供され、高い受診率や精検受診率が維持されることになる。なお、品質保証に関して国外では評価指標(Quality Indicators, QI)が定められている。QIは細胞診、コルポスコピー(コルポ)、生検、治療、追跡調査などに関する項目を含み、異なる国や医療環境における子宮頸部前がん病変診療の質を明らかにするとされる。今回、欧州コルポ連盟が2013年に提案した6つのQIと自施設の成績とを比較検討した。6つのQIは細胞診軽度異常と高度異常に対する各年間コルポ件数、コルポ観察におけるSCJ(squamocolumnar junction)記載率、治療前コルポ実施率、リープ式円錐切除組織のcervical intraepithelial neoplasia<sub>2+</sub>率と切除組織断端陰性率である。われわれの成績は高率の場合に周産期予後の悪化が懸念される切除組織断端陰性率を除き、5項目が欧州の提案する基準を満たしていた。各施設間のQIの比較は頸がん検診の科学的根拠となり、今後日本邦で展開される組織型検診においても重要な役割を果たすと考えられた。

## WS3-3 子宮頸部HPV関連性腫瘍と細胞診

自治医科大学附属さいたま医療センター病理部<sup>1)</sup>, 自治医科大学附属さいたま医療センター産婦人科<sup>2)</sup>

○河野哲也(CT)<sup>1)</sup>, 今野 良(MD)<sup>2)</sup>, 大城 久(MD)<sup>1)</sup>

子宮頸癌の95%以上は、子宮頸部でのヒトパピローマウイルス(HPV)の持続的な感染が原因とされている。HPV関連病変の発症は、子宮頸部の扁平円柱上皮接合部(SCJ)のわずかな傷からHPVが基底細胞に入り込む潜伏感染から始まる。多くは自分自身の免疫機能によってHPVを排除するが、一部の持続感染者のさらにそのごく一部が数年から数十年の時を経て子宮頸癌を発症する。自己免疫で排除できなかった上皮においては、異形成である前がん病変を形成し、上皮内癌、浸潤癌と進展する。子宮頸がん検診での子宮頸部細胞診においては、異形成までの段階で細胞異常を捉えることが重要である。しかしながら、異形成までの段階での細胞異常といっても細胞形態は多彩で、判定者や施設による基準の違いもあり再現性に乏しい。特に移行帯領域におけるHPV感染を伴う化生細胞の評価には混乱が生じやすい。扁平上皮に近似した細胞から細胞質に粘液をみる腺上皮の性格が残る細胞まで様々な段階を呈する。ベセスダシステムの導入により判定困難な異型細胞の取り扱いと臨床対応が整理されたが、核異型を伴う化生細胞の標準化された基準はない。核所見と核の重なり度合いを詳細に観察することが重要である。子宮頸がん検診においてHPV検査単独法が導入されると細胞診はいわゆるスクリーニングではなく、HPV陽性患者に対するトリアージ検査となる。HPVが存在した上での細胞形態の変化を判断することが求められる。細胞判定の基本は変わらないが、バイアスを受けずにブレのない細胞判定を心掛けることが重要である。

**WS3-4 扁平上皮系病変・WHO 第 5 版運用上の問題点**

琉球大学大学院医学研究科細胞病理学講座

○川上 史(MD)

WHO 第 5 版における扁平上皮癌の診断上の大きな変更点として：1. 扁平上皮癌が HPV 関連と HPV 非依存性に分けられ、2. その判定には in situ hybridization による HPV-DNA の検出 (HPV-ISH) あるいは p16<sup>INK4a</sup>免疫組織化学が必須とされたことが挙げられる。組織学的バリエーションは、HPV 関連扁平上皮癌が類基底、あるいは疣贅状であることが多いのに対し、HPV 非依存性扁平上皮癌は角化型を示す傾向がある。しかし組織像からの確実な判別は困難であるため、HPV-ISH を用いた HPV-DNA の組み込みの確認が必要で、p16<sup>INK4a</sup>免疫組織化学はその代替となる。これらは、2024 年 1 月現在診断的検査としては保険収載されていないため、技術的、医療経済的に全症例に実施できない状況が、病理医が直面する問題点として挙げられる。現行の診療ガイドラインでは HPV の関与による扁平上皮癌の治療指針に違いがないことから、HPV-ISH や p16<sup>INK4a</sup>免疫組織化学を実施せずに「特定不能な扁平上皮癌 (Squamous cell carcinoma, NOS)」と診断することに患者の不利益はない。しかし、子宮頸部扁平上皮癌の 5-7% を占めるとされる HPV 非依存性扁平上皮癌と HPV 関連扁平上皮癌の間には予後や年齢中央値、分子遺伝学的背景において異なるとの報告がある。将来的には HPV の関与が患者管理や進行期を規定し、病理診断に厳密な HPV-DNA の組み込みの有無の評価が求められるようになるかもしれない点を念頭に置いた体制の整備が望まれる。

**WS3-5 HSIL と ASC-H の鑑別を中心に (従来法)**公益財団法人宮城県対がん協会細胞診センター検査課<sup>1)</sup>、公益財団法人宮城県対がん協会細胞診センター<sup>2)</sup>○後藤由美(CT)<sup>1)</sup>、鷲尾尚子(CT)<sup>1)</sup>、大場朋子(CT)<sup>1)</sup>、山本ちひろ(CT)<sup>1)</sup>、三根佑美(CT)<sup>1)</sup>、鈴木由香(CT)<sup>1)</sup>、秀城浩司(CT)<sup>1)</sup>、大友久美(CT)<sup>1)</sup>、板橋育子(CT)<sup>1)</sup>、伊藤 潔(MD)<sup>2)</sup>

子宮頸部細胞診において、多くの非腫瘍性変化が細胞形態に様々な変化を及ぼし、腫瘍性変化との鑑別に苦慮することがある。ASC-H は HSIL を除外できない異型扁平上皮細胞と定義されており、HSIL を示唆する場合に限定されている。また全 ASC の中で 10% 未満となるように定められている。当施設では年間約 10 万件の子宮頸がん検診を従来法(直接塗抹法)で行っており、その中でも ASC-H は細胞検査士の判定にばらつきがみられ、以前にも細胞所見の整理を行っている。今回は判定者間の判定のばらつきについて調査・分析を試みた。2021 年度と 2022 年度の ASC-H と判定された症例をベセスダシステムのカテゴリ分類を用いて 7 人の細胞検査士で再評価を行った。症例は組織結果が明確な直接塗抹検体 11 例、判定と臨床情報は提示せず年齢のみで検鏡し再判定と細胞所見の記入を依頼した。その後検討の趣旨を伝え、組織結果を提示し再度判定と意識調査(アンケート形式)を行った。再度判定したところ、ASC-H の再現性は低く、定期的に検討会を行い、精度管理をする必要があると思われた。各判定者間の細胞所見の違いを分析、細胞像の検討を報告する。



### WS3-6 子宮頸部 BD シュアパス™法における ASC-H と HSIL の鑑別

奈良県立医科大学附属病院病院病理部<sup>1)</sup>, 愛媛県立医療技術大学保健医療学研究科医療技術科学専攻<sup>2)</sup>, 愛媛県立医療技術大学保健科学部臨床検査学科生体情報学講座<sup>3)</sup>, 奈良県立医科大学病理診断学講座<sup>4)</sup>

○鈴木久恵(CT)<sup>1)</sup>, 小田千寛(MT)<sup>2)</sup>, 近藤ゆめの(MT)<sup>2)</sup>, 西川 武(CT)<sup>1)</sup>, 竹内真央(CT)<sup>1)</sup>, 龍見重信(CT)<sup>1)</sup>, 細川 翔(CT)<sup>2,3)</sup>, 内山智子(MD)<sup>4)</sup>, 則松良明(CT)<sup>2,3)</sup>, 吉澤明彦(MD)<sup>4)</sup>

世界の子宮頸がん検診は 1940 年代に Papanicolaou が開発したパパニコロウ検査をきっかけにその有用性が明らかとなり, 1950 年以後, 細胞診による検診が行われるようになった。1980 年代以後, 子宮頸がんの原因の 95% 以上は human papilloma virus (HPV) であることが明らかとなり, 現在多くの国々では HPV 検査単独検診が採用されている。検診の結果, HPV 陽性者には細胞診が行われトリアージされる。ASCCP2019 では, HPV16 陽性/ASC-H は CIN3 発症のリスクが 33.24% でコルポスコピーが容認される一方, HPV16 陽性/HSIL は 63.93% と高く即時治療が選択される。ASC-H と HSIL の治療方針が異なることから, HSIL を確実に判定する意義が大きく, ASC-H と HSIL の診断基準を明確にする事が重要視される。しかし, ベセスダシステムにおいて ASC-H は, 明確に HSIL とするには質的・量的にも不十分な状態とされている。曖昧で主観的な所見を内包したこの概念は, 明確な判断基準作成の困難さとあいまって, 再現性の低さを招いているとされる。さらに, Liquid Based Cytology (LBC) の採用により, Hyperchromatic Crowded Cell Groups (HCCG) が頻繁に出現することが知られ, その細胞学的解釈は難しく慎重な判定が求められる。我々は以前より, BD シュアパス™法を用いて, HCCG に出現する核分裂像が判断基準の一助になり得ないか検討を重ねてきた。今回, その検討結果と共に ASC-H と HSIL の細胞像について報告する。

### ◇ワークショップ 4

#### 核酸品質の視点からみた細胞診検体取扱い

#### WS4-1 呼吸器領域における細胞検体の取扱いと核酸品質

北海道大学病院先端診断技術開発センター<sup>1)</sup>, 北海道がんセンター臨床検査科<sup>2)</sup>, 北海道大学病院病理部<sup>3)</sup>

○四宮義貴(CT)<sup>1)</sup>, 畑中佳奈子(MD)<sup>1)</sup>, 奥村麻美(該当なし)<sup>1)</sup>, 南家綾江(該当なし)<sup>1)</sup>, 田中佑実(該当なし)<sup>1)</sup>, 山本万美子(該当なし)<sup>1)</sup>, 東 学(CT)<sup>2)</sup>, 石田裕子(CT)<sup>3)</sup>, 畑中 豊(該当なし)<sup>1)</sup>

近年, 非小細胞肺癌 (NSCLC) では, 新たな分子標的治療や免疫チェックポイント阻害 (ICI) 療法と共に, 効果予測マーカーを対象としたコンパニオン診断 (CDx) の導入が急速に進んでいる。CDx に用いられる検査法は, シングル CDx から, 次世代シーケンス (NGS) 法や qPCR 法を用いたマルチ CDx へと移行している。これら CDx では, 主としてホルマリン固定パラフィン包埋 (FFPE) 組織検体での実施が中心となっているが, 予てより検体品質に関する問題が指摘されている。こうしたなか, 検体採取の簡便性や核酸品質の観点から細胞検体の利用が改めて注目され, 細胞検体の使用に適した高感度 NGS 法 (肺癌コンパクトパネル Dx マルチ CDx) も開発され, 昨年臨床導入された。これに先立ち当学会では 2021 年 6 月に「がんゲノム診療における細胞検体の取扱い指針」の発出を行っている。ゲノム診療において有用な細胞検体として, FFPE セルブロック検体に加え LBC 処理検体が挙げられる。とくに NGS 法による検査では, 核酸品質とともに, 検体中の細胞量や腫瘍細胞含有割合 (TC) が重要となる。核酸品質については, 採取から固定処理や LBC 処理までの時間や温度, 取扱いによって影響を受け, とくに体腔液ではその影響は大きい。また使用する LBC 処理液間でも品質差が生じる。細胞量については, 特に僅少な細胞検体の場合は, 核酸抽出効率が重要となるが, この場合も核酸品質によって変化する。本講演では, NSCLC の細胞検体の取扱いと核酸品質の関係について概説する。



## WS4-2 体腔液細胞診検体における DNA と RNA 品質の比較

久留米大学病院病理診断科・病理部<sup>1)</sup>, 久留米大学病院臨床検査部<sup>2)</sup>

○安倍秀幸(CT)<sup>1)</sup>, 河原明彦(CT)<sup>1)</sup>, 牧野諒央(CT)<sup>1)</sup>, 熊谷天斗(CT)<sup>1)</sup>, 高瀬頼妃呼(CT)<sup>1)</sup>, 内藤嘉紀(MD)<sup>2)</sup>, 秋葉 純(MD)<sup>1)</sup>

近年, がん治療における分子標的治療は, 著しく発展しており NGS や PCR パネルを用い遺伝子変異を調べることが日常的となってきた。この遺伝子パネル検査は主に FFPE 検体を用いて運用されている。日本臨床細胞学会は「がんゲノム診療における細胞検体の取扱い指針(第 1.0 版)」を実証データとともに公開しており, 今後は遺伝子パネル検査において細胞診検体の使用が期待されつつある。「がんゲノム診療における細胞診検体の取扱い指針(第 1.0 版)」では主に検査室に検体を受け取った後の冷蔵保管の必要性, セルブロック作製の注意点や各 LBC 固定液の影響について DNA 品質を中心に記載されている。一方, 検査室が細胞診検体を受け取った直後の検体における DNA と RNA の核酸品質に関してあまり理解出来ていない。細胞診検体の採取法には核酸品質に影響が少ないと考えられる穿刺吸引細胞診・ROSE とその影響が大きいと考えられるドレーンパックなどの貯留検体などがある。体腔液に着目すると胸腔・腹腔の穿刺吸引細胞診, ドレーンのボトル排液, 手術時の洗浄液などがある。これらの細胞診検体が検査室に提出された時点の核酸品質を理解し, 臨床医と病理部門が検体取り扱いの認識を併せることが必要となる。今回, 我々は採取法の異なる体腔液細胞診検体における DNA と RNA の核酸品質の比較を行い, 本ワークショップにおいて検討結果を報告する。

## WS4-3 液状化検体細胞診保存液の種類と肺癌細胞診検体の保管方法が核酸品質に与える影響

北里大学医学部呼吸器外科学<sup>1)</sup>, 北里大学医学部附属新世紀医療開発センター横断的医療領域開発部門分子病理学<sup>2)</sup>, 北里大学病院病理部<sup>3)</sup>

○松尾由紀子(該当なし)<sup>1)</sup>, 吉田 功(MD)<sup>2)</sup>, 山下和也(CT)<sup>3)</sup>, 佐藤之俊(MD)<sup>1)</sup>

非小細胞肺癌を対象とした分子標的薬の感受性を識別する遺伝子検査は, 治療方針の決定に重要な役割を担っている。検査対象は主に組織であるが, 最近一部のマルチプレックス検査の対象に細胞診検体が加わったことから, 液状化細胞診(LBC)の利用が増加するとともに, 今後ますます高品質な核酸が必要とされることが予想される。LBC 保存液はアルコールを主成分とするものと微量のホルマリンを含むものに大別される。さらにその組成もメーカーによって異なるため, LBC の残余検体から抽出した核酸を遺伝子検査に用いる場合は, 保存液の種類や検体の保管期間によって注意点も変わってくる。今回, アルコールを主成分とする PreservCyt<sup>®</sup> とホルマリンを含有する CytoRich Red<sup>™</sup> を用いて肺癌細胞株を固定し, 固定時間の経過による DNA の品質変化を比較した。その結果, 適切な DNA の抽出方法や, DNA 品質が低下する速度は保存液の種類によって異なることが判明した。また, DNA の劣化を最小限にするために, 我々が開発した新たな検体の保管方法の有用性についても提示する。具体的には, 肺癌細胞株を用いて必要最低限の固定時間が経過した後に保存液を除去し, 細胞ペレットのみで保管することで DNA の品質が従来と比べて向上した。これらの結果から, 使用する LBC 保存液の特徴を理解した上で検体の管理や DNA の抽出を行うことが重要である。また, DNA 品質を保つために保管方法を工夫することで LBC 検体応用の可能性が広がると考えられた。

#### WS4-4 肺がんゲノム診療における細胞検体の取扱い～核酸品質の視点から今考えること～

杏林大学医学部呼吸器・甲状腺外科学<sup>1)</sup>, 杏林大学医学部病理学<sup>2)</sup>, 杏林大学医学部病院病理部<sup>3)</sup>

○田中良太(MD)<sup>1)</sup>, 藤原正親(MD)<sup>2)</sup>, 新井信晃(MD)<sup>1)</sup>, 中里陽子(MD)<sup>1)</sup>, 橘 啓盛(MD)<sup>1)</sup>, 内海 凌(CT)<sup>3)</sup>, 菅野 瞳(CT)<sup>3)</sup>, 田邊一成(CT)<sup>3)</sup>, 岸本浩次(CT)<sup>3)</sup>, 柴原純二(MD)<sup>2)</sup>

近年の肺がん診療におけるゲノム医療はめざましく発展し、中でも治療選択の上で重要な遺伝子パネル検査が広く普及した。患者に適切な治療計画を示していくためには、組織・細胞検体の取扱いの最適化が求められる。今日まで遺伝子検査に用いるサンプルは、10%中性緩衝ホルマリン固定が一般的である。しかし主に組織固定で用いるホルマリンは核酸の架橋や断片化などで劣化が進むため、細胞診で用いるアルコールや液状化細胞診(以降、LBCと略す)の方が好条件である。2021年6月に「がんゲノム診療における細胞検体の取扱い指針 第1.0版」が本学会より発刊された。また細胞診検体から複数遺伝子変異が解析可能な肺がんコンパクトパネル Dx マルチコンパニオン診断システムが開発され保険適応となった。今後、ゲノム診療を見据えた細胞診材料の取扱いが、本学会においても活発に議論されると考える。一方、我々は遺伝子パネル検査でのLBCの活用に注目し、主に臨床検体を用いて各種の実験を行ってきた。まず手術検体の擦過材料を用いた単一遺伝子検査の実行可能性試験(Diagn Cytopathol 47: 564-570, 2019)、そして気管支鏡下生検でえられた器具洗浄液からの細胞検体、および組織材料や血漿を用いてEGFR変異率を比較検討した(Diagn Cytopathol 48: 516-523, 2020)。またLBC固定材料の長期保存による核酸品質への影響を調べた(Acta Cytologica 66: 457-466, 2022)。いずれの検討においてもLBC検体の良質な核酸の保存性と取扱いの簡便性を示す結果となった。本ワークショップでは肺がん診療における細胞診検体の取扱いなどにふれ、プレアナリシス段階での最適な細胞診検体の取扱いや保存方法を考察したい。

#### ◇ワークショップ5

##### ATECの細胞像を徹底解析

#### WS5-1 ATECと判定される可能性がある病変の組織像について

大阪赤十字病院病理診断科

○桜井孝規(MD)

子宮内膜細胞診のThe Yokohama SystemではATEC-USの内容としては炎症やホルモン環境異常、医原性変化、良性反応性変化のために腫瘍性病変が否定できない場合、ATEC-AEは明白な腫瘍性背景や異型化生細胞が存在するが、明瞭な腫瘍細胞が存在しない場合が例として挙げられている。具体的な疾患名としては子宮留膿腫や内膜ポリープ、内膜下筋腫、無排卵性周期、避妊リング挿入などの良性病態が知られているが、増殖症や癌の症例であっても検体によってはATECとされることも稀ではない。一方で経験不足や内膜の細胞診を見慣れていないため、ATECという用語が安易に使用されている例も散見する。今回は実際の細胞像と病理組織像を提示し、基調講演とする。

## WS5-2 ATEC 判定後の異型内膜増殖症以上の発生リスクに関する臨床的検討

京都大学大学院医学研究科婦人科産科<sup>1)</sup>, 大阪府済生会野江病院病理診断科<sup>2)</sup>

○植田彰彦(MD)<sup>1)</sup>, 小椋聖子(CT)<sup>2)</sup>, 城戸貴之(CT)<sup>2)</sup>, 江木さつき(CT)<sup>2)</sup>, 高安祥子(CT)<sup>2)</sup>, 永田七規(CT)<sup>2)</sup>, 河合 潤(MD)<sup>2)</sup>

【目的】記述式内膜細胞診報告様式を用いた子宮内膜細胞診判定において、内膜異型細胞 (ATEC) と判定された症例では、臨床医と連携し臨床的評価やフォローアップを実施する必要がある。本研究では ATEC と判定された症例における、判定後の長期的な異型内膜増殖症以上の発生リスクについて臨床的特徴を解析することを目的とした。

【方法】2013 年から 2021 年に野江病院で判定を行った子宮内膜細胞診適性例 4685 例を対象とし、判定後の 2 年間の経過中の臨床経過について後方視的解析を実施した。子宮体がん以外の悪性腫瘍、内膜厚評価が困難な症例 (子宮内膜ポリープ、子宮留水腫/留膿腫等) は除外した。細胞診判定時の臨床情報 (年齢, BMI, 閉経及び不正性器出血の有無, 子宮内膜厚, ホルモン治療歴, 高血圧, 糖尿病) 及び、臨床経過中の細胞診, 組織診結果について収集し、異型内膜増殖症以上と診断されるリスクについて検討した。

【結果】ATEC 症例は 261 例で ATEC-US 218 例, ATEC-A 53 例であった。ATEC-A では全例で判定後のフォロー期間に 1 回以上組織診を施行し 43 例 (81%) で子宮内膜異型増殖症以上と診断された。一方で、ATEC-US では経過中に組織診を施行されて症例は 107 例 (49%) で、9 例 (4.1%) で子宮内膜異型増殖症以上と診断されていた。ATEC-US 症例では子宮内膜厚, BMI, 年齢が子宮内膜異型増殖症以上の診断に寄与するリスク因子として同定された。

【総括】ATEC-A の細胞診判定は組織診を適正に反映し、組織学的精査が肝要である。また、ATEC-US 症例では年齢, BMI, 子宮内膜厚などのリスク因子を加味しフォローを行う必要がある。

## WS5-3 子宮内膜細胞診における TYS 細胞判定を用いた ATEC の細胞学的検討

大原記念倉敷中央医療機構倉敷中央病院臨床検査技術部病理検査室<sup>1)</sup>, 愛媛県立医療技術大学保健科学部臨床検査学科生体情報学講座<sup>2)</sup>

○原田美香(CT)<sup>1)</sup>, 則松良明(CT)<sup>2)</sup>, 山口大介(CT)<sup>1)</sup>, 中村香織(CT)<sup>1)</sup>, 小寺明美(CT)<sup>1)</sup>, 岩下輝美(CT)<sup>1)</sup>, 西崎凌次(CT)<sup>1)</sup>, 西江真実(CT)<sup>1)</sup>, 冨田弥佑(CT)<sup>1)</sup>, 香田浩美(CT)<sup>1)</sup>

【はじめに】子宮内膜細胞診で導入されている記述式子宮内膜細胞診報告様式(The Yokohama System : TYS)には、子宮内膜異型細胞 (Atypical endometrial cells : ATEC) の概念が設けられている。過去の症例を TYS 細胞判定に当てはめ、細胞学的特徴を比較した。

【対象と方法】2011 年 6 月から 2020 年 10 月までに内膜細胞診が施行された 4358 件中、直接塗抹標本(従来法)と BD シュアパス-LBC (SP) 標本の総合判断で疑陽性とした症例かつ組織診断のある症例 113 例を対象とした。SP 標本について TYS を用いて判定し、組織診断との比較を行った。更に ATEC(-US : 意義不明, -AE : 異型増殖症や悪性を除外できない)に着目し、細胞像とその特徴について比較検討した。

【結果】ATEC の判定は、疑陽性 113 症例中 82 例 (72.6%) に認められた。組織診断が良性例では 31 症例中 24 症例 (77.4%) が ATEC-US であり、ATEC-AE は 7 例 (22.6%) であった。対照的に組織診断が悪性例では、51 症例中 43 症例 (84.3%) が ATEC-AE であり、ATEC-US は 8 例 (15.7%) であった。

【まとめ】TYS による ATEC-US と ATEC-AE との判別には、三層以上の核重積と不整形突出集塊の有無がポイントであり、ATEC-US には組織診良性症例の割合が高く、ATEC-AE には組織診悪性症例が多い傾向にあった。更に組織診良性例での ATEC (-US, -AE) における化生性不整形突出集塊の出現は、組織診悪性例よりも多い傾向にあった。化生性変化の観察は今後の課題であるが、TYS 判定を用いることにより、内膜細胞診の診断精度向上に繋がると期待できる。

#### WS5-4 Class3 領域の液状化検体細胞診における TYS の有用性の検討

国家公務員共済組合連合会虎の門病院病理部

○横田 章(CT), 府川孝子(CT), 高澤 豊(MD)

【背景と目的】子宮内膜細胞診では、記述式子宮内膜細胞診報告様式としての The Yokohama System (TYS) が提唱されている。液状化検体細胞診において、TYS では3ステップからなるアルゴリズムで判定が行われる。TYS での疑陽性領域の判定は TYS2 (ATEC-US) と TYS4 (ATEC-AE) の二つであり、それぞれ異なる臨床的トリアージが紐付けられている。本報告では当院での Class3 症例に対して、TYS で再評価、再判定を行い、TYS の報告様式としての有用性について検討した。

【方法】対象は2021年7月から2023年7月までに Class3 と判定され、同時あるいは直後に生検による組織診が施行された良性16例、異型増殖症3例、悪性31例である。対象症例はTYSを用いて再評価した。

【結果】組織診にて良性の16例のうち、2例がTYS1(陰性)、11例がTYS2、3例がTYS4であった。TYS2の2例は、その後の経過観察中に類内膜癌の診断がされていた。異型増殖症では2例がTYS2、1例がTYS4であった。悪性では、1例がTYS1、11例がTYS2、16例がTYS4、3例がTYS5または6(子宮内膜癌(EIN/EAHを含む))と判定された。

【考察】本検討のTYS2(ATEC-US)24例の13症例(54.2%)は良性であった。組織診にて良性であったTYS2の2症例(8.3%)は経過観察中、類内膜癌と組織診断された。TYS2では悪性あるいは前癌細胞が含まれる可能性がある。TYS4(ATEC-AE)は20例のうち、異型増殖症以上の診断となった症例は17例(85.0%)であり、適切な臨床的管理に結びついた。Class分類と比較してTYSの方がより臨床的に有用であることが示唆された。

#### WS5-5 当院における ATEC の実際

藤和会藤間病院検査科病理<sup>1)</sup>, 藤和会藤間病院産婦人科<sup>2)</sup>, 永井マザーズホスピタル病理診断科<sup>3)</sup>, 栗山会飯田病院臨床検査科<sup>4)</sup>

○大塚重則(CT)<sup>1)</sup>, 須藤結花(CT)<sup>1)</sup>, 林田ひろみ(CT)<sup>1)</sup>, 東野 凜(CT)<sup>1)</sup>, 堀 慎一(MD)<sup>2)</sup>, 清水 謙(MD)<sup>2)</sup>, 永井 毅(MD)<sup>3)</sup>, 鈴木雅子(MD)<sup>4)</sup>

【はじめに】子宮内膜はホルモン環境や投与薬剤により絶えず変化するため、異常度の判断にしばしば苦慮し、その判断は検者の経験・熟練度に負うところが多い。その中で陰性、疑陽性、陽性の三段階分類では、とくに細胞像に苦慮する疑陽性判定の意図が伝わらないこともあり、不要な内膜生検が多くなる傾向にあった。そのため当院での疑陽性報告は、可能なかぎり内膜生検か細胞診再検を含めた follow up の何れかを提案してきた。その中で記述式内膜細胞診報告様式：ヨコハマシステム(以下TYS)のATECは三段階分類の疑陽性にほぼ相当し、我々は2014年より学習・検討を行いATECカテゴリーの有用性を理解し、三段階分類にATEC判定を併記している。ATEC判定については疑陽性～一部の陰性で良性異型であろうと判断し follow up を提案した例をATEC-US、疑陽性で子宮内膜異型増殖症(以下EAH)以上が疑わしい、否定できないなどの理由により内膜生検を提案した例をATEC-AEに振り分けている。

【2014年～2022年12月ATECの成績】内膜細胞診数は22,763件。ATEC-USの報告頻度は728件(3.2%)、その中から初回がATEC-USの症例は419例存在し、107例に内膜生検が実施され、EAH以上の病変は7/107例(6.5%)。見直した結果4例は異常集塊(-)、3例は極少数の異常集塊がみられた。ATEC-AEの報告頻度は232件(1.0%)。初回がATEC-AEの症例は140例存在し、119例の内膜生検が実施され、EAH以上の病変は63/119例(53%)であった。

【まとめ】従来の3段階分類の疑陽性判定にTYSのATECカテゴリーを導入することにより不要な内膜生検を少なくすることが可能であるが、実際にATEC-USとATEC-AE判定が難しい場合もあり、その妥当性の確認を随時行うことが重要と考える。



## ◇ワークショップ 6

症例から学ぶリンパ系疾患の見方・考え方～ギムザ染色の活用も含めて～

## WS6-1 皮疹に続発し多量の胸水貯留をきたした 1 例

山梨大学大学院総合研究部医学域人体病理学講座

○大石直輝(MD)

80 歳代, 女性.

【現病歴】X-1 年 5 月から体幹・四肢に紅斑が出現した。6 月に A 病院皮膚科を受診し, ステロイドなどの外用薬が処方されるも改善しなかった。X 年 2 月に B 病院皮膚科を受診し, 皮膚生検が施行された。形質細胞分化を示す低悪性度 B 細胞腫瘍の診断のもと, X 年 3 月に当院血液内科を受診し, 5 月からリツキシマブ単剤療法を 5 回施行された。6 月から呼吸困難感, 咳嗽が出現し, CT では両側の著明な胸水貯留と肺の浸潤影を指摘された。左胸水が細胞診検体として提出された。

【既往歴】B 型肝炎ウイルス既感染, 高血圧, 脂質代謝異常症, 子宮筋腫, 頸椎症, 緑内障, 日本住血吸虫治療後

【検査所見】血液所見: 赤血球 399 万/ $\mu\text{L}$ , Hb 13.2 g/dL, Ht 41%, 白血球 6890/ $\mu\text{L}$ , 血小板 7.7 万/ $\mu\text{L}$ 。血清生化学所見: 総蛋白 TP 7.1 g/dL, アルブミン 3.3 g/dL, 尿素窒素 14.6 mg/dL, クレアチニン Cr 0.71 mg/dL,  $\gamma$ -GT 14 U/L, AST 33 U/L, ALT 12 U/L, LDH 290 U/L, 可溶性 IL-2 受容体 1264 U/mL。免疫学的所見: HTLV-1 陰性。

## WS6-2 両側頸部多発リンパ節腫大と著明な扁桃腫脹を認めた 1 例

昭和大学医学部臨床病理診断学講座<sup>1)</sup>, 杏林大学医学部付属病院病院病理部<sup>2)</sup>

○佐々木陽介(CT)<sup>1)</sup>, 岸本浩次(CT)<sup>2)</sup>, 大平泰之(MD)<sup>1)</sup>, 太田裕崇(DDS)<sup>1)</sup>, 小原 淳(MD)<sup>1)</sup>, 村井 聡(MD)<sup>1)</sup>, 本間まゆみ(MD)<sup>1)</sup>, 塩沢英輔(MD)<sup>1)</sup>, 瀧本雅文(MD)<sup>1)</sup>, 矢持淑子(MD)<sup>1)</sup>

20 代, 女性.

【現病歴】2 週間前より耳下部腫脹を自覚し他院を受診。発熱, 疼痛はみられないが 2-3 cm 大のリンパ節の複数腫大を認めた。抗生剤投与し経過観察していたが発熱し, 扁桃は腫脹・白苔著明, 症状増悪のため当院緊急受診した。両側頸部リンパ節の腫大著明であり穿刺吸引細胞診を施行した。CT 検査で両側頸部多発リンパ節腫脹, 肝脾腫を認めた。扁桃腫脹著明となり気道狭窄がみられたため扁桃切除術が施行された。

【既往歴】花粉症

【検査所見】血液所見: 赤血球 463 万, Hb 14.2 g/dl, Hct 39.9%, 白血球 8400 (分葉核球 31.0%, リンパ球 31.0%, 単球 2.0%, 好塩基球 1.5%, 異型リンパ球 34.5%), 血小板 14.5 万 生化学所見: 総蛋白 7.3 g/dl, アルブミン 4.3 g/dl, CRP 5.30 mg/dl, IL-2R 3311 U/ml, AST 224 U/l, ALT 212 U/l, LD 808 U/l, 中性脂肪 89 mg/dl, 尿素窒素 10.1 mg/dl, 尿酸 5.9 mg/dl, クレアチニン 0.56 mg/dl。



## WS6-3 急激に増大した顎下病変の1例

愛知医科大学病理診断学講座

○佐藤 啓(MD)

70 歳代, 男性

【現病歴】X月Y-5日に床屋で右顎下の腫瘤を指摘され、かかりつけ医を受診した。X-1月に床屋に行った際には腫瘤は指摘されていない。かかりつけ医が要精査と判断し、当院耳鼻科をX月Y日に受診した。触診上、腫瘤は可動性良好、圧痛軽度、弾性軟であった。CT検査の結果、径26mmの右顎下リンパ節腫大を認めた。その他の部位に病変は認めず、右顎下リンパ節に局限した病変であった。X月Y日に穿刺吸引細胞診が施行され、X月Y+7日に生検が行われた。生検時には右顎下病変は鶏卵大(5cm弱)に増大していた。

【既往歴】高血圧症、前立腺肥大症

【検査所見】血液所見：赤血球449万/ $\mu$ L, Hb14.4g/dL, Ht40.8%, 白血球8100/ $\mu$ L, 血小板21.7万/ $\mu$ L。血清生化学所見：総蛋白7.1g/dL, アルブミン4.3g/dL, 尿素窒素19.0mg/dL, クレアチニン0.70mg/dL,  $\gamma$ -GT14U/L, AST20U/L, ALT22U/L, LDH155U/L, CRP0.06mg/dL, 可溶性IL-2受容体373U/mL。免疫学的所見：HTLV-1陰性。

## WS6-4 脾腫を伴った多発リンパ節腫脹を呈した1例

藤田医科大学病院病理部<sup>1)</sup>, 藤田医科大学ばんだね病院病理部<sup>2)</sup>, 藤田医科大学大学院保健学研究科臨床検査学領域<sup>3)</sup>, 藤田医科大学医学部病理診断学講座<sup>4)</sup>, 藤田医科大学医学部臨床病理診断学講座<sup>5)</sup>, 藤田医科大学ばんだね病院病理診断科<sup>6)</sup>

○小林加奈(CT)<sup>1)</sup>, 川島佳晃(CT)<sup>2)</sup>, 池田美奈(CT)<sup>1)</sup>, 須藤健助(CT)<sup>1)</sup>, 塩竈和也(CT)<sup>3)</sup>, 磯村まどか(DDS)<sup>4)</sup>, 塚本徹哉(MD)<sup>4)</sup>, 加藤省一(MD)<sup>5)</sup>, 浦野 誠(MD)<sup>6)</sup>

60 代, 女性

【現病歴】半年前に左季肋部に痛みがあり精査したところ脾腫が認められた。一度脾腫は軽減していたが、1か月前から増大しCTにて上腸管膜動脈・大動脈・左外腸骨領域のリンパ節および両側頸部に多数のリンパ節腫脹が見られた。右顎下部に最大長径1cm強の弾性硬のリンパ節腫脹を複数認め、穿刺吸引細胞診が施行された。

【既往歴】脂質異常症、橋本病、DIC

【検査所見】血液所見：赤血球420万, Hb11.5g/dl, Hct35.7%, 白血球5200, 血小板11.3万 生化学所見：総蛋白6.1g/dl, アルブミン4.3g/dl, CRP0.15mg/dl, IL-2R1671U/ml, AST22U/l, ALT15U/l, LD210U/l, 中性脂肪89mg/dl, 総コレステロール150mg/dl, HDL40mg/dl, LDL84mg/dl, 尿素窒素10.7mg/dl, 尿酸5.1mg/dl, クレアチニン0.65mg/dl

## WS6-5 皮疹と全身リンパ節腫脹を呈した 1 例

東海大学医学部付属病院病理検査技術科<sup>1)</sup>, 東海大学医学部基盤診療学系病理診断学<sup>2)</sup>

○加戸伸明(CT)<sup>1)</sup>, 伊藤 仁(CT)<sup>1)</sup>, 宮嶋葉子(CT)<sup>1)</sup>, 芹澤昭彦(CT)<sup>1)</sup>, 梶原 博(MD)<sup>2)</sup>, 中村直哉(MD)<sup>1)</sup>

50 歳代, 男性

【現病歴】全身の皮膚に紅斑が出現し, 近医受診. ステロイドを処方されるも改善せず, 当院紹介受診. 画像検査にて全身リンパ節腫脹と脾腫を認めた. 右顎下リンパ節生検が行われ, その際捺印細胞診が施行された.

【既往歴】特記すべきことなし

【検査所見】血液所見: 赤血球 532 万/ $\mu$ l, Hb 14.6 g/dl, Ht 44.1%, 白血球 5200/ $\mu$ l, 血小板 38.6 万/ $\mu$ l 生化学所見: LDH 636 U/L, 総蛋白 6.4 g/dl, アルブミン 4.3 g/dl, CRP 2.59 mg/dl, IL-2R 6,000 U/ml, AST 17 U/l, ALT 12 U/l, LD 636 U/l, 中性脂肪 208 mg/dl, 総コレステロール 146 mg/dl, HDL 74 mg/dl, LDL 84 mg/dl, 尿酸窒素 20 mg/dl, 尿酸 7.0 mg/dl, クレアチニン 1.3 mg/dl.

## ◇ワークショップ 7

各領域におけるセルブロックの運用

## WS7-1 セルブロックを用いた肺癌コンパニオン診断における変異陽性割合に関する検証

北海道大学病院病理部/病理診断科<sup>1)</sup>, 北海道大学病院先端診断技術開発センター<sup>2)</sup>

○石田裕子(CT)<sup>1)</sup>, 安孫子光春(CT)<sup>1)</sup>, 清水知浩(CT)<sup>1)</sup>, 渡部涼子(CT)<sup>1)</sup>, 橋本大和(CT)<sup>1)</sup>, 畑中佳奈子(MD)<sup>2)</sup>, 畑中 豊(該当なし)<sup>2)</sup>, 外丸詩野(MD)<sup>1)</sup>, 松野吉宏(MD)<sup>1)</sup>

肺がん薬物治療の個別化は近年急速に発展しているが, 検査のために細胞診検体しか採取できない場合がある. 令和 3 年, 本学会から「がんゲノム診療における細胞検体の取り扱い指針」が示され, 細胞検体の利用が注目されている. 有用な細胞検体としてホルマリン固定パラフィン包埋 (FFPE) 組織検体と同等であるセルブロック (CB) が挙げられる. CB は, 細胞の形態評価に加え免疫染色を用いた腫瘍の組織型や原発巣の推定のみならず, 分子標的薬の適応判断のためのコンパニオン診断 (CDx) に用いられるため, 組織検体と同様に適正な検体の取扱いが重要となる. 近年, マルチ CDx の普及とともに, 検査成功割合が大きな課題となっていたが, ここ数年の取り組みにより大きく改善し, 主な課題は遺伝子変異陽性割合へとシフトしている. そこで, 当院にて 2016 年 1 月から 2023 年 12 月までの期間に試験管法で CB 作製し CDx を行った 37 例のうち, EGFR 変異検索を行った 30 例 (マルチ CDx 5 例, シングル CDx 25 例) について検討を行った. 全 CDx の陽性割合は 43%, シングル CDx (PCR 法) では 52%であった. シングル CDx 実施例のうち, 別検体 (組織もしくは細胞検体) で EGFR 変異検索を実施していた 14 例で結果を比較したところ, CB での陽性は 9 例 (64%), 別検体では 12 例 (86%) で, 不一致は 3 例 (全体一致率は 79%) であった. 不一致 3 例はいずれも CB で変異が不検出で, これら検体の腫瘍細胞含有割合が低かったことから不一致の要因の一つと考えられた. 腫瘍細胞含有割合の低いこれらの CB 検体を用いて高感度 NGS 法である肺癌コンパクトパネルでの検討を進めておりあわせて報告する.

## WS7-2 中皮腫におけるセルブロックの運用

公立昭和病院臨床検査科<sup>1)</sup>, 公立昭和病院病理診断科<sup>2)</sup>

○若林 良(CT)<sup>1)</sup>, 濱川真治(CT)<sup>1)</sup>, 倉品賢治(CT)<sup>1)</sup>,  
近藤洋一(CT)<sup>1)</sup>, 小坂美絵(CT)<sup>1)</sup>, 佐藤棟勲(CT)<sup>1)</sup>,  
吉川 葵(CT)<sup>1)</sup>, 末安浩子(CT)<sup>1)</sup>, 櫻井 勉(CT)<sup>1)</sup>,  
吉本多一郎(MD)<sup>2)</sup>

中皮腫は高齢者に多く、初期症状として体腔液貯留を認めるため、組織診に比べ低侵襲な体腔液細胞診が重要となる。そのなかで初回の体腔液材料には特徴的な細胞形態が保持された異型細胞の出現が多く、極めて重要な診断的価値を有する。しかし癌腫や反応性中皮との細胞形態鑑別が困難である場合もあり、その鑑別には初回体腔液材料を用いたセルブロックによる免疫組織化学やp16FISHの補助検査が必要となり、簡便で良質なセルブロック作製法の構築がポイントとなる。

【体腔液材料の提出】詳細な患者情報と可能な限り多くの検体提出を依頼。

【処理方法】性状の観察および注ぎ足し遠心法による集細胞、細胞診塗抹標本の作製と迅速細胞診染色液 Cyto Quick を用いた出現細胞の確認、残余検体によるセルブロック作製。

【試験管法によるセルブロック】切断可能なポリエチレン製試験管に細胞沈査を注ぎ遠心分離固化、10%中性緩衝ホルマリンにて重層固定、細胞沈査層を垂直に割入れ、割断面にて薄切標本作製する。本法は組織標本に近い処理条件となるため、細胞形態もとより抗原蛋白や核酸品質も良好である。さらに垂直割断面での観察では細胞の分布が把握でき、腫瘍含有率評価や塗抹標本作製時のサンプリングエラー防止策等の細胞診断制度向上にも役立つ。

【セルブロックの運用】HE染色とpapanicolaou染色による形態観察、組織標本に準じた免疫組織化学と遺伝子解析、病理組織診断として報告。本ワークショップでは、検体提出から細胞・組織診断に至るまでの運用を紹介するとともに、セルブロック作製時のポイントや注意点、免疫組織化学(BAP1, MTAP, HEG1)の運用、今後の課題についても言及したい。

## WS7-3 当院におけるセルブロックの運用(消化器領域)

神戸大学医学部附属病院

○今川奈央子(CT), 塚本龍子(CT), 吉田美帆(CT),  
中西大地(CT), 蜂巣智也(CT), 大浦季恵(CT),  
平田幸也(CT), 須廣佑介(CT), 猪原哲嗣(CT),  
伊藤智雄(MD)

当院では、細胞診断の補助的手段として余剰検体のセルブロックを作製している。本演題では当院におけるセルブロック作製法の工夫と問題点、その改善策やセルブロックの運用について述べ、消化器領域の体腔液におけるセルブロックが有用であった症例について紹介したい。

【セルブロック作製法】遠心管法：綿棒チューブ(アジア器材)に余剰検体を適量入れ、プラスチック製のスピッツ(アジア器材)に綿棒チューブを挿入し、3000rpm2分間遠心する。遠心後、上清を廃棄し沈渣が浮遊しないようにホルマリンを重曹し、その後1晩固定しホルマリン除去、綿棒チューブの先をバイプシシート(サクラファインテックジャパン)で挟みカセットに入れ蓋をし、セルパック(栄研化学)に入れて開封部をホッチキスで留め自動包埋装置にてパラフィンブロック作製を行う。工夫：1) 素材の柔らかい綿棒チューブを使用しているため遠心中の変形防止として、綿棒チューブをプラスチック製のスピッツに入れて遠心している。2) 綿棒チューブは縦に割を入れることが難しく、また多量の沈渣は固定不良となるため沈渣を5mm以下としている。問題点：1) 余剰検体が血液成分のみの場合がある。2) 作製実施の基準が明確でないため作製されない場合がある。3) 細胞診断の補助的手段から組織診へ転用がルール化されていない。

【セルブロックの運用】症例1：原因不明の腹水。細胞診で腺癌と報告、臨床から治療のため組織型の確定を要望があり、組織診へ転用。症例2：十二指腸胆管狭窄に対する術中腹水。細胞診で悪性疑い。悪性確定のため、病理医より臨床医へ組織診への転用を提案。

【結語】本講演が日常診療の一助となれば幸いである。

## WS7-4 婦人科領域におけるセルブロックの運用

福岡大学病院病理部・病理診断科

○角谷優子(CT), 松本慎二(CT), 西中村恵輔(CT),  
濱崎 慎(MD)

当院において, 2023 年の 1 年間で提出された腹水細胞診の総数は約 400 件で, 最も多かったのが消化器領域(約 60%)で, 婦人科領域(約 35%)はそれに次いで多かった。婦人科領域における腹水は貯留液と洗浄液に分類されるが約 80%が術中採取の洗浄腹水で, 陽性症例は約 5%程度であった。全腹水材料での陽性率は 17%でその内 70%が貯留腹水であった。その原発巣の内訳は卵巣癌(約 60%), 腹膜癌(約 20%), 子宮体癌(約 10%), 原発不明癌(約 10%)であった。腹水細胞診は病期分類ならびに治療方針の決定に極めて重要で, 画像検査前の初診時採取検体や原発不明癌などのことも多く, セルブロックを用いた免疫細胞化学が不可欠な領域となっている。このような背景の中, 各症例において適切な免疫マーカーの選択を行う必要があり, そのためには各種抗体の特性とピットフォールを熟知しておくことが重要である。例えば, 癌腫と中皮腫との鑑別に際して有効とされている癌腫マーカーの一つである epithelial related antigen (MOC31 と Ber-EP4) は, 抗原賦活の条件設定により反応性が大きく異なる。また中皮細胞マーカーとしてのシアル化 HEG1 (sialylated protein HEG homolog 1) および SOX6 (SRY-Box Transcription factor-6) は, 婦人科領域の子宮体部, 卵巣および腹膜発生の漿液性癌では高頻度で陽性を示すことが報告されており, 腹膜中皮腫とこれらの癌腫との鑑別には有効ではない。本発表では, 婦人科領域の細胞診断に有効な免疫マーカーの検証結果ならびに上述の MOC31 および Ber-EP4 の賦活条件による染色結果の差異, シアル化 HEG1 と SOX6 の中皮腫と癌腫の鑑別における注意点について報告する。

## WS7-5 広島県のセルブロック作製状況について—アンケート調査より—

市立三次中央病院検査科<sup>1</sup>, 中国中央病院臨床検査科<sup>2</sup>, 広島国際大学保健医療学部医療技術学科臨床検査学専攻<sup>3</sup>, 国立病院機構呉医療センター臨床検査部<sup>4</sup>, 国立病院機構広島西医療センター臨床検査部<sup>5</sup>, JA 尾道総合病院病理研究検査科<sup>6</sup>, 広島市民病院臨床検査部<sup>7</sup>, 山陽女子短期大学<sup>8</sup>

○花岡香織(CT)<sup>1</sup>, 羽原利幸(CT)<sup>2,3</sup>, 菅亜里紗(CT)<sup>4</sup>,  
長者陸揮(CT)<sup>5</sup>, 羽原幸輝(CT)<sup>6</sup>, 宮田直樹(CT)<sup>7</sup>,  
尾田三世(CT)<sup>8</sup>, 佐々木健司(CT)<sup>6</sup>

【はじめに】ホルマリン固定パラフィン包埋セルブロック(以下, CB)の作製方法は多数みられ施設ごとの運用も異なっている。今回, 広島県細胞検査士会精度管理委員会で県内のセルブロック作製状況の把握と精度向上を目的としたアンケート調査を実施した。

【方法】対象は広島県細胞検査士会会員とし, グーグルフォーム, またはメールによる回答を依頼した。アンケートの項目はがんゲノム診療における細胞検体の取扱い指針第 1.0 版(以下, 指針第 1.0 版)を参考に作成し, 39 施設から回答があった(回答率 86.7%)。

【結果】CB を作製している施設は 66.7%であった。作製する目的は多い順に, 免疫染色を実施するため, 臨床医からの依頼, 遺伝子検査のためであった。一方, CB を作製していない施設における理由は, 依頼がないからが大半を占めていた。CB を作製する検体の種類は体腔液が最も多く, 次に気管支洗浄液が多かった。作製方法は遠心管法(試験管法), アルギン酸ナトリウム法が多く, クライオバイアル法, 綿棒チューブ法, サンプルチップ法を使用している施設もあった。大半の施設がすべての検体に対して同一の作製方法を用いていたが, 検体の種類や検体(沈渣)の量によって別の方法を選択する施設もみられた。固定については多くの施設が, 指針第 1.0 版に沿っていたが, 遠心分離細胞収集法の試験管法などの場合に検体(沈渣)とホルマリンを重層する施設と混和する施設の数も拮抗していた。

【まとめ】CB の作製はアンケートに参加した施設の 2/3 の検査室で導入していた。今回の発表では, 広島県の各施設で行っている CB 作製状況の詳細を報告し, 今後の課題や問題点を明らかにしていきたい。

## ◇ワークショップ 8

高異型度尿路上皮癌の診断を容易くするための細胞所見を見つける

**WS8-1** 尿管結石のフォロー中に異型細胞が出現し、尿細胞診を施行した一例

一般財団法人住友病院病理診断科<sup>1)</sup>, 一般財団法人住友病院診療技術部臨床検査科<sup>2)</sup>

○松永由紀(MD)<sup>1)</sup>, 岡本秀雄(CT)<sup>2)</sup>, 三村裕子(CT)<sup>2)</sup>, 今村大輔(CT)<sup>2)</sup>, 杉尾紗彩(CT)<sup>2)</sup>, 藤田茂樹(MD)<sup>1)</sup>

【症例】70歳代, 男性

【主訴】なし

【既往歴】両側尿管結石, 右腎結石

【現病歴】上記に対してフォロー中の患者。定期的に施行していた尿検査にて核形不整を伴う細胞の出現を指摘されたため, 尿細胞診を施行された。

【検体】自然尿

【処理方法】2回遠心法

【染色】Papanicolaou 染色

【疑問点】異型細胞の解釈, 組織診断について

**WS8-2** 高異型度尿路上皮癌か反応性良性細胞かの鑑別に苦慮した1例

独立行政法人国立病院機構九州医療センター臨床検査部<sup>1)</sup>, 独立行政法人国立病院機構九州医療センター病理診断科<sup>2)</sup>

○小嶋健太(CT)<sup>1)</sup>, 本川拓誠(CT)<sup>1)</sup>, 西村唯輝子(CT)<sup>1)</sup>, 沖田静流(CT)<sup>1)</sup>, 松下義照(CT)<sup>1)</sup>, 藤田 綾(MD)<sup>2)</sup>, 藤原美奈子(MD)<sup>2)</sup>, 桃崎征也(MD)<sup>2)</sup>

【性別/年齢】50歳代, 男性。

【検査材料】自然尿。

【標本作製方法】LBC(SurePath)

【現病歴】吐き気と胸部不快感のため他院を受診。その際, 左尿管壁肥厚を指摘され精査加療目的に当センター紹介受診。画像検査にて腎結石と左上部尿管内に13mm大の低信号域, 左尿管壁肥厚, その周囲の脂肪織混濁を認めた。血液検査では赤血球数やヘモグロビン値の上昇, 尿一般検査にて潜血と白血球反応を認めた。

【疑問点】由来細胞を推定するための所見の捉え方について。判定カテゴリーを決定するまでの考え方について。



**WS8-3 判定に苦慮した膀胱憩室内膿瘍が疑われる尿細胞診**

徳島大学病院病理部<sup>1)</sup>, 徳島大学大学院医歯薬学研究部分子病理学<sup>2)</sup>

○森河由里子(CT)<sup>1)</sup>, 尾矢剛志(MD)<sup>2)</sup>

症例 50 代女性

【主訴】腹腔内膿瘍

【既往歴】X-26 年 神経因性膀胱にて間欠的自己導尿(CIC) 施行を開始経過にて特記事項なし

【現病歴】X 年 .1 月～左腰痛が出現した。X 年 .5 月～尿混濁が生じたため、膀胱炎を疑い抗生剤を投与した。X 年 .6 月 膀胱鏡にて炎症所見、粘膜浮腫を認めた。X 年 .7 月～発熱を認め、精査。培養で GPC4+, GNR4+, GRP3+ であり尿路感染症として治療を開始した。X 年 .11 月～腹腔内膿瘍再発疑いで精査の結果、膀胱憩室内膿瘍を疑われ、ドレナージ・抗生剤治療を開始した。また、血液検査で高 Ca 血症を認めたが、全身精査で明らかな腫瘍性病変は見られなかった。X 年 .12 月 膀胱鏡にて、三角部から後壁にかけて、粘膜隆起性病変を認めた。また、膀胱粘膜に浮腫様変化が見られた。

【検査材料】自排尿

【標本作製法】オートスメア

【染色】パパニコロウ

【疑問点】高度の炎症や壊死を背景に扁平上皮に分化した細胞や、変性を伴う異型尿路上皮細胞が見られるが、それらをどう評価するか。

**WS8-4 診断に苦慮した尿管カテーテル尿の 1 症例**

KKR 札幌医療センター病理診断科

○今川 誠(CT), 山口まどか(CT), 村田優菜(CT), 田尾都久実(CT), 池下隼司(CT), 木内静香(MD), 木内隆之(MD), 鈴木 昭(MD)

【年齢/性別】70 代男性

【検査材料】尿管カテーテル尿

【標本作製法】LBC (BD サイトリッチレッド): パパニコロウ染色オートスメア: メイギムザ染色

【既往歴】大腸ポリープ切除, 虫垂炎, 前立腺癌

【臨床経過】2 年前に血尿にて当院泌尿器科を受診。膀胱壁左側に乳頭状腫瘍が認められ、経尿道的膀胱腫瘍切除術 (TUR-BT) を施行。病理診断は、Non-invasive papillary urothelial carcinoma, low grade, G2, pTa。半年後に再発病変が確認され、TUR-BT を再度施行。病理診断は、Non-invasive papillary urothelial carcinoma, high grade, pTa であった。その後、BCG 膀胱内注入療法を 8 回施行。1 年後に膀胱に再発を疑う所見が見られ、CT 検査を行ったところ左尿管壁肥厚を認めた為、左尿管カテーテル尿が採取された。

【疑問点】腎盂・尿管領域を対象とした分腎尿細胞診の細胞の見方および判断基準

## ◇ワークショップ 9

## 新技術を応用した細胞診研究

## WS9-1 血中循環大腸がん細胞の解析, 捕捉, 培養のための新技術の開発

大阪大学大学院医学系研究科保健学専攻分子病理学

○横山雄起(CT), 山本浩文(MD)

まず, 大腸癌 (CRC) 患者の循環腫瘍細胞 (CTC) を誘電泳動ベースのマイクロポアシステムを用いて捕捉し, 解析を行なった. 24 人の CRC 患者から採血し, 24 検体中 15 検体から 43 個の CTC を採取した. 続いて KRAS, BRAF, PIK3CA 遺伝子の点変異を調べるために, 全ゲノム増幅を行なった後に PCR, サンガーシーケンスを行った. その結果, PIK3CA 遺伝子変異はサイトケラチン (CK) (+) 細胞の 21%, CK (-) 細胞の 5% で検出された. KRAS 変異は CK (-) 細胞の 5% で検出された. これらの突然変異は対応する原発腫瘍では検出されなかった. 次に, Poly (2-Methoxyethyl Acrylate) (PMEA) コートプレートを用いた CTC の簡便な捕捉培養法の確立を目指した. CRC 培養細胞株を用いた接着試験とスパイク試験の結果, PMEA コートプレートへの CRC 細胞の良好な接着が確認され, 10 mL 血液サンプルからスライド上への CRC 細胞回収率は約 75% であった. 続いて合計 41 人の CRC 患者の血液サンプルを OncoQuick チューブを用いて濃縮した後, PMEA でコートしたチャンバースライド上で一晩培養し, 翌日に細胞培養と抗 EpCAM 抗体による免疫染色を行った. 細胞学的検索では 43.9% の症例で CTC が同定された. 細胞培養では 54.5% の症例でスフェロイド様構造または腫瘍細胞クラスターが認められた. 全体としては 56.0% の症例で CTC および/または増殖中の循環腫瘍細胞が認められた. 以上より我々は CRC 患者から CTC を解析, 捕捉, 培養する新しいシステムを確立することに成功した.

## WS9-2 婦人科細胞診標本デジタル化に関するプロトコルの検討

慶應義塾大学病院病理診断科<sup>1)</sup>, 鹿児島大学大学院医歯学総合研究科腫瘍学講座病理学分野<sup>2)</sup>, 鹿児島大学病院病理部・病理診断科<sup>3)</sup>

○岩切かおり(CT)<sup>1)</sup>, 田畑和宏(MD)<sup>2)</sup>, 亀澤 雅(CT)<sup>3)</sup>, 古家淳行(CT)<sup>3)</sup>, 窪田恵美(CT)<sup>3)</sup>, 切田ゆかり(CT)<sup>3)</sup>, 谷本昭英(MD)<sup>2,3)</sup>

Whole Slide Image (WSI) は病理組織標本のデジタルイメージであり, 遠隔診断を前進させ, 画像解析や人工知能開発を促すなど, その可能性は大きい. 近年, 急速に普及している液状化細胞診 Liquid-Based Cytology (LBC) は細胞診における技術革新の 1 つであり, 均てん化した標本作製出来る. このことから LBC 標本はデジタル化に適している可能性がある. 診断するためには焦点を動かしながら観察出来る Multilayer でのデジタル化が必要であるが, 細胞診 WSI の診断有用性を確認するためには細胞診標本デジタル化のプロトコル作成が喫緊の課題と考える. そこで WSI スキャナを用いて LBC 法の 1 つである BD Surepath 法で作製した婦人科細胞診標本のデジタル化プロトコル作製を検討した. 細胞診 WSI にて正しい診断を行うためには, デジタル化により適した LBC 標本作製することが準備段階として重要と考え, 細胞集塊を小型化して, より均質な LBC 標本作製することを検討した. この改変した LBC 標本をもとに 2 種類の WSI スキャナを用いて WSI 撮影プロトコルを検討した. さらに作製したガラス標本と WSI を用いた判定者内診断一致率, プロトコルの評価や診断不一致の意義に文献的考察を加えて報告する.

**WS9-3 識別 AI から生成 AI へ：細胞診 AI の要素技術**

名城大学情報工学部<sup>1)</sup>, 藤田医科大学医学部病理診断学<sup>2)</sup>, 成田記念病院<sup>3)</sup>

○寺本篤司(該当なし)<sup>1)</sup>, 塚本徹哉(MD)<sup>2)</sup>, 桐山諭和(MD)<sup>2,3)</sup>, 道場彩乃(CT)<sup>2)</sup>

人工知能 AI は 2010 年代に登場したディープラーニング技術により 3 回目のブームを迎え、画像を分類したり、画像から対象物を検出したりする性能が著しく向上した。これらの AI 技術は識別 AI と呼ばれている。一方、2020 年頃から注目されている技術として、文章や画像を生成する生成 AI がある。大規模自然言語処理モデル(LLM)が開発された結果、極めて高品位な文章生成が可能になり、ChatGPT などの対話型アプリケーションも登場した。そして、大量の知識を獲得した LLM は言語処理にとどまらず、画像や音声の解析など、あらゆる処理に対応できる「基盤モデル」として扱えることがわかってきた。我々の研究グループでは、細胞診のための AI 技術として細胞診画像を用いた良悪性鑑別や組織型分類等の識別 AI 技術の開発に取り組んできた。現在は識別 AI に加え、画像生成や診断レポート生成などの生成 AI に関する研究を開始している。本発表では我々の研究内容を交えながら識別 AI と生成 AI に関する要素技術を解説する。

**WS9-4 ホモロジー・プロファイル法を用いた肺癌細胞の核クロマチン解析**

大阪はびきの医療センター病理診断科<sup>1)</sup>, 大阪大学大学院医学系研究科保健学専攻分子病理学<sup>2)</sup>, 鈴鹿医療科学大学保健衛生学部臨床検査学科<sup>3)</sup>, 神戸大学大学院医学研究科地域連携病理学<sup>4)</sup>

○飯田健斗(CT)<sup>1)</sup>, 大西雅子(CT)<sup>1)</sup>, 中根和昭(該当なし)<sup>2)</sup>, 横山雄起(CT)<sup>2)</sup>, 金山和樹(CT)<sup>3)</sup>, 梶尾健太(CT)<sup>1)</sup>, 上田佳世(MD)<sup>1)</sup>, 森 秀夫(MD)<sup>1)</sup>, 山本浩文(MD)<sup>2)</sup>, 河原邦光(MD)<sup>2,4)</sup>

肺癌は、その組織型によって、臨床経過や治療法の選択が大きく変わることが知られている。そのため呼吸器細胞診においても、組織型を推定、鑑別することは極めて重要である。核クロマチンのパターンは、組織型を推定する上で重要な項目の 1 つである。一般的に扁平上皮癌では粗く、腺癌や小細胞癌では細かく観察される。しかし、実際には典型的な症例ばかりではなく、組織型の鑑別に苦慮することは珍しくない。また、核クロマチンパターンの粗細の判定には個人差があり、客観的な判定が難しいのが現状である。今回、演者らは、共同演者の中根らが開発した、ホモロジー・プロファイル法を用いて、核クロマチンパターンの定量的解析を行い、肺癌の細胞診に応用しようとした。ホモロジーとは図形の接触の程度を表す数学的な概念であり、 $b_0$  (つながった図形の数) と  $b_1$  (図形に囲まれた領域の数) の 2 つの指標 (これらをベッチ数と呼ぶ) を使用する。核クロマチン画像を白と黒の二階調に変換する二値化処理を行えば、各画像からベッチ数は計算できる。ホモロジー・プロファイル法とは、二値化パラメータ (グレイスケール) を連続的に変化させ、それぞれの二値化パラメータの値とそれに対応するベッチ数をプロットしたグラフから画像の特徴づけを行う画像解析法である。今回、本法を用いて肺癌細胞の核クロマチンパターンを定量的に解析し、肺癌の組織型鑑別を試み、良好な成績を得たので報告する。

### WS9-5 大腸癌 micropapillary carcinoma の薬剤感受性における頂底極性の役割

京都大学大学院医学研究科クリニカルバイオリソース研究開発講座

○小沼邦重(該当なし), 井上正宏(MD)

上皮は基底膜側の basal 面と管腔側の apical 面からなる頂底極性を形成する。分化型腺癌では、腺様構造、すなわち apical 面で覆われた管腔が腫瘍細胞集団の内部に形成される。我々は、癌においてはこの頂底極性が環境に応じて極めて動的に変化することを見出した。Micropapillary carcinoma (MPC) は様々な腺癌にみられる稀な病理組織型で、転移率が高く予後不良である。MPC では、細胞外基質に囲まれているにも関わらず、apical 面が腫瘍細胞集団の外周に形成される。すなわち、MPC は「極性転換不全」である。我々は大腸癌 MPC 患者腫瘍からオルガノイドを作製し、癌組織における MPC と同様に ECM 包埋下でもオルガノイド外周に apical 面が形成されることを示した。これまでに MPC-オルガノイド外周の apical 面を消失させる候補化合物 Factor-X を見出した。Factor-X を添加して外周の apical 面を消失させた後に抗がん剤 (5-FU, L-OHP, doxorubicine, gemcitabine) で処理すると、いずれにおいても薬剤感受性が亢進した。Factor-X の処理によって、薬剤排出トランスポーターである ABCG2 と ABCG2 の局在は apical 面と同様に細胞集団の外側から消失し、MPC-オルガノイドへの doxorubicine の取り込み量が著しく増加した。以上より MPC の薬剤耐性には極性異常が関与している可能性があり、極性の消失を誘導することは治療標的になり得る。

### ◇ワークショップ 10

#### 転移性肺腫瘍の細胞像

#### WS10-1 転移性肺腫瘍診断のピットフォール

関西医科大学病理学講座

○葛 幸治(MD)

転移性肺腫瘍は肺外の悪性腫瘍の剖検例の 20~54% に認められる病態で、多彩な臨床病理像を呈し転移性の確定に難渋することが経験される。本ワークショップでは転移性腫瘍の確定診断におけるピットフォールを中心に解説を行う。悪性腫瘍の既往があり多発性結節性陰影をきたした場合には診断は容易であるが、単発性転移も経験される。胃癌などの粘液産生性腺癌の既往があり突然の右心不全の発症は Pulmonary tumor thrombotic microangiopathy が鑑別の上位に挙がる。扁平上皮癌では原発性か転移性かの鑑別は組織形態学的に難渋する 경우가多く特に喫煙歴がある場合は不可能に近いと考える。角化を伴う高分化扁平上皮癌の場合、原発性であれば間質性肺炎に関連した扁平上皮癌以外では頻度が高くないことが鑑別点となる。腺癌では、粘液非産生性の場合には TTF1 をはじめとする臓器特異性の高いマーカーで一定程度の鑑別が可能であるが、粘液産生性、特に浸潤性粘液腺癌に類似した形態を呈する場合は、一定程度の領域の肺胞上皮置換性増殖が肺原発性である根拠という鑑別点が当てはまらず、免疫染色でも原発性と転移性で同様の形質を呈することから確定が難しいことが多い。神経内分泌癌も扁平上皮癌同様、転移性か原発性かの鑑別が難しい腫瘍である。免疫組織学的に肺原発性であれば TTF1 が高率に陽性となるが、転移性腫瘍であっても一定程度陽性となり鑑別が難しい。前立腺がんなどのホルモン依存性の腫瘍は肺転移巣で神経内分泌様形態を示すだけでなく神経内分泌マーカーに陽性となることが知られており Nkx3.1 や GATA3 の染色を追加することが望ましい。

## WS10-2 肺腺癌（非粘液産生性 TTF-1 陽性）との鑑別を要する転移癌

神鋼記念病院病理病理診断センター

○小林建太(CT), 五藤秀高(CT), 佐々木美波(CT), 吉田奈緒(CT), 岡村義弘(CT), 田代 敬(MD), 大林千穂(MD)

肺は転移癌の頻度が高く、原発臓器は多彩である。転移癌の診断には臨床経過や既往歴の把握、病理学的に形態に加えて免疫組織化学での検討が必須である。免疫組織化学の対象としてセルブロックが有用であることから、当院では体腔液だけでなく、原則的に全ての細胞検体でセルブロックを作製している。作成方法はブラシ等のデバイスを生食洗浄、遠心分離収集し、ホルマリン固定、FFPE 作製している。沈渣が少量の場合はブアン液を使用している。

2019 年～2023 年の呼吸器細胞診検体 2902 件のうち悪性疑いまたは悪性と判定した件数は 687 件で、674 件でセルブロックを作製した。擦過デバイス洗浄(9)、気管支洗浄液(5)、肺胞洗浄液(1)、胸水(38)、合計 53 件でセルブロックを用いて TTF-1 の免疫組織化学的検討を行った。内、29 件は臨床上確実な肺癌に対する組織型診断目的、24 件は原発臓器検討目的とした。臨床・病理学的に想定される疾患に応じてパネルで検討し、転移癌と判断した検体は 9 件、その内訳は乳癌(6)、尿路上皮癌(2)、胸腺癌(1)であった。また、腸型肺腺癌または結腸癌の特定困難例が 1 件、中皮腫が 2 件であった。

一方、同期間に切除された転移性肺癌の 63%が大腸癌、20%が乳癌であることから、大腸癌転移は臨床診断が容易で、生検を要しないが、乳癌は画像が多彩で晩期再発も多く、臨床的にはしばしば原発性肺癌との鑑別が困難であることが窺われる。本セッションでは典型的肺腺癌と乳癌との鑑別を中心に細胞形態、有用な免疫組織化学について報告する。

## WS10-3 浸潤性粘液性腺癌と転移性腺癌の細胞所見

埼玉医科大学総合医療センター病理部<sup>1)</sup>, 公益財団法人結核予防会複十字病院病理診断部<sup>2)</sup>

○日下卓万(CT)<sup>1)</sup>, 岡 輝明(MD)<sup>2)</sup>, 大森 綾(CT)<sup>1)</sup>, 佐藤達也(CT)<sup>1)</sup>, 青木智章(CT)<sup>1)</sup>, 松野和子(CT)<sup>1)</sup>, 阿部倫子(CT)<sup>1)</sup>, 今田浩生(MD)<sup>1)</sup>, 百瀬修二(MD)<sup>1)</sup>, 東 守洋(MD)<sup>1)</sup>

【はじめに】粘液産生性肺腺癌としては、浸潤性粘液性腺癌(invasive mucinous adenocarcinoma: IMA)と転移性腺癌が挙げられる。両者の鑑別は細胞像のみでは容易でないが、今回我々はどうのような所見が鑑別に重要かを見出すため検討を行った。

【方法】細胞診標本と組織標本が同一症例で得られており、臨床経過と免疫組織化学的検索から、IMA とその他の転移性腺癌が鑑別できた症例(大腸癌、膵癌)を用いた。IMA 7 例、大腸癌 9 例、膵癌 3 例の細胞標本を鏡検し、鑑別に重要と思われる細胞所見を抽出した。

【細胞像】IMA は壊死を認めない高度な粘調性の背景に、粘液を豊富に容れた杯細胞に類似した異型細胞が柵状配列をなし集団状に出現していた。細胞結合性は比較的保たれており、細胞極性が維持されているように観察できた。個々の異型細胞には軽度の核の濃染傾向や僅かに核形不整をみるものの、全体としては細胞異型に乏しかった。対して転移性腺癌の 12 例中 10 例の背景には壊死を認め、特に核形不整や核濃染傾向などの細胞異型が目立った。また、膵癌転移症例の 1 例で、IMA に類似する症例も認められた。

【結果】IMA と転移性腺癌の鑑別には壊死や粘液性の背景、個々の細胞異型は有用であると考えられた。しかしながら、形態像のみで両者の鑑別はしばしば困難であるため、肺粘液性腺癌の診断は慎重に行う必要があると考えられた。



#### WS10-4 小細胞癌との鑑別を要する肺転移腫瘍の細胞像

国立がん研究センター東病院臨床検査部<sup>1)</sup>, 国立がん研究センター東病院内視鏡センター<sup>2)</sup>, 国立がん研究センター東病院病理・臨床検査科<sup>3)</sup>

○成清羊佳(CT)<sup>1)</sup>, 小林隆樹(CT)<sup>1)</sup>, 山田健太郎(CT)<sup>1)</sup>, 介川雅之(CT)<sup>1)</sup>, 大石彰太(CT)<sup>1)</sup>, 古屋佑真(CT)<sup>1)</sup>, 相羽拓矢(CT)<sup>1)</sup>, 高橋真理(CT)<sup>2)</sup>, 石井源一郎(MD)<sup>3)</sup>, 滝 哲郎(MD)<sup>3)</sup>

肺小細胞癌は、肺癌全体の10～15%を占め、喫煙と関連性が強い。増殖速度が速く、早期にリンパ節や遠隔転移を認める悪性度の高い腫瘍であるが、放射線治療等に対する感受性が高い。治療を可能な限り早く開始するために、当院では臨床的に小細胞癌を疑った症例に対して診断報告の至急依頼を受けることも多い。小細胞癌と正確に報告するためには、小細胞癌と類似した細胞像を呈する転移性腫瘍との鑑別も非常に重要となると考える。

小細胞癌の特徴的な細胞像としては、1. 腫瘍細胞が小型、2. 細胞質は極めて乏しく裸核様、3. 核が濃染するため核小体が不明瞭、4. 背景に壊死や核線を伴う等が挙げられる。しかし、常に典型像が確認できるとは限らず、更に細胞診標本の作製工程での乾燥や挫滅等により細胞を詳細に観察できないことも決して少なくない。

小細胞癌との鑑別を要する腫瘍としてWHO分類 第5版にはOther neuroendocrine carcinomas (NECs), Basaloid Squamous Cell Carcinoma, Small round cell sarcoma (Ewing sarcoma), Malignant Lymphoma, SMARCA4-deficient thoracic undifferentiated tumor, Melanomaが挙げられている。腫瘍ごとに特徴的な所見は報告されているが、腫瘍細胞は小型が主体であること、裸核様に出現することもあるということが共通所見といえる。

今回のワークショップでは、当院で経験したEwing sarcoma, Malignant Lymphoma, Melanomaを提示し、小細胞癌との類似点や鑑別点を報告する。更に当院での呼吸器内視鏡検査への関わりや標本作製の工夫点や細胞診断への取り組みも併せて紹介したい。

#### WS10-5 肺多形癌と鑑別を要する転移性肺腫瘍

神戸大学医学部附属病院病理部<sup>1)</sup>, 神戸大学医学部附属病院病理診断科<sup>2)</sup>, 神戸大学大学院医学研究科地域連携病理学<sup>3)</sup>

○吉田美帆(CT)<sup>1)</sup>, 塚本龍子(CT)<sup>1)</sup>, 神保直江(MD)<sup>2)</sup>, 須広佑介(CT)<sup>1)</sup>, 猪原千愛(CT)<sup>1)</sup>, 猪原哲嗣(CT)<sup>1)</sup>, 京竹愛子(CT)<sup>1)</sup>, 今川奈央子(CT)<sup>1)</sup>, 河原邦光(MD)<sup>3)</sup>, 伊藤智雄(MD)<sup>2)</sup>

【はじめに】肺多形癌は、肺癌の約0.1～0.4%で発生する稀な肺悪性腫瘍である。WHO分類では、多形癌は肉腫様癌に分類され、非小細胞癌中に10%を超える肉腫様成分を認めるものとされている。腫瘍内の肉腫様成分の存在を細胞診において証明することは難しい。今回、肺多形癌と鑑別を要する転移性肺腫瘍症例について、検討し報告する。

【対象と方法】当院の2014年1月1日～2023年12月8日の肺多形癌ならびに鑑別を要する転移性肺腫瘍(肉腫、紡錘細胞、巨細胞等の記載がある症例)と組織診断した症例の細胞診標本について再鏡検した。

【結果】症例は167例(1～84歳, 平均59.2歳, 男:女=89人:78人)。その内、細胞診検体が提出され、今回、再鏡検できた症例は41例であった。それらの組織診断の内訳は、肉腫12例(転移)、多形癌17例(原発15例, 転移2例:上顎癌, 歯肉癌), SMARCA4欠損未分化腫瘍4例(原発3例, 不明1例), 肉腫型中皮腫1例(原発), 悪性黒色腫1例, 髄膜腫2例, リンパ腫2例, 胚細胞腫瘍1例, 胸腺腫1例であった。肉腫の頻度(は、骨肉腫, 平滑筋肉腫, 脂肪肉腫の順に多かった。組織診断で多形癌と診断した17例のうち14例は「悪性」と判定したが、上皮結合を示す異型細胞だけではなく、紡錘形や多形性の目立つ異型細胞が(孤在性に)出現しており、多形癌の可能性や真の肉腫との鑑別を要した。残りの3例は異型細胞数が少なく、「鑑別困難」と判定した。

【結語】多形癌は、術前診断において肉腫が否定できないことが多い。他臓器腫瘍の既往がある場合には、その鑑別を念頭に置いた検索が求められる。転移性肺腫瘍は、細胞像とともに臨床情報を併せた診断が重要である。

## ◇要望講演 1

## DLBCL の病態とリンパ腫 WHO 分類第 5 版について

久留米大学医学部病理学講座

○三好寛明(MD)

細胞診でのリンパ腫診断は時に困難であることが多いが、びまん性大細胞型 B 細胞リンパ腫 (diffuse large B-cell lymphoma : DLBCL) の診断は細胞診にて確定できることがある。本演題では濾胞性リンパ腫などの低悪性度リンパ腫と比較しながら DLBCL の疾患概念を解説する。また DLBCL 関連疾患について、昨年発表された WHO 分類第 5 版の改定第 4 版からの変更点を概説する。

## ◇要望講演 2

## 子宮内膜におけるがん関連遺伝子変異の意義を考える

新潟大学医学部産婦人科

○吉原弘祐(MD)

これまで数多くの研究により、子宮体癌の発生に関係する遺伝子として PTEN, CTNNB1, PIK3CA, ARID1A, KRAS などのがん関連遺伝子が同定されてきた。2013 年には The Cancer Genome Atlas (TCGA) Network より大規模な子宮体癌臨床サンプルを用いたマルチオミックス解析結果が報告され、症例毎のがん関連遺伝子の変異パターンが明らかにされるとともに、POLE, MSI, Copy-number high, Copy-number low という 4 つの分子サブタイプに分類されることが提案された。一方、2014 年頃より、食道や皮膚などさまざまな正常組織においてがん関連遺伝子変異を認めることが明らかとなり、がん関連遺伝子変異のがん化における役割が見直されている。我々は、子宮体癌の発生起源である正常子宮内膜に対するゲノム解析を行い、1) PIK3CA や KRAS 等のがん関連遺伝子変異が正常子宮内膜に高頻度に認められること、2) がん関連遺伝子変異は正常子宮内膜の腺管単位でクローナルに存在すること、3) がん関連遺伝子変異は正常子宮内膜組織内では不均一に存在するが、空間的に広がりを持って存在する場合があること、4) 正常子宮内膜における遺伝子変異量は加齢や月経回数に比例すること、5) 正常子宮内膜では婦人科癌特有の遺伝子変異が正の選択を受けていること、を報告している。子宮体癌で同定されるがん関連遺伝子変異の多くは、すでに子宮内膜の経時的ゲノム変化として起きており、真のドライバーイベントを検討していく必要がある。そこで、我々は、正常子宮内膜オルガノイドを樹立し、正常子宮内膜におけるがん関連遺伝子変異の意義を検討している。

## ◇要望講演 3

臨床医が唾液腺細胞診に望むこと—ミラノシステムとクラス分類の比較を通して—

国際医療福祉大学三田病院頭頸部腫瘍センター<sup>1)</sup>, 国際医療福祉大学三田病院病理部<sup>2)</sup>

○多田雄一郎(MD)<sup>1)</sup>, 佐野弘子(CT)<sup>2)</sup>

唾液腺の腫脹を訴える症例に対し、はじめに、その病変が、腫瘍性なのか、非腫瘍性なのか鑑別診断が必要である。腫瘍性病変と診断された症例では、良性・悪性の鑑別、上皮系・非上皮系の鑑別が必要となる。さらに、上皮系腫瘍性病変と診断された症例では、組織型の推定が次の段階となる。以上の鑑別診断は、臨床症状や画像診断とともに、細胞診検査によって行われる。

唾液腺腫瘍の治療の原則は、良性、悪性いずれも外科的切除術である。しかし、術式の細部、すなわち、切除安全域の範囲設定、顔面神経切除の要否、頸部郭清の範囲、予防的頸部郭清術の要否に関しては、施設や術者により微妙な差異がある。良性耳下腺腫瘍では、経過観察か、摘出するか、そして、切除の場合は、核出術か、部分切除か、方針が異なる可能性がある。耳下腺悪性腫瘍の原発巣切除では、部分切除か、耳下腺全摘術か、さらに周囲臓器を含む拡大耳下腺全摘術を行うか、さらに術前顔面神経麻痺のない症例では、神経を温存するか、切除するか、異なる選択がなされる可能性がある。頸部転移例では頸部郭清術が施行されるが、郭清範囲が異なることがある。術前頸部転移陰性例では、予防的頸部郭清を行うか否か、判断が分かれうる。以上のような多くの術式の選択肢が存在し、これらは、細胞診の結果に大きく左右される。細胞診診断よりどのように臨床的対応が変わるのか概説する。

さらに本報告では、当院で手術を施行した症例の細胞診プレパラートの見直しによりミラノシステムを用いた診断を行い、実際の臨床的対応との整合性を、治療当時のクラス分類と比較し報告する予定である。

## ◇要望講演 4

子宮体癌取扱い規約の改訂ポイント

熊本大学病院病理診断科

○三上芳喜(MD)

2020年9月に出版された女性生殖器腫瘍のWHO分類第5版において、原因(etiology)と病理発生(pathogenesis)、最新の分子遺伝学的な知見に基づいてその概念や定義、位置づけが再考された婦人科腫瘍は少なくない。中でも子宮体部の類内膜癌において分子分類が採用されたことは大きな変更点の一つで、今後は腫瘍の生物学的特性を踏まえて診断と治療が行われるようになるとみられている。類内膜癌がいずれの分子サブタイプであるかは再発・転移リスクの指標の1つとなることから、将来的にはこの分子分類が術式の選択、術後補助療法の適用の決定において重要な情報となる。既に欧州婦人科腫瘍学会(ESGO)のガイドラインにおいてリスク評価の指標として採用されており、FIGOによる進行期分類にも分子亜型が加わった。内膜癌の組織分類では粘液性癌が削除され、類内膜癌の形態的バリエーションとして記載される一方で、胃型(胃腸型)粘液性癌が加わった。その他の内膜癌として中腎腺癌 Mesonephric adenocarcinoma、中腎様腺癌 Mesonephric-like adenocarcinoma、扁平上皮癌 Squamous cell carcinoma が追加された。また、上皮性・間葉性混合腫瘍に含まれていた癌肉腫が内膜癌のカテゴリーに移動した。本講演ではWHO分類第5版およびこれに準拠して2022年12月に改訂・出版された子宮体癌取扱い規約病理編第5版の概要を俯瞰しながら、類内膜癌の分類およびその取扱いについて概説する。

## ◇要望講演 5

## 細胞検査士が知っておくべき乳腺の組織診断

兵庫県立はりま姫路総合医療センター病理診断科

○中井登紀子 (MD)

乳腺病変において、管内増殖性病変・乳頭状増殖性病変・腺管増殖性病変は、良性と悪性で似た増殖パターンを示すことから、臨床的・画像的に良悪の鑑別が難しく、細胞診・組織診においてもその良悪鑑別が問題となることが多い。

特に、管内増殖性病変としては通常型乳管過形成 (usual ductal hyperplasia)、非浸潤性乳管癌 (ductal carcinoma in situ)、乳頭状増殖性病変としては乳管内乳頭腫 (intraductal papilloma)、乳管内乳頭癌 (intraductal papillary carcinoma)、被包型乳頭癌 (encapsulated papillary carcinoma)、充実乳頭癌 (solid papillary carcinoma)、腺管増殖性病変としては腺症 (adenosis) [特に硬化性腺症 (sclerosing adenosis)]、浸潤性乳管癌 (invasive breast carcinoma of no special type / invasive ductal carcinoma)、管状癌 (tubular carcinoma) が、日常診療において経験する頻度が高く、その鑑別に悩むことも多い。偽陽性を防ぐためにも、それぞれの組織型の特徴をよく理解し、鑑別・診断を行うことが重要である。

本講演では、管内増殖性病変・乳頭状増殖性病変・腺管増殖性病変について、各々のパターンの中で日常経験することの多い組織型を挙げ、それぞれの組織像および細胞像を提示しながら、鑑別のポイントを含めて解説する。

## ◇要望講演 6

## 甲状腺癌におけるオンコマイン検査成功の秘訣

大阪労災病院病理診断科

○安岡弘直 (MD)

甲状腺癌の薬物療法では、これまでレンバチニブ等のマルチキナーゼ阻害薬が用いられてきたが、近年、特定の遺伝子異常を標的とした分子標的薬が使用可能となり、甲状腺癌診療にも「コンパニオン診断」というパラダイムシフトが起きている。根治切除不能な甲状腺癌治療における RET 阻害剤であるセルベルカチニブの保険収載を受け、治療開始前にオンコマイン TM Dx Target Test マルチ CDx システム (以下オンコマイン DxTT) によるコンパニオン診断が行われるようになった。肺癌でオンコマイン DxTT に慣れている施設は多いと思われるが、検査成功のためには肺癌とは異なる甲状腺癌の特徴を理解し運用することが必要である。大阪警察病院では肺癌オンコマイン DxTT において高い成功率 (96.4%) を取っており、肺癌での経験を活かしながら甲状腺癌の特徴も考慮した検体提出を行うことで、甲状腺癌オンコマイン DxTT においても高い成功率を取っている。甲状腺癌におけるオンコマイン検査成功の秘訣として、肺癌の検体提出方法に準拠しつつ、1) 組織検体が古い手術検体しか無い場合は、主治医とよく協議し針生検を含めた再生検を考慮する、2) 脱灰操作を見直し出来るだけ EDTA 脱灰を用いる、が重要であると考えている。本講演で実際の症例を提示し解説することで、多くの施設で甲状腺癌オンコマイン DxTT の成功率向上に役立てていただければ幸いである。

## ◇要望講演 7

## 胆膵領域における WHO cytological reporting system の解説

自治医科大学医学部病理学・病理診断部

○福嶋敬宜 (MD)

国際がん研究機関 (IARC) が胆膵領域における WHO cytological reporting system (2022 年ウェブ版, 2023 年出版) を発行した目的は, IARC が行っている腫瘍組織分類の標準化に加え, 細胞診の報告様式についても世界標準を提示することにあると理解される。本システムの骨格は Papanicolaou Society of Cytopathology (PSC) システム (2015 年) に置き, 腫瘍組織型は WHO 分類に準拠している。基本カテゴリーを 7 つ (PSC では 6 つ) とし, “胆膵腫瘍, 低リスク/低異型度 (PaN-low)” と “同, 低リスク/低異型度 (PaN-high)” という新たなカテゴリーを設定している。ここに入る病変は膵上皮内腫瘍性病変 (PanIN), 膵管内乳頭粘液性腫瘍 (IPMN), 膵粘液性嚢胞腫瘍 (MCN) など, 通常の膵癌であるか否か (良悪性) という報告とは若干異なるためより適切に伝えるための方策と言える。また, 漿液性腫瘍 (SCN), 神経内分泌腫瘍 (NET), 充実性偽乳頭状腫瘍 (SPN) は PSC システムとは異なるカテゴリーに移動された。これは WHO の腫瘍分類システムとの整合性と, 悪性リスク (risk of malignancy ; ROM) の調整のためと考えられる。ROM はそのカテゴリーに分類した症例が最終的に悪性であった頻度ともいえるが, それに対する臨床的推奨事項を示していることも特徴と言えるだろう。本要望講演では, WHO 細胞診報告システムのポイントを課題も含め解説する。

## ◇要望講演 8

## 泌尿器科医が本当に必要とする尿細胞診, 必要としない細胞診

JCHO 船橋中央病院泌尿器科<sup>1)</sup>, 古賀病院 21 泌尿器科<sup>2)</sup>, JCHO 船橋中央病院検査科病理<sup>3)</sup>, 公立長生病院検査科<sup>4)</sup>○関田信之 (MD)<sup>1)</sup>, 徳田雄治 (MD)<sup>2)</sup>, 中村咲恵 (CT)<sup>3)</sup>, 齊藤 穰 (CT)<sup>3)</sup>, 永田雅裕 (CT)<sup>3)</sup>, 横野秀樹 (CT)<sup>3)</sup>, 西周裕晃 (CT)<sup>4)</sup>, 小松悌介 (MD)<sup>3)</sup>

尿細胞診は, 尿路悪性腫瘍に対する非侵襲的な検査であり, 臨床の現場では欠かすことの出来ない検査である。検査の目的は, 主に初診時に行われるスクリーニングと, 既に異常が指摘されている際の質的評価にわけられ, それぞれ望まれる報告は異なる。スクリーニング検査では, 尿一般検査, 腹部超音波検査, X 線検査などが並行して行われる。細胞診には異型細胞を見落とさないこと, すなわち陰性か否かが問われることになる。異型細胞の指摘は, CT・MRI などの画像検査, 膀胱内視鏡による精査へと進むきっかけとなる。一方, 既に画像検査や内視鏡検査で異常が指摘されている場合や尿路上皮癌の既往のある症例では, 細胞診は診断目的の検査といえる。ここでは, 生命予後にかかわる高異型度尿路上皮癌 (HGUC) の有無が問われることになる。上部尿路腫瘍に対しては, 腫瘍病変の有無と細胞診評価により治療が選択される。上部尿路腫瘍を疑うも画像検査で腫瘍が確認できなければ, 上皮内癌の存在を意識している。腫瘍を認める場合には, 悪性であれば腎尿管全摘による根治手術が行われてきたが, 低異型度腫瘍の場合には腎温存術式も治療選択肢となったため, 腫瘍の Grade 評価が求められるようになった。このように, 尿細胞診は使用する場面によって求められる報告が異なっており, 場面にそぐわない報告は有益とならない。しかし, 依頼書には不完全な内容しか記載がないことが多く, 使用場面が不明確なことも多い。臨床医は, 求める報告を得るためにまずは, 依頼書に検査目的をしっかりと記載する必要がある。そして, 報告者はその目的に沿った報告を記載することで, 尿細胞診は臨床的に真に役立つ情報となる。



## ◇要望講演 9

## 子宮頸部 AGC : 最近の知見

国立がんセンター東病院病理・臨床検査科

○長峯理子(MD)

ベセスダ分類 2014 版に準じた AGC (Atypical glandular cells) 症例は, 全症例の 0.1-0.2%とされ, AGC 判定後の組織生検・切除標本で実際に腺系病変が見つかる割合は約 10% (30-40%は良性, 50-60%は扁平上皮病変)と報告されている。腺系病変に対する陽性的中率は決して高くなく, ベセスダ分類では AGC は特異的な前癌病変を意図するものではなく, 高リスクであることを意味する, と記載されている。

第 58 回日本臨床細胞学会にて『子宮頸部腺系病変の細胞像』という演題で発表させていただいた 2017 年以来ベセスダ分類の改訂はないものの, 2020 年に WHO 分類 (WHO Classification of Tumours: Female Genital Tumours) 第 5 版が出版され, 子宮頸癌が正式に「HPV-associated」と「HPV-independent」に分類されたこと, HPV ワクチンの世界でのさらなる広がり, 米豪を中心とした HPV 検査のみによる子宮頸癌検診の開始など, 子宮頸癌および子宮頸部細胞診を取り巻く世界の環境は大きな変化の波の中にあると言ってよい。

このような背景の中で注目度が今後益々高まると予想されるのが, 胃型腺癌に代表される HPV 陰性 (HPV-independent) 腺癌である。HPV 検査で発見することができないこれらの癌をどう早期発見していくのか, 日本を中心に研究が進められているが未だ解決策は見出されていない。細胞診検体で胃型上皮を疑った場合の報告様式についても, コンセンサスがいないのが現状である。

本発表では, 子宮頸部腺系病変の細胞像・判定基準と概念を整理し最新の文献データを合わせて, AGC の過去・現在・未来について概説, 議論したい。

## ◇要望講演 10

## 呼吸器『良性』カテゴリーの細胞像と鑑別

帝京大学医学部附属溝口病院

○高橋美紀子(MD)

近年, 癌治療においては様々な分野でコンパニオン診断による分子標的薬が主流となりつつあり, 肺癌がその先端を切っている状況である。また, 気管支鏡検査中に迅速に肺腫瘍の細胞の良悪判定を行う rapid onsite cytologic evaluation が台頭し, 細胞診の重要性がこれまで以上に増してきている。その中で, 2022 年に WHO Reporting System for Lung Cytopathology の第 1 版が発刊され, 臨床医の治療決定に対する支援を目的とし, 5 段階 (insufficient/inadequate/non-diagnostic, benign, atypical, suspicious for malignancy, malignancy) の診断カテゴリーが提唱されている。その中の良悪判定困難な "atypical" を理解するためには "benign" を判断できることが肝要で, 反応性異型, 良性腫瘍を含め, 良性病変の細胞像について, 文献的考察も交えながら, その診断ポイントを述べる。

## ◇要望講演 11

## 稀な肺腫瘍の細胞像～線維様，紡錘形細胞を認める腫瘍～

公益財団法人筑波メディカルセンター筑波メディカルセンター病院臨床検査科<sup>1)</sup>，公益財団法人筑波メディカルセンター筑波メディカルセンター病院病理科<sup>2)</sup>

○石黒和也(CT)<sup>1)</sup>，菊地和徳(MD)<sup>2)</sup>

近年の肺領域における細胞診の役割は，腺癌，扁平上皮癌，小細胞癌など上皮性悪性腫瘍を可能な限り鑑別し，その後の遺伝子検査，治療への起点となることが主体であると思われる。しかしながら日常診断において予期せぬ稀な腫瘍の細胞像に遭遇することがあり，診断に苦慮することも少なくない。本発表では，自験例の炎症性筋線維芽細胞腫瘍（inflammatory myofibroblastic tumor：以下IMT）の細胞像を主体にそれと鑑別を要する細胞像について提示する。肺領域においてIMTなどの線維性腫瘍および線維様の細胞形態が混在する腫瘍の頻度は稀であるが，その種類は多く，組織型推定が困難な場合がある。IMTや孤立性線維性腫瘍（SFT），神経鞘腫，滑膜肉腫，肉腫型中皮腫などの肺原発非上皮性腫瘍の他，他臓器由来の転移性非上皮性腫瘍または多型癌などの紡錘形細胞が出現する上皮性腫瘍とも鑑別が必要となる。非上皮性，特に線維性腫瘍においては，細胞像のみでの組織型の判断は困難であり，臨床所見や画像所見などと総合的に推定し，組織診断，免疫組織化学，遺伝子検査などを合わせた確定が必要である。鑑別困難な稀な肺腫瘍の細胞像を経験することは少ないと思われるが，発生し得る種々の腫瘍の基本的な細胞形態を把握し，準備しておくことで，その後の臨床的処置，治療選択に役立つよう可能性を絞り報告する必要があると考える。

## ◇要望講演 12

## 甲状腺髄様癌：第5版WHO分類の改定点と細胞診断の要点

和泉市立総合医療センター病理診断科<sup>1)</sup>，和歌山県立医科大学第2病理学（人体病理学）<sup>2)</sup>，近畿大学医学部奈良病院病理診断科<sup>3)</sup>

○覚道健一(MD)<sup>1,2,3)</sup>

甲状腺髄様（C細胞）癌は，甲状腺悪性腫瘍の1-4%程度を占めるC細胞由来の神経内分泌癌である。甲状腺ホルモンを産生する濾胞上皮細胞由来腫瘍と多くの点で異なる臨床的/形態学的特色を持つ。約半数の例で，髄様癌の臨床診断のもと細胞診が行われ，細胞診断は臨床診断の確認作業であり，髄様癌には形態学的特色もあることから，細胞診断は容易で診断精度は高く，適正検体ではほぼ100%である。しかし，髄様癌を疑う記載が依頼書にない場合，乳頭癌，濾胞性腫瘍，好酸性腫瘍，転移性癌，未分化癌などが鑑別診断に挙げられ，誤って診断される例が相当数発生する。これを避けるために，採取細胞量が多く，細胞結合性の低下，細胞極性の喪失がある細胞標本では，髄様癌を鑑別疾患に加えて細胞所見を読む必要がある。背景のアミロイド様物質の存在や神経内分泌腫瘍の特色であるゴマ塩状クロマチンパターン，細胞質の特色を確認できれば強く髄様癌を疑い，患者血清でカルシトニンの異常値を確認することや穿刺液でカルシトニンの異常値を確認することなどで診断を容易に確定できる。本講演では近刊の第5版WHO分類に，新たに加えられた髄様癌のGrade分類から高悪性度髄様癌の診断基準，細胞所見についても紹介したい。

## ◇要望講演 13

バーチャルスライド (WSI) を用いたワークショップの  
実際と可能性

兵庫県立淡路医療センター<sup>1)</sup>, 兵庫医科大学病院<sup>2)</sup>, 大久保病院<sup>3)</sup>

○新田篤史 (CT)<sup>1)</sup>, 鳥居良貴 (CT)<sup>2)</sup>, 小笠原利忠 (MD)<sup>3)</sup>

【はじめに】第 48 回日本臨床細胞学会近畿連合会学術集会 (大阪) において, バーチャルスライド (WSI) を用いた新しいワークショップの形式に携わったので, 経験した内容と, 使用経験から得た意見を参考に追加作成した機能など, その仕様がこれから拡がっていく可能性について提示する。

【概要と WSI の実際】今回のワークショップでは, 参加者は事前に Web サイト上で各症例の WSI 閲覧と回答フォームから推定診断名投票を行い, 学術集会当日は, 回答集計結果の提示とともに回答者, 解説者が WSI で細胞像を提示しながら解説を行う形式とした。WSI 閲覧は通常専用ビューワーを必要とするが, 多層スキャンしたデータを用い, オープンソースのプログラムで変換したデータを Web サーバーにアップロードする方法を構築したので, 専用ビューワーを通さず, Web サイトにアクセスするだけで PC やスマートフォンのブラウザのみで視野の移動, 拡大縮小が可能となった。またフォーカスやコントラスト調整も行えるように作成した。さらに解説者が位置情報を含んだ URL のリンクをパワーポイントのスライドに埋め込むことにより解説時に目的の視野をすぐに提示できる機能を考案したことで画面切り替えの時間短縮となり, 円滑な進行が行えるように補佐した。

【今後の発展】位置情報を簡単に扱える機能をさらに活用し, 参加者も含めたディスカッションや e-ラーニングの仕組みを構築中である。今回の取り組みとして, WSI はホームページを公開できる一般的な Web サーバーのみで運用可能なため, さらに WSI ファイル変換自動化や多くの Web サイトに使用されている WordPress と連携できるように改良し, 誰もが簡単に WSI を活用できるよう進めている。

## ◇要望講演 14

## ホモロジー・プロファイル法を用いた形態学的解析

大阪大学大学院医学系研究科保健学科分子病理<sup>1)</sup>, 鈴鹿医療科学大学<sup>2)</sup>, 大阪はびきの医療センター病理診断科<sup>3)</sup>, 大阪大学医学部附属病院病理部<sup>4)</sup>, 神戸大学大学院医学研究科地域連携病理学<sup>5)</sup>, 大阪大学院医学系研究科病態病理学<sup>6)</sup>

○中根和昭 (該当なし)<sup>1)</sup>, 横山雄起 (CT)<sup>1)</sup>, 金山和樹 (CT)<sup>2)</sup>, 飯田健斗 (CT)<sup>3)</sup>, 大西雅子 (CT)<sup>3)</sup>, 浅野太紀 (該当なし)<sup>1)</sup>, 長友忠相 (CT)<sup>4)</sup>, 河原邦光 (MD)<sup>1,5)</sup>, 森井英一 (MD)<sup>4,6)</sup>, 山本浩文 (MD)<sup>1)</sup>

肺癌は組織型により臨床経過ならびに治療法が異なるため, 組織型分類は重要である。肺癌の細胞診には, 気管支鏡下の擦過・気管支肺胞洗浄・CT ガイド下穿刺吸引・EBUS-TBNA ならびに喀痰などの細胞採取法があるが, 外科切除不能な進行期肺癌では, 多くの場合細胞診が確定診断になることが多い。このため小細胞癌・非小細胞癌, あるいは腺癌・扁平上皮癌の細胞学的鑑別を精度良く行うことが重要である。細胞診断の標準化については以前から議論されているものの, サンプルの多様性から, 標準的クライテリアの設定は難しい場合が多い。しかし, 濃染・顆粒状などの核クロマチンパターンが診断において大きなウエイトを占めていることは間違いなく, もし核クロマチンパターンを客観的な数理的指標を用いて表現できれば, 計算機による自動診断支援技術開発の手がかりになるだけでなく, 病理現象への理解が進むものと考えられる。ホモロジーとは図形の接触を定量化する数理的な概念であるが, 近年では病理画像など複雑な画像に対する解析法として有効な考え方であることが分かってきた。今回, その考え方を深化した手法 (ホモロジー・プロファイル法) を用い, 核クロマチンパターンを定量化し, その数値に基づき肺癌組織型分類を試みる。ここでは, 核クロマチンパターンにのみ焦点を当て論じるが, 将来的には, 他の細胞の所見である N/C 比などの計測情報や, さらに AI 技術との融合も想定している。また, 本手法は汎用性が高く, 細胞診以外にも応用が可能であり, その実際についても紹介する。

## ◇教育講演 1

## IAC Yokohama System : 日常運用における現状と課題

NHO 名古屋医療センター病理診断科

○西村理恵子 (MD)

2019年に乳腺穿刺吸引細胞診の国際的な標準報告様式が IAC Yokohama System for Reporting Breast FNAB (IAC Yokohama System) として公表された。そこで NHO 名古屋医療センターでは、いち早く 2020 年 1 月からその報告様式の日常運用を開始した。一方、日本臨床細胞学会では、2019 年 11 月に、この報告様式の日本での導入に向けてワーキンググループを立ち上げ、演者はそのメンバーでもある。

そこで本講演では、まず IAC Yokohama System の概要を説明した後に、当院における IAC Yokohama System 運用における現状と課題を述べ、この報告様式を用いて報告書を記載する上での注意点を説明する。最後に、ワーキンググループで行った、乳癌取扱い規約の報告様式を IAC Yokohama System に置き換えた際にどのような変化が生じるかの検討結果も紹介する。

## ◇教育講演 2

## 子宮内膜 LBC 細胞診のアドバンテージ

愛媛県立医療技術大学保健科学部臨床検査学科生体情報学講座

○則松良明 (CT)

子宮内膜細胞診の判定の肝は組織構築を反映した細胞集塊形態の観察である。従来からの直接塗抹標本では同じ病態にも関わらず、採取器具の種類や塗抹方法によって細胞集塊の大きさ・量・種類に差異が生じるため、出現頻度の把握による判定が必要であった。さらに、細胞同士の重なりや血液、炎症細胞などの目的細胞への被覆のため出現細胞の解釈や評価に支障をきたす場合が多々あった。しかしながら、液状化検体細胞診(LBC)法の出現は従来法の欠点をあっさり克服した。特に、シュアパス LBC 法は塗抹細胞量が多く、背景清かな薄層標本であるため、スクリーニングが容易となり、細胞集塊出現頻度の把握が不要となった。加えて、アルゴリズムによる判定法である「子宮内膜細胞診報告様式ヨコハマシステム(TYS)」が提唱されたことにより、子宮内膜細胞診の標準化(Cytopathol 2018)が加速した。さらに、複数枚の標本作製が容易であるシュアパス LBC 標本の利用により、免疫細胞化学染色を加味した判定の実施が可能となった。例えば、EGBD での間質細胞凝集塊やそれを含む化生細胞集塊は CD10 が塊状に陽性となり、子宮内膜癌では線維血管性間質が細胞集塊内外で小管束状に CD10 陽性を示す(Cytopathol 2021)。また、IMP3 は漿液性癌において免疫活性が特異的に高く、類内膜癌 Grade1 や EGBD での化生細胞は陰性となる(Cytopathol 2019)。細胞形態判定に免疫細胞化学所見を加味することにより、より客観的な精度の高い細胞診判定につながることを期待でき、その後の病理組織診断や治療方針にも寄与する。



## ◇教育講演 3

## 甲状腺癌取り扱い規約と細胞診

山梨大学医学部人体病理学

○近藤哲夫(MD)

第 5 版内分泌腫瘍 WHO 分類が 2022 年秋に WEB 公開され、2023 年 10 月に刊行された第 9 版甲状腺癌取り扱い規約では WHO 分類に沿った改定が行われた。新たに低リスク腫瘍の概念が採用され、いくつかの腫瘍については腫瘍名の変更や再分類が行われている。低リスク腫瘍とは従来の規約にはないカテゴリーであり、今回の規約改定で最も大きな変更点になる。その他には膨大細胞腫瘍、高異型度分化癌、篩状モルラ癌、甲状腺芽腫が新たな用語として加わった。低リスク腫瘍には悪性度不明な腫瘍 (UMP)、乳頭癌様核所見を伴う非浸潤性濾胞型腫瘍 (NIFTP)、硝子化索状腫瘍 (HTT) が含まれる。UMP とは被膜浸潤や血管浸潤が疑わしい高分化濾胞型腫瘍である。浸潤が疑わしい高分化濾胞型腫瘍の中で、乳頭癌に類似する核所見を欠いた腫瘍は悪性度不明な濾胞型腫瘍 (FT-UMP)、浸潤が疑わしい高分化濾胞型腫瘍の中で乳頭癌に類似した核所見 (核スコア 2~3) を有する腫瘍は悪性度不明な高分化腫瘍 (WDT-UMP) となる。NIFTP は非浸潤性の高分化濾胞型腫瘍で、核所見が乳頭癌に類似する。HTT は従来の定義から変更はない。膨大細胞腫瘍は好酸性細胞型濾胞性腫瘍と同義である。高異型度分化癌は形態学的には濾胞上皮への分化が保たれているが、低分化癌と同様に予後不良な腫瘍である。篩状モルラ癌は乳頭癌の一亜型であったが、独立した腫瘍型と定められた。甲状腺芽腫は胎児甲状腺様の成腫瘍成分と間葉系腫瘍成分が混在する高悪性度の腫瘍である。細胞診報告様式については第 8 版と第 9 版に変更はないが、組織分類の変更に対して留意すべき点が生じている。本発表では細胞診実務へのインパクトを念頭に規約の改定点を概説する。

## ◇教育講演 4

## 臨床と連携した迅速体腔洗浄細胞診

JR 広島病院臨床検査科 (病理診断科)<sup>1)</sup>, JR 広島病院外科<sup>2)</sup>○中山宏文(MD)<sup>1)</sup>, 川西なみ紀(CT)<sup>1)</sup>, 矢口裕子(CT)<sup>1)</sup>, 清水丈明(CT)<sup>1)</sup>, 井淵真美(CT)<sup>1)</sup>, 中村 聖(CT)<sup>1)</sup>, 住谷大輔(MD)<sup>2)</sup>, 志々田将幸(MD)<sup>2)</sup>

迅速体腔洗浄細胞診とは、「悪性腫瘍の手術中に胸腔内や腹腔内を生理食塩水で洗浄後、回収した検体中に悪性細胞がみられるかどうかを、手術中に迅速に術者に報告する病理診断業務の一つで、術後の化学療法の選択や腹膜再発リスクを予測するためにも重要な検査である(「羽原利幸, 園部 宏, 他: 臨床医からの疑問に答える, 検査と技術, 2017; 45 (10): 1191-1195)」を参考に筆頭演者が定義)」と考えられる。筆頭演者は、胃癌取り扱い規約 13 版が出版された 1999 年に、地方がんセンターの大規模市中病院で初めて術中迅速体腔洗浄細胞診材料に遭遇し、以降、大学基礎病理学研究室勤務の 7 年間を除くこの直近 10 数年間は、high volume center とはいえない自施設の限られた症例に向かい合ってきた。腺癌細胞と核が腫大した反応性上皮細胞との鑑別等、ストレスがかかる業務である。症例によっては、「できない、優柔不断」といわれることを恐れず、診断を保留している。検体採取、処理、鏡検、そして診断、いずれのプロセスも通常の細胞診材料以上に精度管理等課題が多い。胃癌の場合、迅速洗浄細胞診陽性 (CY1) であれば、切除中止・閉腹であったが、近年では、術後補助化学療法の進歩で、術中迅速洗浄細胞診陽性であっても腹膜播種陰性の症例 (CY1P0) は、局所の完全切除 (R0) プラス標準的 D2 郭清が行われ、以前より大幅に予後が改善されており、迅速体腔洗浄細胞診の意義が揺らいでいると感じられる。中規模市中病院における術中迅速体腔洗浄細胞診の実態を、永久検体による洗浄細胞診の評価を含めて、今後の方向性をご紹介します。



## ◇教育講演 5

## 泌尿器領域の分子標的薬時代における組織診と細胞診

大阪大学医学部泌尿器科

○河嶋厚成(MD), 野々村祝夫(MD)

泌尿器科で扱う尿路性器癌の分野では、進行性・転移性疾患に対する薬物療法の進歩は目覚ましいものがある。前立腺癌ではアンドロゲン受容体シグナル阻害薬や相同組換え修復関連遺伝子変異陽性患者を対象とする PARP 阻害薬、腎細胞癌では従来の血管新生阻害薬に加え、PD-1 をはじめとするイムノチェックポイント分子を標的とした免疫療法、尿路上皮癌では尿路上皮癌細胞に高発現している Nectin-4 を標的とした抗体薬物複合体療法が従来の治療法と比べ予後延長に寄与している。分子標的治療の時代では、特に肺癌や乳癌で日常臨床で用いられるように、遺伝子レベルでの変異や発現パターンの詳細な分析を通じて、個々の患者に最適な治療法を選択することが重要となる。一方、尿路性器癌では、幸か不幸か前立腺癌に対する PARP 阻害薬以外、臨床試験において全患者を対象としており日常臨床において、治療法を選択を迫られるケースが多くはない。また、近年の周術期療法も含めて、より多くの患者に薬物療法の適応が広がっているものの副作用の出現リスクを考えると、治療必要性のある患者を選定するバイオマーカーが望まれる。従来の組織診や細胞診と組み合わせて、最近注目されている血液や尿などを用いたリキッドバイオプシーが今後の有用なバイオマーカーとなる可能性がある。さらに、イメージング技術の進化も、がん診断と分子標的薬治療のモニタリングに貢献しており、前立腺癌に対する PSMA-PET のように治療に紐づいた画像診断も可能となってきた。当セッションでは、尿路性器癌の治療において集学的治療の効果予測やモニタリングとして、従来の組織診断や細胞診に組み合わせた最新技術の可能性を紹介する。

## ◇教育講演 6

## 子宮頸部 HSIL 治療後の再発、並びに腔癌について

大阪医科薬科大学病院

○田中良道(MD)

子宮頸部 HSIL (CIN2-3) の治療においては、子宮頸部円錐切除術、蒸散術、子宮摘出術などが選択されるが、治療後の再発率は一般集団と比較し高率であり、治療後も慎重な経過観察が求められる。しかしその検診方法や期間に関しては各々の臨床家に委ねられているのが実情ではないだろうか。ASCCP (米国コルポスコピー子宮頸部病理学会) ガイドラインでは、HSIL 治療後の経過観察を少なくとも 25 年間推奨しており、65 歳以上においても同様である。CIN 治療後の各種悪性疾患の発症については、子宮頸癌の相対リスクが約 3.3 倍、腔癌が約 10.8 倍、肛門癌が約 5.1 倍、HPV 関連肛門性器癌が約 3.7 倍とするメタ解析の報告もあり、長期間にわたる管理の重要性が指摘されている。海外では HPV 検査の導入が進んでおり、同ガイドラインでは治療後半年、以降 1 年毎の HPV 検査単独あるいは細胞診検査との併用検診を、そして 3 回の陰性が確認できた後は 3 年毎のサーベイランスを推奨している。本邦においても今後 HPV 検査のさらなる導入が期待されるが、現状では細胞診による管理が主流と思われる。そこで本講演では、HSIL 治療後の CIN 再発リスクや、HPV 関連悪性疾患の発症リスクに焦点をあて、治療後のサーベイランスについて議論を深めたい。

## ◇教育講演 7

## EUS-FNA の細胞診断, 異型の弱い通常型膵癌, 十二指腸癌とピットフォール

九州大学病院病理診断科・病理部<sup>1)</sup>, 九州大学大学院医学研究院形態機能病理学<sup>2)</sup>, 九州大学大学院医学研究院構造形態病理学<sup>3)</sup>

○大久保文彦 (CT)<sup>1)</sup>, 山口知彦 (CT)<sup>1)</sup>,  
野上美和子 (CT)<sup>1)</sup>, 仲 正喜 (CT)<sup>1)</sup>,  
中附加奈子 (CT)<sup>1)</sup>, 木村理恵 (CT)<sup>1)</sup>, 山本猛雄 (MD)<sup>2)</sup>,  
岩崎 健 (MD)<sup>1,2)</sup>, 相島慎一 (MD)<sup>3)</sup>, 小田義直 (MD)<sup>1,2)</sup>

【はじめに】膵癌診療ガイドライン 2022 年版では膵腫瘍に対する EUS-FNA の病理診断能は, 感度 84~92%, 特異度 96~98%, 正診率 86~91% であるが, 10 mm 以上の病変の正診率は 97% であるのに対し, 10 mm 未満での正診率は 64% としている. 当院の切除可能であった通常型膵管癌 233 例の検討では, 感度は, ERCP 下細胞診 58.1% (97/167), EUS-FNA 下細胞診 72% (90/125), 最終的な術前病理診断 82.0% (191/233) であり, 決して満足のものではない.

【EUS-FNA の実際】当院では, 短時間 (1 分以内) で染色可能なギムザ系のヘマカラー染色を行い, 検体の採取状態を確認し 2 回目以降の穿刺実施の有無と検体処理方法の判断材料としている. 検体処理は 2 枚のスライドガラスを用いたすり合わせ法を行い, 組織片を細切しておくことで検体処理が容易でさらに細胞の重なりが少なく鏡検し易い. ヘマカラー染色標本で通常型膵管癌が疑われた場合は細胞診を第一選択肢として検体処理を進め, 神経内分泌腫瘍, SPN, 腺房細胞癌, 悪性リンパ腫など免疫化学的検索が必要な腫瘍では組織診断を優先する. 臨床的に自己免疫性疾患あるいは腫瘍形成性膵炎などが疑われた場合は, 細胞診の役割は通常型膵管癌を否定することにあり, ヘマカラー染色標本で悪性が否定されれば 2 回目以降は組織診断を優先している. 当施設で経験する EUS-FNA 細胞診で異型の乏しい腺癌は, 核間距離は比較的均等で, 核配列の乱れも乏しいが, 集塊辺縁部は増殖が盛んなためか重積が強いようである. 今回は, 最も経験する頻度の高い通常型膵管癌で異型の乏しい腺癌と良性病変との鑑別, また十二指腸病変で既存の十二指腸円柱細胞, 腺腫, 異型の乏しい腺癌を取り上げる.

## ◇教育講演 8

## リウマチ関連リンパ増殖性疾患

国立病院機構大阪南医療センター

○星田義彦 (MD)

リウマチ関連リンパ増殖性疾患 (RA-LPD) は関節リウマチ (RA) 患者に発生するリンパ増殖性疾患 (LPD) で, 時にメトトレキサート (MTX) などの抗 RA 薬の投与中止のみで退縮し, 退縮した症例の一部は再増殖するという一般のリンパ腫にはない特殊な病態を有している. そのため, 臨床の場では LPD 発症後の LPD 及び RA に対する治療法の適切な選択が現状の問題点となっている. 本講演では私共どもが実施した多機関共同研究結果 (Hoshida Y et al., Arthritis Rheumatol. 2024) を中心に RA-LPD につき解説する. RA-LPD はほぼすべての病理組織型が発生するが, Diffuse large B cell lymphoma (DLBCL), ホジキンリンパ腫 (HL), Mucosa-associated lymphoid tissue lymphoma (MALToMa), Polymorphic-LPD (P-LPD) の順に多い. 一般のリンパ腫に比べ特に免疫不全リンパ腫の範疇にある P-LPD, HL-like lesion, Epstein-Barr virus-positive mucocutaneous ulcer (EBV-MCU) の免疫不全リンパ腫及び HL, Angioimmunoblastic T-cell lymphoma (AITL) の発生頻度が高い. 発生部位は節性が 42.9%, 節外性が 57.1% で, 節外部では口腔, 咽頭, 肺, 耳下腺, 眼窩原発の頻度が高い. 一般のリンパ腫に比べ EBER-1 陽性率 (51.8%) が高く, 予後が良い (5 年生存率: 86.3%). また, 再増殖, 再発の際にはできるだけ再生検する事が望まれ, LPD 発症後の RA 治療薬は Tocilizumab (TCZ) が有用である. RA-LPD は RA 治療薬により臨床病理学的特徴が変化し, 経年変化を示す. リウマチ治療薬の新薬が続々と導入されてる昨今, RA-LPD に対しては, 常に最新の臨床病理学的特徴を up-date する必要がある.

## ◇教育講演 9

## バイオマーカー探索としての体腔液細胞診の現状

奈良県立医科大学病理診断学講座<sup>1</sup>, 奈良県立医科大学病院病理部<sup>2</sup>

○武田麻衣子(MD)<sup>1</sup>, 内山智子(MD)<sup>1</sup>,  
松岡未奈巳(MD)<sup>1</sup>, 岡田文美(MD)<sup>1</sup>, 竹内真央(CT)<sup>2</sup>,  
龍見重信(CT)<sup>2</sup>, 鈴木久恵(CT)<sup>2</sup>, 安達博成(CT)<sup>2</sup>,  
西川 武(CT)<sup>2</sup>, 吉澤明彦(MD)<sup>1</sup>

体腔液細胞診は、通常のパパニコロウ染色を中心として、主に悪性細胞の有無や炎症細胞の種類を確認するために、形態的診断が日常のルーチンとして行われている。適宜、ギムザ染色や粘液染色などに加え、転写法などを利用した各種免疫染色が行なわれ良悪性の鑑別を行ってきた。しかし、塗抹された細胞診標本を直接使用する特殊染色や免疫染色などの染色作業は煩雑であり、またその染色性は安定性に欠くこともしばしばあり、現在では体腔液のセルブロック検体を用いた手法に移行している。体腔液など液状の細胞診検体でも、セルブロック作成により、HE染色での観察に加え、免疫染色や遺伝子学的検査など詳細な検討が組織に遜色のない状態で可能となる。しかし、通常の膜表面や細胞質などのマーカーに対する免疫染色は比較的安定しているが、一部の核内抗原やFISH法などでは安定性を欠くことも多く、検体作製作業の中でも特に解析前の検体採取から処理までの時間やその処理法によりその影響があるものと考えられている。

今回は、2022年に補遺された体腔液細胞診ガイドラインと2021年に本学会より発表された「がんゲノム診療における細胞診検体の取扱指針(第1版)」を紹介する。悪性体腔液を中心とした腫瘍の鑑別やコンパニオン診断として使用したセルブロックに関して、その標本作成法や診断フローチャートを提示し、各種免疫染色、FISH法や遺伝子検査(外注を含む)などを含めた当院での実施状況を概説する。

## ◇教育講演 10

## 細胞診に役立つ AI 技術の現状と今後の展望

藤田医科大学医学部病理診断学

○塚本徹哉(MD)

COVID-19 パンデミックと共に、病理診断の分野では、欧米あるいはアジア諸国では病理組織標本のデジタル化とリモート診断が促進されて来た。一方、細胞診の分野でも、細胞検査士の負担の軽減、診断効率の改善、診断精度の向上のため、デジタル化とAI (artificial intelligence) による細胞診断支援システムの開発が急がれている。従来、顕微鏡で行ってきた細胞診スクリーニングや診断をデジタル化するためのステップを考えると、細胞診検体は、病理組織検体と異なり厚みがある分、情報量が多くデジタル化する場合にストレージやコンピューターパワーに大きな負荷がかかる。細胞診標本作製の後、バーチャルスライドスキャナーでの取り込み、ストレージへの保存、細胞診断システムとの連携、サーバーによる配信、臨床情報との紐付けからバーチャルスライドの閲覧までいくつものステップが必要である。さらにその上で、AIによるスクリーニングや診断支援の試みがなされている。診断支援には大きく、病変の検出支援である computer-aided detection (CADe) と質的な診断支援である computer-aided diagnosis (CADx) の2つに分けられるが、細胞診の判定はそれらを同時に行っていることが多い。本講演では、細胞診標本のデジタル化における課題とAIを用いた診断支援の実例について概説し、AIによる細胞診断の展望と今後の課題や方向性について議論したい。

## ◇教育講演 11

## 歯原性腫瘍の細胞診

日本大学松戸歯学部病理学講座<sup>1)</sup>, 日本大学松戸歯学部  
付属病院病理診断科<sup>2)</sup>

○久山佳代(DDS)<sup>1,2)</sup>, 松本 敬(CT)<sup>2)</sup>,  
浮ヶ谷匡恭(CT)<sup>2)</sup>, 中山光子(該当なし)<sup>1)</sup>,  
末光正昌(DDS)<sup>1,2)</sup>, 宇都宮忠彦(DDS)<sup>1,2)</sup>

歯原性腫瘍は、歯の形成に関与する細胞や組織およびその遺残に由来する腫瘍の総称で、多くは顎骨内に生じることが、まれに周辺性（歯肉や歯槽粘膜）に生じる。また、歯原性腫瘍は多彩な組織型が存在するが、エナメル上皮腫や歯牙腫を除いて経験する機会が少ない。自施設では前者 54%、後者 38%であり、全歯原性腫瘍の 92%を占めている。さらに腫瘍組織間で部分的に類似する所見を認め、加えて種々の程度に硬組織を含むことが多いために、診断をより複雑なものにしている。因ってその発生部位や病理組織学的特殊性から、X線画像診断と生検が治療方針決定の主導権を握っている。ところが顎骨内病変に対する穿刺吸引細胞診は、歯原性腫瘍の中でも硬組織成分が少ない腫瘍組織型では質的診断を可能とし、あるいは顎骨内嚢胞との鑑別に役立つために臨床的意義が非常に大きい。自施設の正診率は、エナメル上皮腫が 81%、歯原性角化嚢胞が 100%と報告している（久山ら、日臨細胞会誌、2013）。歯原性腫瘍の組織分類は歯の発生段階における種々の誘導現象が腫瘍組織内に観察され、模倣する歯原性組織に基づき、上皮性、間葉性、混合性に大別される。故に、歯の形成過程と上皮間葉誘導の概念は病理診断に際しても非常に重要である。本講演では、WHO 分類(2022)および歯の形成過程と上皮間葉誘導の概念に基づきながら、自施設で経験した歯原性腫瘍の細胞所見および診断の要点について述べる。さらに、臨床でしばしば遭遇する顎骨内嚢胞との鑑別的一端に触れる。本研究は JSPS 科研費 JP22K12850 の助成を受けたものである。

## ◇教育講演 12

## 肺癌病理診断の up to date

筑波大学医学医療系診断病理学

○松原大祐(MD)

2021 年に WHO 胸部腫瘍分類、第 5 版が出版されました。第 4 版からの大きな変更はないものの、いくつかの改訂点があります。例えば、浸潤性非粘液性腺癌の組織学的パターンを利用した新たなグレード分類が提唱され、また、thoracic SMARCA4-deficient undifferentiated tumor を他の腫瘍のカテゴリーとして組み入れました。肺神経内分泌腫瘍の分類においては、NET G3 に相当する新しい概念も紹介されました。肺癌診断に関わる改訂点に着目しながら、そこに関連した論文をご紹介します。解説いたします。



## ◇教育講演 13

## 肺癌診療におけるゲノムバイオマーカー検索の現状と課題

大阪国際がんセンター呼吸器内科

○國政 啓(MD)

肺癌は固形癌の中で最も多くの治療対象となるドライバー変異を有する癌である。2002年に承認されたゲフィチニブがEGFR遺伝子のEx. 19 delとEx. 21 L858R変異に特異的に効果を発現することが見いだされて以降、2007年には本邦から固形癌で初めて治療対象となるドライバー融合遺伝子としてEML4-ALK融合遺伝子が報告された。EML4-ALKに対しては既に開発されていたクリゾチニブが有効性を示した。EGFR遺伝子、ALK融合遺伝子をはじめ、肺癌においては遺伝子変異と治療薬の幸運な組み合わせがこの後も見いだされ、2023年現在はEGFR遺伝子、ALK融合遺伝子、ROS1融合遺伝子、BRAF V600E変異、RET融合遺伝子、MET ex. 14 skipping変異、KRAS G12C変異、HER2遺伝子、NTRK融合遺伝子と9つもの治療対象となる遺伝子変異が同定されている。今後、NRG1融合遺伝子など新たなドライバー変異も加わることが期待されている。これらの変異は治療開始前に同定することが推奨されており、現在では次世代シーケンサーやマルチプレックスRT-PCRを活用した遺伝子パネル検査を治療前に行うことが必須となっている。これらの検査を成功させるためには、十分量の肺腫瘍組織検体を採取することが求められる。また検査を迅速に成功させるためには、新鮮凍結検体の活用も検討されるべきであり、迅速細胞診をいかに活用するかも課題であると考え。本講演では、進行期肺癌診療をとりまく遺伝子解析の現状について概説し、細胞診の果たす役割、可能性についてみなさんと検討したい。

## ◇教育講演 14

## AIと細胞診の現状

がん研究会有明病院臨床病理センター病理部<sup>1</sup>、がん研究会がん研究所病理部<sup>2</sup>、がん研究会有明病院臨床病理センター細胞診断部<sup>3</sup>、藤田医科大学医学部病理診断学<sup>4</sup>、北里大学北里研究所病院病理診断科<sup>5</sup>、北里大学医学部病理学<sup>6</sup>

○石井脩平(CT)<sup>1</sup>、高松 学(MD)<sup>2</sup>、阿部 仁(CT)<sup>3</sup>、竹内賢吾(MD)<sup>1,2</sup>、塚本徹哉(MD)<sup>4</sup>、前田一郎(MD)<sup>5,6</sup>

病理分野における人工知能(artificial intelligence: AI)を用いた研究は、盛んに行われている。AI研究のためには標本のデジタル化が必須であるが、組織診標本ではWSI(whole-slide images)スキャナによるデジタル化が普及しているのに対して、細胞診標本では細胞の重積性がデジタル化に対する障壁の一つとなっている。立体的な細胞集塊の情報は、平面のみの情報よりも有用ではあるが、データを保持するために画像情報が多層化するため、デジタル化に要する時間がかかる上、データ量も大きくなりやすく、細胞診AI研究に対するハードルは組織診に比べて高い。しかしながら、Liquid-based cytology(LBC)を対象としたWSI化や、顕微鏡カメラを介した自動撮影など様々な方法でデジタル化されたデータを利用したAI研究によって、組織型や遺伝子変異を推定するという報告がなされている。また、近年では薬機承認されたWSIスキャナが徐々に増えており、組織診においてWSIは診断ツールとしても有用であると考えられるが、細胞診においてはWSIを用いた判定の有用性については、検証データが十分とは言えない状況であり、臨床導入に向けて今後更なる検証データの蓄積が必要である。本講演では、デジタルサイトロジーや細胞診AI研究の現状を紹介する。



## デジタルサイロロジー・AI 検討ワーキンググループの活動状況

北里大学北里研究所病院病理診断科<sup>1)</sup>, 藤田医科大学病理診断科<sup>2)</sup>, 神戸常盤大学保健科学部医療検査学科細胞検査学<sup>3)</sup>, 奈良県立医科大学病理診断学講座<sup>4)</sup>, 三重大学医学部付属病院病理部<sup>5)</sup>, 慶應義塾大学医学部産婦人科学教室<sup>6)</sup>, 厚木市立病院<sup>7)</sup>, 聖マリアンナ医科大学病理学<sup>8)</sup>, 公益財団法人がん研究会有明病院<sup>9)</sup>

○前田一郎(MD)<sup>1)</sup>, 塚本徹哉(MD)<sup>2)</sup>, 布引 治(MD)<sup>3)</sup>, 吉澤明彦(MD)<sup>4)</sup>, 小塚祐司(MD)<sup>5)</sup>, 高橋孝幸(MD)<sup>6)</sup>, 山本秀巨(CT)<sup>7)</sup>, 小穴良保(CT)<sup>1)</sup>, 郷田敦史(CT)<sup>8)</sup>, 高松 学(MD)<sup>9)</sup>

世界では急速に病理デジタル化の波が押し寄せている。しかし、日本の病理・細胞診におけるデジタル化は遅れている。日本の病理デジタル化の現状を把握し、問題点を改善し、世界の流れについていく必要がある。病理のデジタル化は必要か? という問いに正解はない。しかし、現行の病理標本のデジタル化装置、いわゆるバーチャルスライド (whole slide imaging: WSI) スキャナの精度は高く、ほぼ顕微鏡に匹敵する。加えて、日本の病理デジタル化が遅れることは、今後、人工知能 (artificial intelligence: AI) を含む機械学習等による様々な解析アプリが出現することが予想されるが、それを使用する機会を逸することとなる。本ワーキンググループはそのような状況を鑑み、A チーム、B チームに分かれ、A チームは機械学習、深層学習を使用した人工知能の世界の現状を把握する、B チームは日本の現状を把握するためにアンケート調査などを行っている。本講演では、世界の動向、日本の現状について概説する。

## ◇スキルアップ企画 I

### LBC 標本と比較したメイギムザ染色標本の観察ポイント

大阪府済生会野江病院病理診断科<sup>1)</sup>, 関西医療大学保健医療学部臨床検査学科<sup>2)</sup>, 大阪赤十字病院病理診断科<sup>3)</sup>

○小椋聖子(CT)<sup>1,2)</sup>, 河合 潤(MD)<sup>1)</sup>, 桜井孝規(MD)<sup>3)</sup>

【はじめに】細胞診におけるメイギムザ (MGG) 染色は、乾燥固定による高い細胞保持力が利点の一つとされ、体腔液や尿などの液状検体に活用されてきた。近年、液状化検体細胞診 (LBC) の普及に伴い、液状検体においても細胞収量の高いパバニコロウ標本の作製が可能となったが、当院では LBC (BD サイトリッチレッド) 導入後も液状検体には MGG 染色を併用し、細胞診成績の向上に努めている。今回は液状検体における MGG 染色の有用性を LBC 標本と比較しながら述べていく。1. 血液細胞の観察 細胞質内の顆粒や封入体が明瞭に染色され、炎症細胞を含む血液細胞の同定が容易である。リンパ腫や白血病などの造血器疾患の腫瘍細胞の観察には必須と思われる。2. 小型円形細胞の認識 MGG 標本では乾燥固定により細胞が平面的に固定され、細胞面積が拡大するため、小細胞癌などの小型円形細胞の認識は LBC 標本より容易となる。尿路上皮癌細胞では細胞質よりも核面積の拡大率が高く、LBC 標本より N/C 比が上がることもあり注意を要する。3. 上皮細胞の良悪性判定と由来推定 細胞質の性状、染色性、空胞の有無と分布、細胞境界の観察が良悪性の判定や由来推定に役立つ。LBC 標本では細胞が立体的に塗抹されるため、細胞質はやや狭小となり、詳細な観察は難しい。4. ユークロマチンの染色性 尿細胞診の LBC 標本では核が淡染色を呈し、クロマチン量の判定に苦慮することがあるが、ユークロマチンの場合は MGG 標本でクロマチンの増量として捉えることができる。

【結語】液状検体において、MGG 染色を併用することは、良悪性や組織型の判定、由来の推定に繋がる細胞所見を得ることができ、精度向上に役立つと思われる。

## ◇スキルアップ企画 2

## 穿刺吸引・捺印材料におけるギムザ染色の有用性

株式会社 LSI メディエンス<sup>1)</sup>, JCHO 埼玉メディカルセンター<sup>2)</sup>

○是松元子(CT)<sup>1)</sup>, 鈴木 隆(CT)<sup>2)</sup>

ギムザ染色は歴史のある染色法であるが、本邦において細胞診検体の染色法としては常にパパニコロウ染色が優先されている。穿刺・捺印などの新鮮細胞の検体については、ベッドサイドでの検体量の確認などで迅速に確認できる検査法として、ディフクィックなどのギムザ様の乾燥固定方が使用されているが、最終判定の方法の一助としてギムザ染色標本を使用している施設は多くはない。ギムザ標本を有用な標本にするには、良好な検体処理、染色が必須である。特に塗抹に関しては細胞の重なりが厚すぎない塗抹を行うことが大切である。細胞量が多いと、染色時間の調整が必要になる。一枚の標本で厚い部分と薄い部分の差が多いと調整が難しい。鏡検するうえでのポイントは 1. 高度な血性背景や、炎症性背景標本で、壊死性背景で標的となる細胞がパパニコロウ標本と比較して標的細胞の発見が容易である。2. 乾燥固定のため、細胞の体積を反映できる。症例によってはパパニコロウ標本で大きさが類似している場合でも、立体的な核の悪性細胞では核の大きさが強調されるため判定が容易となる。3. 新鮮細胞ではパパニコロウ標本で淡染傾向にある核クロマチンもしっかりと染色されるため、核クロマチン増量の有無の判別が容易である。4. 核形不整が形として判別しやすいなどである。穿刺や捺印細胞診では時に細胞診断のみが決定的な診断法となる場合がある。的確な良悪性の判定も大切であるが、特に誤陰性を出さないことは大切である。ギムザ標本はパパニコロウ標本が苦手な所見を補うことができる。今回、乳腺穿刺材料のメイギムザ標本所見を中心に基本的な見方と有用性について、事例を紹介も含め述べる。

## ◇スキルアップ企画 3

## EUS-FNA の細胞診断、隣領域と周辺臓器の小型円形細胞性腫瘍の鑑別

九州大学病院病理診断科・病理部<sup>1)</sup>, 九州大学大学院医学研究院形態機能病理学<sup>2)</sup>, 九州大学大学院医学研究院構造病態病理学<sup>3)</sup>

○大久保文彦(CT)<sup>1)</sup>, 山口知彦(CT)<sup>1)</sup>,  
野上美和子(CT)<sup>1)</sup>, 中附加奈子(CT)<sup>1)</sup>,  
木村理恵(CT)<sup>1)</sup>, 仲 正喜(CT)<sup>1)</sup>, 山本猛雄(MD)<sup>2)</sup>,  
岩崎 健(MD)<sup>1,2)</sup>, 相島慎一(MD)<sup>3)</sup>, 小田義直(MD)<sup>1,2)</sup>

画像診断で比較的境界明瞭、血流豊富、一部嚢胞を伴う腫瘍として神経内分泌腫瘍 (NEN), Solid-pseudopapillary neoplasm (SPN), 腺房細胞癌がある。これらの典型的な細胞像は、小型円形細胞で構成され、それぞれの鑑別が必要となる。さらに十二指腸粘膜下腫瘍として Gangliocytic paraganglioma (GPG), 膺や周辺リンパ節の悪性リンパ腫も経験する。今回は小型円形細胞性腫瘍の鑑別について報告する。1) MEN: 典型的な NETG1.2 は偏在した類円形核を示し、粗顆粒状クロマチン、核不整は乏しく、細胞質は顆粒状で細胞境界は明瞭である。一方、NETG3 は Ki-67 index と核分裂像で規定されるが、細胞像は、小型円形細胞が単調に増加するもの、細胞の大小不同を示すものさまざまである。NEC は、N/C 比が高く肺の小細胞癌に類似する症例、N/C 比が低く細胞質を有する症例も経験した。2) SPN: 細胞像の特徴は、毛細血管周囲に小型類円形の腫瘍細胞が充実性から散在性に豊富に認める。核は類円形～楕円形で不整はなく、細顆粒状の均等な核クロマチンを示し、核膜は薄い。細胞質は比較的豊富で泡沫状で細胞境界は不明瞭、有尾状や fiber 状で大型空胞を認めることもある。3) 腺房細胞癌: 典型的な細胞像は、多数の小管状構造を示し、細胞質は顆粒状で境界不明、核は類円形、核クロマチンは粗顆粒状に増量し、一部に大型核小体を認める場合もある。毛細血管も豊富で、NEC と鑑別を要する場合や腺癌に類似する症例もある。4) GPG: 画像診断で十二指腸粘膜下の他腫瘍との鑑別は困難である。組織学的には神経内分泌マーカーに陽性を示す上皮様細胞、神経細胞由来の紡錘形細胞、大型の Ganglion 細胞の 3 種類から構成される。

## ◇スキルアップ企画 4

## 細胞診断に役立つ呼吸器系の解剖学(構造学)

(公財)結核予防会複十字病院病理診断部

○岡 輝明(MD)

呼吸器系は、ガス交換が効率よく行えるように作られた構造物。進化の過程で追い求めてきたのは、部屋数を増しどの部屋もつぶれないように、肺胞壁を極限まで薄く、ガス交換の相手である血管系は低抵抗・低圧系に、といったこと。これらが呼吸器構造学の要。それらと細胞診断にはわかには結び付かない。喀痰、気管支擦過、BAL を含む洗浄液、穿刺細胞、胸腔内貯留液などにどのような細胞が出現しうかが細胞学の関心事。構造学上の要点は、肺胞が丸くないこと、肺野は肺胞で埋め尽くされているのではないこと、リンパ管は肺胞壁には分布していないこと、肺胞や気管支壁にある弾性線維が形態保持と機能の双方に重要であることなど。肺という器官の構造の本質はその発生であり、前腸の腹側の膨らみ(肺芽)からスタートし、伸長・分岐を繰り返す。その末梢の細道の脇に肺胞が萌出する。気道・肺を構成する細胞は線毛円柱上皮、その変態形の杯細胞化、分化方向の異なる扁平上皮化現象、無線毛円柱～立方上皮(Clara 相当細胞)、II 型および I 型肺胞上皮、気管支付属線、平滑筋、軟骨、間葉組織など多種多様。それらのありようや変容が細胞診断の関心事。本講では、精密な肺構造のありようをご覧に入れるとともに、異常な細胞が出現してくるいくつか病的状態を挙げて異常細胞出現の機作を考える。

## ◇スキルアップ企画 5

## 置換型増殖を主体とした肺腺癌の細胞像

地方独立行政法人大阪府立病院機構大阪はびきの医療センター

○大西雅子(CT), 梶尾健太(CT), 飯田健斗(CT), 岩崎真衣(CT), 森 秀夫(MD), 上田佳世(MD)

肺癌は罹患数、死亡数共に年々増加しており、国立がん研究センター癌統計によると罹患数で第 2 位(2019 年)、死亡者数は 1 位(2021 年)となっている。また近年画像診断の進歩により小さな結節やすりガラス陰影が発見されるようになり、気管支鏡検査で採取が難しく術前に診断がつかないことも多い。当センターではこのような症例は術中に腫瘍穿刺が施行され迅速細胞診検査を行っているが、その数は年々増加している。術中迅速細胞診検査施行時に良悪性を迷う組織型としては置換型増殖を認める腺癌があげられる。置換型増殖を示す腺癌には、いわゆる高分化型に分類される上皮内腺癌や微小浸潤性腺癌、浸潤癌では組織学的グレード G1 相当の置換型腺癌がある。これらの組織像は 2 型肺胞上皮細胞やクララ細胞に類似する腫瘍細胞が肺胞壁に沿って増殖する。細胞像は組織像を反映し平面的でシート状に出現し、核異型が弱いことは知られているが、よく観察すると核に切れ込みやしわを有することが多く、クロマチンは細顆粒状で軽度増量、不均等分布し、ときに核内封入体を認めることもある。本発表では手術で切除された肺腺癌検体において、最終組織診断が非粘液性でありかつ上皮内腺癌、微小浸潤性腺癌、浸潤性置換型腺癌であった術中迅速細胞診材料を中心に細胞像と組織像を対比しながら紹介する。

## ◇スキルアップ企画 6

## 中枢神経系腫瘍における細胞診

熊本大学病院病理部<sup>1)</sup>, 熊本大学病院病理診断科<sup>2)</sup>

○柿沼廣邦(CT)<sup>1)</sup>, 三上芳喜(MD)<sup>2)</sup>

現在、脳神経外科領域における中枢神経系腫瘍の診断はWHO分類第5版(2021年)をもとにした脳腫瘍取扱い規約第5版(2023年10月)を基準として行われている。現規約では前規約に比べ、以前から行われていた細胞分化にもとづいた組織学的所見による診断に加え、新たに発見された様々な遺伝子異常に伴う分子診断がより多く取り入れられたものとなっている。そのため、分子病理学的な検査が事実上必須となっており、中枢神経系腫瘍の診断において、今後その役割はさらに増していくものと思われる。しかしながら、分子診断には組織学的な診断が根底にあることを忘れてはならず、その重要性に変わりはなく、細胞診標本においても同様である。

このような状況で、中枢神経系腫瘍に対する細胞診の役割としては、術中迅速診断が大部分を占めるものと思われる。特に、グリオーマか反応性病変かの鑑別、グリオーマにおける悪性度の判断、膠芽腫と悪性リンパ腫の鑑別、などといった術式や治療法の決定が必要な場合に有用とされている。これらは従来どおり、細胞形態にもとづいたものであり、迅速組織標本に比べ標本作製時のアーチファクトが少なく、細胞所見の詳細を観察できる細胞診標本は術中迅速診断において重要な役割を担っている。このことから、今回は中枢神経系腫瘍における基本的な細胞像を主体とし、術中迅速診断時の組織標本と細胞診標本のそれぞれの特徴、現取扱い規約の変更点などを含めた内容について解説したいと思う。

## ◇スキルアップ企画 7

## 低悪性度リンパ腫の見方・考え方

岡山大学学術研究院分子血液病理学

○佐藤康晴(該当なし), 西村碧フィリーズ(該当なし), 錦織亜沙美(該当なし)

リンパ腫の病理診断は、難しい分野であると言われる。それは、おそらく他の臓器では基本構築がはっきりしていて、それとどのように隔たっているか比較的评价しやすいのに対して、リンパ節は構成細胞が多く「基本構築」が把握されにくい上に、組織学的な隔たりが腫瘍性か非腫瘍性(反応性腫大)かが判別されにくいのが一因であろう。まして細胞診となれば組織診に比して圧倒的に情報量が少なくなり、「細胞形態」のみでの判定に限界があることは言を俟たない。しかし、この細胞形態に「臨床情報」をあわせることで、必要とする形態所見を捉えることが出来る。まず、リンパ節腫脹の時期や腫脹パターン(圧痛の有無、限局性か全身性か、増大傾向があるか否か)である。若年者の有痛性腫脹であれば炎症性のことが多く、高齢者の無痛性腫脹であれば腫瘍である可能性が高い。また、局所的に大きなリンパ節腫脹であればB細胞リンパ腫、これに対して小さいリンパ節(<1.5cm)が全身性に腫脹するようであればT細胞性リンパ腫であることが多い。続いて必要とする情報はLDHおよびsIL-2R値である。前者が基準値内あるいは軽度上昇であれば非腫瘍性もしくは低悪性度リンパ腫の可能性が高く、高値であれば高悪性度リンパ腫の可能性が高い。本講演では、一歩進んだリンパ腫判定を行うために、細胞形態ならびに臨床情報の見方・考え方について述べる。



## ◇スキルアップ企画 8

## 泌尿器 (上部尿路) —基礎編—

PCL 大阪 病理細胞診

○三村明弘(CT), 辻 求(MD)

【はじめに】上部尿路とは、腎盂と尿管のことを言い、上部尿路に対して行われる細胞診は、腎盂尿管カテーテルによって採取された、カテーテル尿細胞診いわゆる分腎尿であります。腎盂尿管癌の発症頻度は、膀胱癌の約 20 分の 1 と比較的まれで、全尿路上皮癌に対する頻度は腎盂癌が 5%、尿管癌は 1~2% 程度であると言われております。腎盂、尿管とも表面を覆っている細胞は尿路上皮細胞で、発生する癌の多くは尿路上皮癌ですが、まれに小細胞癌や腺癌、扁平上皮癌なども発生します。

【分腎尿が提出される場合】分腎尿が提出される場合の多くは、水腎症などを起点に尿管の腫瘍や炎症による狭窄を認めた場合、尿細胞診に異型細胞を認めるが、膀胱内には病変を認めず上部尿路の病変が疑われた場合、TUR-BT 時に上部への腫瘍の進展の有無を確認する場合などに行われますが、これら採取の目的によって、対象となる細胞像が異なることを認識することが大切であると思われまます。

【分腎尿の判定が難しい理由】分腎尿の判定が難しい理由としては、分腎尿の採取の方法と腎盂尿管における尿路上皮細胞の形状にあると思われまます。また、分腎尿は他臓器における穿刺細胞診と同様に診断的意味合いが強く、悪性と判定した場合、腎盂尿管全的が施行されるという精神的圧迫が強いことも分腎尿を難しくしている理由と思われまます。それ以外にも留置カテーテルから採取される分腎尿における反応性変化や、上部尿路の上皮内癌などさまざまな難しい点があり、それらについても解説を行いたいと思われまます。

## ◇スキルアップ企画 9

## 泌尿器 (上部尿路) —エキスパート編—

東北大学病院病理部

○三浦弘守(CT)

上部尿路上皮癌の診断において逆行性腎盂造影検査 (PR) や尿管鏡検査のカテーテル挿入時に選択的に採取された分腎尿は自排尿とは異なり、診断的価値が高い検査材料です。しかし、分腎尿の細胞診標本を診断するのが好きだという細胞検査士や細胞診専門医は少なく (おそらくいない?)、ほとんどの人は良性・悪性の細胞診断が悩ましく苦手とか、過剰診断は過剰手術につながりかねないという理由などから、診断はできれば避けたいと感じていると思われまます。診断を難しくしている原因には、標本上には多数の尿路上皮細胞がみられ、正常尿路上皮と尿路上皮癌が混在して認められ判別が困難や、尿路上皮は大型~小型細胞集塊として出現し、正常尿路上皮細胞集塊が悪性に見えてしまう場合などが考えられまます。また、細胞が新鮮なため悪性細胞でも核形不整に乏しく、核が濃く染まらないなど異型が弱めに現され、尿路上皮癌の判定基準に当てはまらないことも診断を難しくしています。したがって、まずはこのような分腎尿の特徴を理解することが重要です。尿路上皮が大型集塊で出現するのであれば集塊の構造異型の有無と細胞異型の両方で診断を行い、より多くの情報量から上部尿路上皮癌を診断することが可能となります。ギムザ染色での細胞所見と分腎尿のセルブロック標本も有用な診断ツールと成りまます。分腎尿細胞診の診断精度の向上を目的に細胞集塊を含む良・悪性細胞所見の捉え方、また誤診断をしないための診断ポイントについて症例提示と解説を行います。苦手意識の克服とまではいきませんが、何かやれそうかなという意識や、自分の中で診断のポイントになりそうな細胞所見を持ち帰っていただけたら幸いです。



## ◇スキルアップ企画 10

## 中皮腫を中心とした体腔液細胞診断

公立昭和病院臨床検査科

○濱川真治(CT)

体腔液材料を用いる細胞診断において、鑑別すべき悪性細胞の多くは腺癌細胞であるが、胸腔、腹腔、心嚢腔、精巣鞘膜腔に発生する中皮由来の悪性腫瘍細胞の出現は常に念頭に置いてスクリーニングする必要がある。中皮腫は高齢者に多く、アスベスト曝露から30～40年経て発症し、通算死亡者数も10万人を超え2030～2035年にピークを迎える。組織採取に比べより侵襲の少ない穿刺吸引材料を用いる体腔液細胞診断は、中皮腫の早期発見と確定診断に対する意義はとても大きい。

体腔液中に出現する中皮腫細胞は、上皮様あるいは2相型の上皮様細胞成分が主体であり、肉腫様細胞が出現することはごく稀である。体腔液細胞材料を用いた細胞診断のすすめ方は、1. 中皮起源の確認、2. 上皮起源の否定、3. 良悪の判定を進めていくことになるが、中皮腫細胞は類円型核を有する上皮様細胞がほぼ均一な増殖で多形性に乏しいため、活動性(反応性)中皮細胞や腺癌細胞などとの鑑別がしばしば問題となる。そのなかで日本肺癌学会中皮腫細胞診評価ワーキンググループ(委員長: 亀井敏昭)がまとめた中皮腫細胞の特徴所見は、相互封入所見、細胞相接所見、Hump様細胞突起を有する鋳型細胞、Collagenous stroma、オレンジG好性細胞、多核細胞の出現頻度などであり、現在の中皮腫細胞診断基準の礎となった。

本セッションでは、腺癌などの上皮由来と中皮起源の細胞学的鑑別点と、活動性(反応性)中皮細胞と中皮腫の良悪の判定について、孤立散在性細胞と集塊形成細胞のそれぞれの視点から見た鑑別に役立つ細胞所見と、セルブロックによる形態学的所見を含めた中皮腫細胞診断のすすめ方について解説する。

## ◇スキルアップ企画 11

## 高分化な中皮腫と免疫染色評価

福岡大学病院病理部・病理診断科<sup>1)</sup>、福岡徳洲会病院・病理診断センター<sup>2)</sup>

○松本慎二(CT)<sup>1)</sup>、角谷優子(CT)<sup>1)</sup>、西中村恵輔(CT)<sup>1)</sup>、鍋島一樹(MD)<sup>2)</sup>、濱崎 慎(MD)<sup>1)</sup>

胸水貯留による呼吸苦を初発症状とすることが多いびまん性胸膜中皮腫の診断における初診時の胸水細胞診の役割は極めて重要である。FISH法による9p21/CDKN2A(p16)遺伝子ホモ接合性欠失の有無、免疫化学によるBRCA1-associated protein 1(BAP1)蛋白の核内発現欠失、9p21-FISHの代替アッセイとしてのMTAP(methylthioadenosine phosphorylase)蛋白の細胞質内での発現消失は、中皮腫の診断精度向上に大きく寄与している。このような中、我々はこれらの有効性だけでなくピットフォールを含めた特性(免疫化学における抗原の局在や内在コントロールの評価)も熟知しておく必要がある。特にMTAP免疫染色の判定に際しては、MTAP発現の有無と9p21ホモ接合性欠失のステータスは必ずしも一致しないということは理解しておくべきである。2021WHO分類(第5版)から、上皮様中皮腫においては核異型・分裂能・壊死の有無からlow/とhigh/の2段階に分類するgrading systemが採用され、予後との相関の良さからもその記載が提案されている。本発表では、組織診断におけるgradeと胸水細胞診での細胞像の比較に加えて、WHO分類において相対的に予後良好(favourable)とされている組織構築(architectural patterns)、すなわち管状乳頭状、索状、アデノマトイド増殖を示す中皮腫を高分化な中皮腫と定義し、その胸水細胞像について反応性(活動性)中皮細胞との鑑別を中心に報告する。

## ◇スキルアップ企画 12

## 子宮頸部 (ASC-H)

藤和会藤間病院検査科病理<sup>1)</sup>, 藤和会藤間病院産婦人科<sup>2)</sup>, 永井マザーズホスピタル病理診断科<sup>3)</sup>, 栗山会飯田病院臨床検査科<sup>4)</sup>

○大塚重則(CT)<sup>1)</sup>, 須藤結花(CT)<sup>1)</sup>, 林田ひろみ(CT)<sup>1)</sup>, 東野 凜(CT)<sup>1)</sup>, 堀 慎一(MD)<sup>2)</sup>, 清水 謙(MD)<sup>2)</sup>, 永井 毅(MD)<sup>3)</sup>, 鈴木雅子(MD)<sup>4)</sup>

子宮頸部細胞診報告様式のベセスダシステム (以下 TBS) 導入は 2010 年頃より, 旧日母分類から変更されている。そのシステムの特徴の中には判定困難な細胞が該当するカテゴリーとして, 細胞像で扁平上皮内病変を示唆するが良性異型細胞と判別困難な細胞について異型扁平上皮細胞を ASC (ASC-US, ASC-H) と判断し, その報告によって臨床側のトリアージが明確になっている。TBS における ASC の存在は旧日母分類に比べ, グレーゾーンに相当するカテゴリーが比較的明確化されている。したがって扁平上皮系細胞における偽陰性, 偽陽性が少なくなる印象を受ける。今回その中の HSIL を除外できない異型扁平上皮細胞: ASC-H について提示する。ASC-H の細胞像は HSIL と判断するには細胞異型の質的・量的における異常所見の不足, 細胞の標本作製時のアーチファクトによる不明瞭要因も関与することがある。ベセスダシステム 2014 アトラスにおける細胞判断基準として 1. 小さな核・細胞質比の高い細胞 (異型化生), 2. 密在するシート状集塊, に分けて記載されている。前者は孤立性, 小集塊の細胞が相当し, 後者は核が密在する集塊の出現様式を意味しているのであろう。ASC-H に相当する良性異型細胞は HSIL と鑑別を要する扁平上皮化生細胞や萎縮扁平上皮細胞の場合が多い。すなわち中層~傍基底扁平上皮細胞の異常度を判断した上でのカテゴリーであり, 時には異型的な頸管腺細胞を含む集塊もある。したがって ASC-H 判定をする前提として正常の上皮細胞を熟知しておくことが重要である。また稀ではあるが浸潤扁平上皮癌や扁平上皮以外の細胞が該当してしまうこともある。以上の実例を提示し ASC-H 判定の有用性や反省点を考察する。

## ◇スキルアップ企画 13

## 子宮頸部—AGC, AIS を中心に

熊本大学病院病理診断科

○三上芳喜(MD)

WHO 分類第 5 版および子宮頸癌取扱い規約病理編第 5 版では子宮頸部腺癌 (EAC) および上皮内腺癌 (AIS) がともに HPV 関連, HPV 非依存性の 2 つのカテゴリーに 2 分されることになった。今後は新しい分類体系を念頭におきながら, 細胞形態を観察する必要がある。HPV 関連 AIS の多くは通常型の HPV 関連 EAC と共通する細胞像を示すが, 腸型形態を示すことがあるほか, 重層性粘液産生上皮内病変 (SMILE) も形態的バリエーションに含まれる。HPV 非依存性 AIS はその多くが胃型 (gAIS) だが, 明細胞型の AIS も存在する。また, 分葉状頸管腺過形成 (LEGH) と併存する AIS (いわゆる異型 LEGH) もこれに含まれる。類内膜癌は事実上は HPV 非依存性 EAC で, AIS と判定されることがあるが, 頸部原発の類内膜癌は稀で, スメアで AIS であると判断された場合は子宮体部内膜の類内膜癌の可能性を考慮する必要がある。なお, 漿液性癌は EAC としては分類から削除された。ベセスダシステム (TBS) の判定基準は通常型の HPV 関連 EAC および AIS を想定しているが, 細胞検査士は HPV 非依存性 EAC および AIS の細胞像に精通しておく必要がある。細胞診で厳密に HPV 関連, 非依存性のいずれであるかを判別する必要はないが, HPV 非依存性 EAC および AIS は HPV 検査が陰性となるため, 早期に検出して最適な患者管理を行うためにも細胞検査士の果たす役割は大きい。また, EAC, AIS, あるいは AGC と判定されるものの中には, 内膜癌のみならず, 卵管・卵巣・腹膜癌, 婦人科臓器以外の癌腫の転移・播種が含まれるため, 常にこれらを鑑別診断として挙げるべきであることも留意する必要がある。

## ◇スキルアップ企画 14

## 子宮内膜異型細胞 (Atypical endometrial cells : ATEC) の細胞像

関西医療大学保健医療学部臨床検査学科

○矢野恵子(CT)

【緒言】子宮内膜異型細胞 (Atypical endometrial cells : ATEC) は、記述式子宮内膜細胞診報告様式に採用された細胞診判定区分で、その後、世界共通の判定基準として策定された The Yokohama System : TYS に踏襲されている。ATEC は、診断的意義が不明なもの (ATEC-US) と、子宮内膜異型増殖症/類内膜上皮内腫瘍や悪性病変を除外できないもの (ATEC-AE) に区別し用いる。病変名推定が困難な異型細胞を認めた際に用いられる判定区分であり、典型的な細胞診判定基準は存在しないため、数値目標が設定されている。

【The Yokohama System】標本の種類、標本の適否、記述式細胞診結果報告から構成される。細胞診結果は、陰性/悪性腫瘍および前駆病変ではない (TYS 1)、子宮内膜異型細胞 (TYS 2/TYS 4)、異型を伴わない子宮内膜増殖症 (TYS 3)、子宮内膜異型増殖症/EIN (TYS 5)、悪性腫瘍 (TYS 6) に分類される。

【ATEC-US】病変名推定が困難な異型細胞を認め、子宮内膜生検は必ずしも必要としないがフォローアップ (細胞診再検) が薦められる際に用いる。全報告の 5% 以下であることが望ましい。

【ATEC-AE】明白な腫瘍性背景が存在するが異型細胞が認められない場合や、不整形な細胞集塊が存在するが明瞭な腫瘍細胞が存在しない場合などに用いる。「ATEC」全体の 10% 以下であることが望ましい。

【総括】ATEC-US と ATEC-AE を鑑別することにより、従来「疑陽性」とされていた多様な異型細胞が経過観察を要するものか、組織生検を要するものかを明確に臨床に伝えることが可能になった。このことは、非常に意義深く、記述式報告様式を用いる最大の利点で、子宮内膜細胞診の臨床的意義を大きく向上させるものである。

## ◇スキルアップ企画 15

## クルーを極めればピットフォールは怖くない

隈病院病理診断科

○廣川満良(MD)

細胞診の診断能力は経験や学習により向上するが、症例数が少ない施設で多くの経験を積むには時間がかかる。そこで、より効果的な学習によるスキルアップを目的としたのがこの企画である。甲状腺においては、多くの診断クルーが提案されてきた。クルーとは、診断の手がかりや助けとなる所見のことであり、診断にたどり着く近道ではあるが、到達点を保証するクライテリアではない。したがって、クルーに頼りすぎたり、クルーを間違って理解したりしている人には大きなピットフォールが待ち構えている。本企画では、甲状腺細胞診の主なクルーを紹介し、それらの同定基準と診断的意義に焦点を当てることにする。クルーを極めればピットフォールは怖くない。

## ◇スキルアップ企画 16

## 唾液腺細胞診のスキルアップ

久留米大学病院病理診断科・病理部

○河原明彦 (CT), 牧野諒央 (CT), 安倍秀幸 (CT),  
熊谷天斗 (CT), 高瀬頼妃呼 (CT), 古田拓也 (MD),  
秋葉 純 (MD)

唾液腺に発生する上皮性腫瘍は良性腫瘍が半数以上を占めており, 良性腫瘍を的確に推定診断することが非常に重要である。一方, 唾液腺腫瘍の悪性腫瘍は低悪性腫瘍が多いため, 組織型推定が困難な症例に遭遇することも珍しくはない。唾液腺細胞診ミラノシステムでは画像との整合性や補助診断の実践しながら 6 つのカテゴリに分類している。また, 可能な限り低悪性度あるいは高悪性度腫瘍などの併記が望まれている。良悪性不明な唾液腺腫瘍 (SUMP) に相当するような症例あるいは組織型の確認において, 免疫染色などの補助診断は有効であり, 唾液腺腫瘍の組織型確定に有用なマーカーは徐々に増えている。富細胞性類基底細胞腫瘍に含まれる多形腺腫や腺様嚢胞癌は PLAG1 や MYB 抗体を用いた免疫染色が鑑別に有効である。富細胞性好酸性腫瘍に含まれるワルチン腫瘍, オンコサイトーマや好酸性型粘表皮癌などの鑑別診断は細胞形態の観察に加え p63 抗体を用いた免疫染色が診断の一助になるときがある。富細胞性淡明細胞腫瘍に含まれる腺房細胞癌, 分泌癌や上皮筋上皮癌の診断はリン酸化 STAT5, NR4A3, HRAS 抗体のような特異的マーカーにより診断が可能である。また, 頭頸部領域の穿刺吸引細胞診では感染症やリンパ腫を含めたリンパ球系病変に対しても注意を払いながら診断する必要がある。今回は, 頭頸部の穿刺吸引細胞診に有効な診断アプローチを提示しながら, 判定困難であった自験例についても述べる。

## ◇スライドカンファレンス

## SC-1 子宮内膜細胞診

福島赤十字病院検査部病理検査課<sup>1)</sup>, 福島県立医科大学附属病院病理部<sup>2)</sup>, 福島県立医科大学保健科学部臨床検査学科<sup>3)</sup>

○三浦義喜 (CT)<sup>1)</sup>, 石川 梓 (CT)<sup>1)</sup>, 梅澤葉子 (CT)<sup>1,2)</sup>,  
根本 浩 (CT)<sup>1)</sup>, 梅澤 敬 (CT)<sup>3)</sup>, 田崎和洋 (MD)<sup>1)</sup>

【患者】50 歳代 女性

【採取部位】子宮内膜

【採取法】エンドサイト

【標本】従来法

【染色法】パバニコロウ染色

【臨床情報】婦人科検診で子宮頸部細胞診 AGC, 子宮内膜細胞診陽性 (類内膜癌 G1 疑い) にて近医より精査加療目的に当院を紹介受診した。子宮内膜擦過細胞診と子宮内膜生検が施行された。1 年前に右乳癌の既往があり, 婦人科検診前までホルモン療法でタモキシフェンを内服していた。

## SC-2 スライドカンファレンス (呼吸器)

金沢大学医薬保健研究域医学系人体病理学<sup>1)</sup>, 金沢大学附属病院病病理部<sup>2)</sup>, 金沢大学附属病院病理診断科<sup>3)</sup>

○高橋健太(CT)<sup>1)</sup>, 玉野裕子(CT)<sup>1,2)</sup>, 松下信之(CT)<sup>1)</sup>, 嶋口智恵(CT)<sup>2)</sup>, 水口敬司(CT)<sup>2)</sup>, 池田博子(MD)<sup>3)</sup>, 吉村かおり(MD)<sup>1)</sup>, 佐藤保則(MD)<sup>1)</sup>, 佐々木素子(MD)<sup>1)</sup>, 原田憲一(MD)<sup>1)</sup>

【症例】80歳, 女性.

【既往歴】特記事項なし.

【生活歴】喫煙歴なし. アスベスト吸引歴なし.

【現病歴】近医にて右上肺野異常陰影を指摘され当院紹介. CTで肺癌が疑われた.

【画像所見】胸部CTにて右上葉に46mm大の腫瘤あり, 腫瘤辺縁部にわずかにすりガラス影あり.

【腫瘍マーカー】CEA 2.7 ng/ml, SCC 0.7 ng/ml, CY-FRA 2.7 ng/ml, ProGRP 56.9 pg/ml.

【検体採取部位, 採取方法】右肺上葉(右B1a), 経気管支的ブラシ擦過.

【染色】パパニコロウ染色, ギムザ染色.

## SC-3 消化器 膵 EUS-FNA

聖マリアンナ医科大学病院病理診断科<sup>1)</sup>, 聖マリアンナ医科大学病理学<sup>2)</sup>

○青木増加(CT)<sup>1)</sup>, 佐々木美友(CT)<sup>1)</sup>, 大谷 絢(CT)<sup>1)</sup>, 大川千絵(CT)<sup>1)</sup>, 野呂瀬朋子(MD)<sup>2)</sup>, 大池信之(MD)<sup>2)</sup>, 小池淳樹(MD)<sup>2)</sup>

【症例】60歳台. 男性. 常染色体優性多発性嚢胞腎の経過観察中に閉塞性黄疸が発生し, CTで総胆管の拡張を認めた. 膵癌による悪性胆管狭窄を疑い, EUS-FNAが施行された.

【血液検査結果】CA19-9: 1.9 U/mL(正常範囲内), CEA: 2.6 ng/mL(正常範囲内), DUPAN-2: >=1600 U/mL(高値), Span-1: 78 U/mL(高値), 膵アミラーゼ: 78 U/L(高値)

【画像所見】CTでは腫瘤は不明瞭で, PET-CTで膵頭部に強いFDG集積を認めた. また, EUS-FNA施行時, 膵頭部に20mm大の低エコー領域を認めた.

【材料】膵臓

【採取方法】EUS-FNA

【標本作製法】すり合わせ法

【染色】Pap染色



#### SC-4 体腔液 心嚢液の 1 例

公益財団法人大原記念倉敷中央医療機構倉敷中央病院臨床検査技術部病理検査室<sup>1)</sup>, 公益財団法人大原記念倉敷中央医療機構倉敷中央病院病理診断科<sup>2)</sup>

○山口大介(CT)<sup>1)</sup>, 原田美香(CT)<sup>1)</sup>, 西崎凌次(CT)<sup>1)</sup>, 岩下輝美(CT)<sup>1)</sup>, 中村香織(CT)<sup>1)</sup>, 小寺明美(CT)<sup>1)</sup>, 香田浩美(CT)<sup>1)</sup>, 能登原憲司(MD)<sup>2)</sup>

【症例】80 代, 男性. 心嚢液.

【臨床情報】肺扁平上皮癌により, 左肺全摘後フォロー中. 呼吸苦あり, 胸部 CT にて心嚢液貯留を認め, 心嚢穿刺施行された.

【標本作製方法】オートスメア.

#### SC-5 泌尿器

奈良県総合医療センター

○泉屋直輝(CT)

年齢 80 歳代, 性別男性, 既往歴前立腺癌, 現病歴前立腺癌ホルモン療法でフォロー中, 顕微鏡的血尿が出現. 膀胱鏡にて左尿管口内に隆起性腫瘍を確認. 左水腎症と腎機能低下が認められる. 検体自然尿処理方法 BD シェアパス法標本作成法 LBC 標本染色パパニコロウ染色

## SC-6 頸部腫瘍の1例

熊本市立熊本市市民病院

○志賀有紗(CT), 山田智子(CT), 島本浩二(CT),  
豊住康夫(CT)

【症例】30歳代, 男性

【臨床所見】6ヶ月前から左頸部の腫脹があり, 頸部超音波検査にて左耳下部から側頸部にかけて9.0×5.8×3.3 cm大の辺縁整, 内部均一の腫瘍を認めた.

【検体】左頸部腫瘍穿刺吸引

【標本作製法】直接塗抹

【染色法】パパニコロウ染色

## ◇臨床試験ワークグループ

## HPV検査を用いた子宮頸がん検診を検証する CITRUS スタディの最終報告

杏林大学医学部産科婦人科学教室<sup>1</sup>, 地方独立行政法人山梨県立病院機構山梨県立中央病院<sup>2</sup>, 山梨大学医学部産科婦人科学教室<sup>3</sup>, 東京慈恵会医科大学附属柏病院産婦人科<sup>4</sup>, 徳洲会千葉徳洲会病院婦人科<sup>5</sup>, 国際医療福祉大学大学院<sup>6</sup>, 赤坂山王メディカルセンター<sup>7</sup>, 慶應義塾大学医学部産科婦人科学教室<sup>8</sup>

○森定 徹(MD)<sup>1</sup>, 寺本勝寛(MD)<sup>2</sup>, 端 晶彦(MD)<sup>3</sup>,  
高野浩邦(MD)<sup>4</sup>, 小林陽一(MD)<sup>1</sup>, 佐々木寛(MD)<sup>5</sup>,  
青木大輔(MD)<sup>6,7,8</sup>

HPV検査を用いた子宮頸がん検診の有効性評価を目的として本学会が2013年より実施してきた「一般住民を対象とした子宮頸がん検診における液状化検体細胞診とHPV DNA検査との併用法の有用性を評価する前向き無作為化比較研究(CITRUSスタディ)」の最終解析結果を報告する. 本研究は山梨県と千葉県柏市の30~64歳の検診受診者を対象として, 初年度検診を細胞診単独(対照群)または細胞診・HPV検査併用(介入群)にランダムに割り付けたランダム化比較試験であり, 不適格例を除いた有効性解析対象症例(full analysis set: FAS)数は18,393人, 対照群9,142人, 介入群9,251人であった. 解析対象における各割付群の観察期間(平均±標準偏差)は対照群4.6±2.1年, 介入群4.7±2.1年であった. 主要評価項目である全観察期間におけるCIN3以上の病変検出割合は, 介入群で0.56%(52例/9,251例)で95%信頼区間は0.51-0.62%, 対照群は0.54%(49例/9,142例)で95%信頼区間は0.48-0.59%であった. 対照群に対する介入群のリスク比は1.05(95%信頼区間: 0.71-1.55)であり有意差は認められず(P=0.811), CIN3以上の病変に対する累積検出率について両群間でほとんど差を認めない結果となった.

本研究のプロトコルは, 対照群に対する介入群のリスク比の非劣性マージンを0.4とする非劣性試験として症例数が算定されている. 実際には目標症例数には達していないが, リスク比の点推定値は1を上回り, さらに95%信頼区間の下限が0.71であるため非劣性は示されたと考えられる.

## ◇班研究報告

## EUS-FNA 時の液状細胞診検体を用いたがん遺伝子パネル検査への検体処理法開発と標準化

岡山大学病院検査部遺伝子・ゲノム融合推進検査室<sup>1)</sup>, 岡山大学病院病理部<sup>2)</sup>, 姫路赤十字病院検査技術課<sup>3)</sup>, 姫路赤十字病院臨床検査科<sup>4)</sup>, 姫路赤十字病院病理診断科<sup>5)</sup>, 岡山赤十字病院検査部<sup>6)</sup>, 岡山赤十字病院病理診断科<sup>7)</sup>, 岡山大学学術研究院医歯薬学域臨床遺伝子医療学<sup>8)</sup>

○井上博文(CT)<sup>1)</sup>, 松岡博美(CT)<sup>2)</sup>, 松岡昌志(CT)<sup>2)</sup>, 永谷たみ(CT)<sup>3)</sup>, 林 敦志(CT)<sup>6)</sup>, 和仁洋治(MD)<sup>4)</sup>, 伏見聡一郎(MD)<sup>5)</sup>, 田村麻衣子(MD)<sup>7)</sup>, 田中健大(MD)<sup>2)</sup>, 平沢 晃(MD)<sup>8)</sup>

2019 年保険収載の始まったがん遺伝子パネル (CGP) 検査は難治性癌である腭領域癌の需要が全国 2 位, 当院においても 2 位である。しかし CGP 検査では被検体の多くを FFPE ブロック標本に依存している。中でも手術検体は病変部組織・細胞量も多く, 昨今の検体は「ゲノム診療用病理組織検体取り扱い規定」に準拠した取り組みもあり高品質な核酸を得やすい。当院では手術検体からのがん遺伝子パネル検査成功率 (検査が完了した数/手術検体 FFPE での依頼件数) は 92.4% で非常に高い。しかし腭臓癌は手術可能な症例が全体の約 2 割程度にとどまり, 多くを超音波内視鏡下生検検体 (Endoscopic ultrasound Fine-needle aspiration biopsy : EUS-FNAB) に依存している。手術検体より病変部組織が少なく, 他の生検と比較すると血液混入の多く病理診断と CGP 検査の併用に課題がある。課題研究では EUS-FNA の新たな検体処理法を提案し, 検体処理工程で発生する様々な検体の CGP 検査への可能性について 3 施設間で検討を行った。提案する検体処理法は岡山大学で開発された「BIOEVALUATOR」を用い, 従来の組織検体と細胞診検体に加え, 液状検体も採取するものである。この方法を用い, 3 検体間の病理学的特徴や核酸品質について検討を実施している。新しい検体処理方法を取り入れることで, EUS-FNAB 検査から発生する検体において様々な方法で高品質な核酸を得る可能性がある。本課題研究は腭癌の CGP 検査の信頼性向上に寄与することを目的とした研究開発でその研究開発の途中報告を行う。

## ◇受賞講演

## 唾液腺細胞診ミラノシステムを用いた国内多施設共同研究の報告

沖縄協同病院病理診断科<sup>1)</sup>, 藤田医科大学ばんだね病院病理診断科<sup>2)</sup>

○樋口佳代子(MD)<sup>1)</sup>, 浦野 誠(MD)<sup>2)</sup>

【目的】2018 年に提唱された唾液腺細胞診ミラノシステム (以下ミラノシステム) の有用性を評価する。

【方法】国内 12 施設より収集された組織診断が確定している唾液腺穿刺吸引検体 1,608 例について, ミラノシステムの診断カテゴリーにもとづき再分類し, その結果を組織診断と対比した。

【結果】ミラノシステムの各診断区分の割合は不適正 : 18.1%, 非腫瘍性 : 4.1%, 意義不明な異型 (以下 AUS) : 11.5%, 良性腫瘍 : 43.7%, 良悪性不明な腫瘍 (以下 SUMP) : 9.6%, 悪性の疑い : 3.6%, 悪性 : 9.4% であった。各区分の腫瘍および悪性のリスクは, 不適正 : 72.9%, 13.4%, 非腫瘍性 : 15.2%, 9.1%, AUS : 77.9%, 24.9%, 良性腫瘍 : 99.0%, 1.8%, SUMP : 94.8%, 37.0%, 悪性の疑い : 100%, 89.7%, 悪性 : 100%, 99.3% であった。腫瘍に対する感度, 特異度, 正診率は 99.1%, 78.9%, 97.8%, 悪性に対する感度, 特異度, 正診率は 91.4%, 99.1%, 97.3% であった。ギムザ染色併用施設では, 不適正率や非腫瘍性カテゴリーにおける腫瘍および悪性腫瘍のリスクが低い傾向を示した。また AUS におけるワルチン腫瘍の占める割合が 32% と他の報告に比し高かった。

【結論】唾液腺細胞診ミラノシステムは実用的で, 悪性および腫瘍のリスクの層別化と精度管理に有用であり, ミラノシステムの国内導入は唾液腺細胞診の精度向上につながると思われる。

## ◇感染対策セミナー

次の新興再興感染症に備える  
COVID-19 から学んだこと

大阪大学大学院医学系研究科感染制御学

○忽那賢志(MD)

過去 20 年間において、SARS (重症急性呼吸器症候群) や新型インフルエンザ (A/H1N1pdm2009), MERS (中東呼吸器症候群), エボラ出血熱など様々な新興再興感染症が出現してきた。新興再興感染症の出現には、国際旅行や流通の増加、温暖化、微生物の適応と変化、経済発展と土地利用、ヒトの感染症に対する免疫、科学技術と産業の発達、生態系の変化、人口動態と行動、戦争と飢餓、貧困と社会的不平等など様々な要因が関連していると考えられるが、現代が新興再興感染症が出現しやすい環境にあることは明らかであり、次のパンデミックに備えて感染症に強い医療体制を作る必要がある。COVID-19 に対する感染対策の考え方については、流行当初とは考え方が大きく変わってきている。当初は接触感染の中でも間接接触、つまり環境からの感染が大きく懸念されており、高頻度接触面の消毒などが行われていた。しかし、環境からの感染は極めて稀であることがわかってきており、現在は環境の消毒よりも手指衛生の遵守が求められている状況である。飛沫感染とエアロゾル感染については、無症状の人も含めてマスクを着用する「ユニバーサルマスク着用」が一般的となった。ワクチンについても、導入時期と現在とは考え方が大きく変わってきている。ワクチン導入初期は、重症化予防効果だけでなく、感染・発症予防効果も極めて高いワクチンであったことから、ワクチン接種によって感染者、重症者を大幅に減らすことができたが、スパイクタンパクの変異が大きく生じたオミクロン株以降は、感染や発症を抑える効果は著明に低下しており、主に重症化を防ぐ目的で接種するように変化してきている。

## ◇医療安全セミナー

Safety-II : 変動し不確実で複雑なシステムにおける安全マネジメント

大阪大学医学部附属病院中央クオリティマネジメント部

○中島和江(MD)

近年、レジリエンス・エンジニアリング理論に基づく新たな安全マネジメントが注目され、研究や実践が進められている。レジリエンスとは、変化と制約のある環境において、状況(例えば、計画とは異なる、利用可能なリソースに制約がある、想定外、チャンス等)に合わせてパフォーマンスをうまく調整し、意図した目標を達成することができるシステム(チーム、診療科、病院、ヘルスケアシステム等)の特性である。レジリエンス・エンジニアリングという名称には、レジリエンスを発揮できるようなシステムを組み上げるという意味が込められている。従来の医療安全では、要素還元的アプローチを用いてインシデント事例の原因の特定と対策の導入を行ってきた。レジリエンス・エンジニアリングでは、統合的アプローチを用いて、複雑で不確実な状況下で安全が確保されているメカニズムを理解し、成功をより確実にするための先行的な対策を講じる。

本理論の重要な洞察は、人々の状況に合わせた「パフォーマンスの調整」により日常業務は成功しているが、一方でそれによって安全上のリスクがマスクされたり、パフォーマンスの変動の相互作用により予想外の事態が発生するという点である。従って、仕事を成功に導くパフォーマンスの調整を促進するとともに、失敗につながる可能性のある変動は低減させる必要がある。そのための方策として、仕事の行われ方に関する想像(work-as-imagined)と実際(work-as-done)との間のギャップ解消、多重多層のネットワークにおける適応キャパシティのしなやかな拡張等が知られている。本講演では、レジリエンス・エンジニアリング理論の概要と実践例を紹介する予定である。

## ◇医療倫理セミナー

## 臨床研究推進のための留意点

大阪大学医学部附属病院

○山本洋一(MD)

日本における治験・臨床研究規制は、縦割りになっており、わかりにくい構造になっています。さらに、個人情報保護法が導入されて、一層複雑になった感があります。しかし、本来規制は、被験者（研究対象者）保護に重点を置いた上で、研究を推進するものでもあります。できる限り理解しやすいように、臨床研究を推進するための留意点について、お話しさせていただく予定です。

## ◇精度管理アドバイザー講習会

## わが国における子宮頸がん検診の施行形態—職域でのがん検診の現状と課題を中心に—

産業医科大学産業保健学部広域・発達看護学

○松浦祐介(MD)

第 4 期がん対策推進基本計画のなか、わが国の子宮頸がん検診は HPV 検査単独法の導入など大きな変革期を迎えている。英国などでは国策として組織型検診が実施されており、個人が特定化された名簿に基づいて受診が勧奨される体制が整備されている。一方、わが国では市町村が実施する健康増進法（旧老人保健法）に基づく住民検診（検診車検診・施設検診）、保険者や事業主が実施する企業の定期健康診断の際に行われる職域検診、人間ドック健診など個人で受診する任意型のがん検診など複数の施行形態が存在している。国民が受けているがん検診の約 3~6 割は職域で施行されており、がん予防において非常に重要な役割を果たしている。しかし、企業や健康保険組合等が実施する職域におけるがん検診は法的な根拠がなく、多くは保険者や事業者が福利厚生の一環として任意に実施しているため、検査項目や対象年齢など実施方法がさまざまであり、住民検診のような精度管理（プロセス指標評価など）については考慮されていない状況にある。2009 年度から継続されている厚生労働省の委託事業であるがん対策推進企業アクションや健康経営銘柄の選定、そして 2018 年 3 月に厚生労働省から公開された「職域におけるがん検診に関するマニュアル」など、基盤は徐々に整備されつつあるが、精度管理に向けては個人情報管理を含めたデータ管理など克服すべき課題は依然として多い。わが国の子宮頸がんの現状を理解し、個人情報の保護に留意しつつ受診率を上昇させ、精度管理を効果的に行うためには産業医や産業保健スタッフの個別指導を中心とした積極的関与が必要であろう。



## ◇細胞検査士会要望教育シンポジウム

標本作製法と細胞像—検体処理の工夫点と細胞像の見方・考え方—

## SYS-1 尿細胞診における標本作製法と細胞像

獨協医科大学埼玉医療センター病理診断科

○山崎泰樹(CT), 並木幸子(CT), 岡村卓哉(CT),  
伴 慎一(MD)

尿細胞診の標本作製において、細胞の剥離や手技の個人差による塗抹量の違いがしばしば問題視され、検査の質の向上を目指し様々な工夫がされてきた。液状化細胞診(Liquid Based Cytology: LBC法)を用いた標本作製法も普及してきたが、保存液の種類により細胞像に相違があり、統一されにくい現状がある。

当院では、沈渣に30%メチルアルコールを添加し、オートスマエを用いてスライドガラスに塗抹する方法(以下、MeOH法)を15年余り行ってきた。MeOH法はすり合わせ法や引きガラス法に比べ、多くの細胞を塗抹でき、安価であり、何より手技の個人差が少ないことが利点である。また、ギムザ染色標本も作製できるため結晶や細菌など背景所見も残りやすい。処理中に細胞が剥離してしまえば、異型細胞の出現数も減少するため、より多くの細胞が剥離せずにスライドガラスに残る方法を選択することは重要であり、MeOH法においても検査するのに十分な細胞数を塗抹可能である。また、保存液の種類によって細胞像に特徴があるのと同様MeOH法にも特徴はあるものの、報告様式の基準を満たす所見は得られるため、検査の質は担保できると考える。

尿細胞診は、施設により多様な標本作製法が行われているため、全国的に統一することは困難と思われるが、施設内での標準化は最低限必要である。どのような標本作製法でも細胞の「見え方」より「所見の捉え方」が重要であり、保存液による細胞像の変化を理解することは、正確な判定をするために必要な知識である。それぞれの利点と欠点を理解し現行の方法にとらわれることなく施設にあった標本作製法を選択したい。

## SYS-2 胆膵領域の検体処理法とその細胞像

JA尾道総合病院病理研究検査科

○佐々木健司(CT), 中嶋愛海(CT), 羽原幸輝(CT),  
神田真規(CT), 米原修治(MD)

胆膵領域の主な検体は胆汁、膵液、胆管・膵管擦過、超音波内視鏡下穿刺吸引細胞診である。殊に細胞変性をきたしやすい胆汁、膵液は速やかな検体処理が重要であり、細胞保存対策としてアルブミン液やアルコール系保存液などの添加剤を加える方法が推奨されている。当院ではアルブミン液と組織培養液を添加して処理を行っているが、ここでは、当院における標本作製法を紹介し、その利点、問題点について述べる。

【標本作製法】検体に3から5倍量の最少必須培地(minimum essential medium: MEM)と22%ウシアルブミン液を1滴加えて混和し、37°Cで2時間インキュベートする。その後、遠心沈澱法を用いて沈渣を剥離防止コートスライドに塗抹、湿固定を行っている。沈渣は全て直接塗抹標本にするが、早期膵癌検出を目的として行われることが多い複数回連続膵液細胞診(serial pancreatic juice aspiration cytologic examination: SPACE)では、セルブロックを作製してHE染色、p53、S100Pの免疫染色を行っている。また、胆汁、胆管擦過では、少数の異型細胞の見落とし防止を目的としてLBC標本を追加作製している。本標本作製法の利点は粘液が融解するため、塗抹、スクリーニングが容易となり、細胞の回収率の向上に役立つ点にある。また、細胞変性が少なく、核内構造の観察も容易である。一方、問題点としては全行程の終了に2時間以上を要すること、夜間休日および休前日の夕方に提出された検体の取り扱いなどである。本発表では、検体処理法の違いによる細胞像の変化とSPACEにおける高異型度膵上皮内病変(上皮内癌)の細胞所見を中心に報告する予定である。

## SYS-3 術中洗浄細胞診における洗浄液の工夫と細胞像

順天堂大学医学部人体病理病態学講座<sup>1)</sup>, 順天堂大学医学部附属練馬病院病理診断科<sup>2)</sup>

○青木裕志(CT)<sup>1)</sup>, 飯野瑞貴(CT)<sup>2)</sup>, 外山志帆(CT)<sup>2)</sup>,  
坂井育美(CT)<sup>1)</sup>, 福村由紀(MD)<sup>1)</sup>, 八尾隆史(MD)<sup>1)</sup>

悪性腫瘍の摘出手術においては、術中洗浄細胞診が施行される。術中洗浄細胞診の結果は術式の変更や腹腔内への抗癌剤投与の判断材料となり、術後の予後予測をするうえでの重要な情報となる。術中洗浄細胞診は、胃癌において術後患者の予後因子になりうるが見出されたが、その後は様々な悪性腫瘍の摘出手術への適応が検討され、今日では膀胱癌は実施、肺癌や大腸癌、卵巣癌はガイドライン等で施行が推奨されている。術中洗浄細胞診は、体腔の内壁や臓器の表面を生理食塩水で洗浄して、回収した洗浄液の中に浮遊する細胞から塗抹標本作製するが、得られた標本はしばしば細胞変性を伴うため、判定に苦慮することも少なくない。術中洗浄細胞診においては細胞変性をいかに抑え、観察に適した標本作製を行うかが課題となっている。我々は、細胞変性の少ない標本作製するために、洗浄操作で用いられる洗浄液に着目した。生理食塩水に代わる洗浄液として、生体にも投与が可能な輸液製剤（酢酸リンゲル液、乳酸リンゲル液、重炭酸リンゲル液、電解質液、代用血漿）による検討を行った。手術材料から細胞を擦過し、各輸液製剤による細胞浮遊液を作製した。細胞浮遊液から型通りに Papanicolaou 染色標本作製し、細胞の核クロマチン構造、核の大きさ、核の形状、細胞質の形態を評価した。その結果、酢酸リンゲル液が最も良好な成績となった。また、冷蔵保存では 24 時間後も診断に支障のない標本が得られた。術中洗浄細胞診において、生理食塩水に代わる洗浄液として酢酸リンゲル液が適する結果となった。本発表では、術中迅速細胞診に適した洗浄液の細胞像と、特殊染色や免疫細胞化学の染色像について報告する。

## SYS-4 LBC 標本がリンパ球に及ぼす形態学的影響の改善に向けた検討

福島県立医科大学附属病院病理部<sup>1)</sup>, 福島県立医科大学保健科学部<sup>2)</sup>, 福島県立医科大学医学部病理病態診断学講座<sup>3)</sup>

○菅野寿也(CT)<sup>1)</sup>, 梅澤 敬(CT)<sup>2)</sup>, 橋本優子(MD)<sup>3)</sup>

【はじめに】リンパ球が BD CytoRich 保存液による LBC 標本作製(以下 CR 法)により、膨化・破裂をきたし、観察が困難となることは既知の事実である。今回、CR 法によるリンパ球の形態変化の改善を目的として、固定時間と洗浄液の組み合わせを検討した。さらに免疫細胞化学(以下 ICC)への応用の可否についても検討したので報告する。

【対象と方法】摘出リンパ節剖面からの擦過検体 12 例(反応性: 5 例, リンパ腫: 7 例)、主にリンパ球を含む体腔液 5 例の計 17 例を対象とした。CytoRich 保存液の固定時間は 30 分と、12 時間以上とし、固定後の洗浄液には、それぞれ精製水とリン酸緩衝液(以下 PBS)を使用した。各条件の LBC 標本へ Papanicolaou 染色及び細胞転写による ICC を実施した。ICC には、細胞質・細胞膜に存在する CD3, CD20, 核に陽性を示す MUM-1 について、Leica 社の検出系キットを用いて実施した。形態変化のあるリンパ球の頻度と、ICC 染色態度への影響について評価した。

【結果】PBS 洗浄でのリンパ球は、短時間・長時間固定ともに形態保持が良好であり、ICC でも良好な染色態度であった。一方、精製水洗浄でのリンパ球では、核膨化や細胞膜破裂を示した。長時間固定で形態損傷が軽減される傾向がみられた。形態保持できなかった条件の ICC では、特に細胞膜・細胞質に存在する CD3, CD20 は非特異反応が強く、染色評価が困難であった。それに対し、MUM-1 は明瞭な核陽性所見であった。

【まとめ】CR 法の洗浄液として PBS を用いることで、リンパ球でも短時間固定で形態保持に優れた標本作製が可能であった。また、形態保持された LBC 標本では、組織標本に匹敵する ICC が可能であった。

## ◇市民公開講座

子宮頸がん予防 HPV ワクチンを受けてない人に大事なお話があります。そして、受けた人にもお話があります

市民-1 子宮頸がん検診の受診方法に違いがありますか？

産業医科大学産業保健学部広域・発達看護学

○松浦祐介(MD)

子宮頸がんは、世界で2番目に多く女性に発症する「がん」であり、現在、日本では年間約10,000人が罹患し、約2,800人が亡くなっています。子宮頸がんの発生原因はヒトパピローマウイルス（Human papillomavirus；HPV）感染であり、頸がんの95%以上からHPVが検出されます。また、前がん病変（異形成）が存在するなど発がん過程が十分に解明されており、細胞診検査という早期発見に有効な検査法（子宮頸がん検診）が確立されています。子宮頸がんは他の「がん」と異なり、子宮頸がん検診による二次予防とHPV感染を防ぐワクチンによる一次予防が可能であり、征圧できる可能性があります。HPVワクチン接種による浸潤子宮頸がんの発症減少効果が海外から報告され、2022年（令和4年）4月に副反応問題で一時差し控えられていたHPVワクチンの積極的接種勧奨が再開されました。さらに、2023年（令和5年）4月からは9価ワクチンの定期接種が開始されました。検診とワクチンを組み合わせることによりより効果的な子宮頸がんの予防を目指すことが世界の流れとなっています。しかしながら、日本はどちらの点でも立ち遅れているのが現状です。HPVワクチンを未接種の方はもちろん、接種済みの方も20歳になると子宮頸がん検診を受けることが勧められています。受診方法には違いはありません。また、我が国でも子宮頸がん検診において、まずHPV検査を行い、陽性の場合に細胞診検査を実施するシステムが導入されつつあります。今後も、若い世代に発症しやすい女性特有の疾患である子宮頸がんに対する関心を高めることが期待されます。

市民-2 このままじゃダメなんです。大切な人に伝えてください、子宮頸がん対策の大切さ。

大阪大学大学院医学系研究科産科学婦人科学

○上田 豊(MD)

HPVワクチンによる子宮頸がん（浸潤がん）の予防効果は海外から相次いで報告されています。国内でも前がん病変の予防効果が様々な研究で示されました。さらに、接種後に生じる可能性のある「多様な症状」に対する診療体制も強化され、医療者の機能性身体症状の病態や診療に関する理解も進み、安心して接種できる環境が整っています。2020年度には個別案内が開始され、2022年度からは9年近くに渡って差し控えられてきた積極的勧奨が再開となりました。同時に、積極的勧奨の差し控えによって接種を見送り対象年齢を越えた女性に対するキャッチアップ接種も開始されました。さらに2023年度からは9価ワクチンも定期接種・キャッチアップ接種に導入されています。しかし、定期接種・キャッチアップ接種とも接種率が低く、また子宮頸がん受診率も依然として低率のままで、このままでは日本の子宮頸がん対策は全く機能していないこととなります。海外では男子についてもHPVワクチンが定期接種化されてきており、日本だけが取り残されてしまっている状況です。本講演では、日本における子宮頸がん対策の現状を紹介し、社会全体としての目標やお一人お一人の子宮頸がん予防のために皆様をお願いしたいこととお話いたします。「みんな」で子宮頸がん対策を図っていく、そんな社会にできればと思っています。

### 市民-3 がん検診で異常が見つかった時に ～治療現場からの報告～

奈良県総合医療センター

○谷口真紀子(MD)

日本人女性の子宮がん検診受診率は低い。また 2013 年 6 月に HPV ワクチン接種の積極的推奨が控えられて以来、日本の子宮頸癌発症は諸外国と比べ増多の傾向にある。今回市民公開講座にて聴講者に正しい理解を得てもらうため、治療現場の立場から、子宮がん検診で異常が見つかったからの実臨床に関してのお話をさせていただく。まず初めに、子宮がん検診の結果の解釈について述べる。クラス、ステージ…。いろいろな数字で混乱している患者に数多く直面するため、改めて旧式の日母分類や、なじみの薄いベゼスタシステムによる結果の解釈について述べる。次に、ベゼスタシステムによる判定結果別に、どのように精密検査が行われてゆくのかを解説する。異形成の診断に至った場合、異形成とはなんなのか、また癌との違いについて理解を深めていただく。高度異形成の治療法についても言及する。最後に、子宮頸癌と診断に至った場合の、進行期分類や、手術療法・放射線治療・薬物療法といった治療について解説する。

## ◇一般演題（口演）

## O-1-1 全ゲノム法を用いた超微量細胞診検体からのターゲットシーケンス

山梨県立中央病院ゲノム解析センター<sup>1)</sup>, 山梨県立中央病院検査部ゲノム検査科<sup>2)</sup>

○雨宮健司(CT)<sup>1,2)</sup>

【背景】肺癌におけるゲノムプロファイリングは精密医療に不可欠である。細胞診検体は、網羅的なゲノム解析において、ホルマリン固定パラフィン包埋 (FFPE) 標本に代わる選択肢となる。しかし、腫瘍細胞の数が限られている場合、このアプローチは依然として困難である。われわれは、この限界を克服するために、細胞診標本に全ゲノム増幅法 (WGA) を適用した。

【方法】58 遺伝子を標的とした in-house 肺癌パネルを用いて、10~20 個の腫瘍細胞を含む細胞診標本 (cyto-WGA) から抽出した全ゲノム増幅 DNA と、対応する FFPE 腫瘍組織から抽出した DNA の次世代シーケンシングを行った。cyto-WGA サンプルと FFPE サンプルのシーケンシングデータを比較し、コピー数変異、がん関連変異、薬剤適合変異を検討した。

【結果】cyto-WGA からの DNA の質と量は、FFPE サンプルからのものより高かった (それぞれ、 $p < 0.0005$  と  $p < 0.05$ )。cyto-WGA と FFPE 組織のシーケンス指標は、マッピングされたリード数と平均カバレッジ深度に差はなかったが、オンターゲット率 ( $p < 0.05$ ) と均一性 ( $p < 0.0005$ ) に有意差があった。cyto-WGA サンプル ( $n = 211$ ) におけるコピー数の変異は、FFPE サンプル ( $n = 9$ ) よりも高かった ( $p < 0.0001$ )。49 の癌遺伝子変異が cyto-WGA で、39 が FFPE で検出された。これらのバリエーションのうち、34 個 (63%) が両サンプルに存在した。さらに、16 の薬剤適合バリエーションすべてが FFPE と cyto-WGA サンプルで 100% の一致率で検出された。

【結論】cyto-WGA は、がん原性バリエーションおよび薬剤適合バリエーションを検出するための実行可能な代替法となりうる。

## O-1-2 セルペレットを用いた肺癌 AmoyDx 遺伝子検査の実際と腫瘍含有率が解析に与える影響

静岡県立静岡がんセンター病理検査室<sup>1)</sup>, 静岡県立静岡がんセンター病理診断科<sup>2)</sup>

○田代千穂(CT)<sup>1)</sup>, 刀稱亀代志(CT)<sup>1)</sup>, 阿部将人(CT)<sup>1)</sup>, 仲田佐和子(CT)<sup>1)</sup>, 河田卓也(MD)<sup>2)</sup>, 大石琢磨(MD)<sup>2)</sup>

【はじめに】肺癌の AmoyDx 肺癌マルチ遺伝子 PCR 検査 (以下 Amoy) は、腫瘍含有率 (以下含有率) が 20% 以上の FFPE 組織検体を用いることが推奨される。当院では、組織検体採取が難しい場合、液状検体からセルペレットを作製し Amoy を行っている。この場合、含有率を算定できない。今回、セルペレットと同一の検体から作製した細胞診標本を用いて含有率を算出し Amoy 解析結果との関係を検討した。

【対象】2022 年 4 月~2023 年 5 月に当院で採取した液状検体からセルペレットを作製し、外注で Amoy を実施した肺癌患者 20 例 (体腔液: 器具洗浄液 = 8 例: 12 例)

【方法】採取時に検体をセルペレット用と細胞診用に分割した。セルペレットは約 4 ml の検体を遠心 (3000 rpm/5 min) 後、-80℃ で保存した。細胞診標本はオートスマア法で作製し、パパニコロウ染色を行った。体腔液標本は BerEP4 または MOC31 免疫染色を追加した。含有率は腫瘍細胞数/有核細胞数より算出した。Amoy 解析結果はカルテを参照した。

【結果】Amoy 解析に成功したのは 20 例中 19 例 (95%) で、含有率は最大値 40%、最小値 0.4%、平均 11% であった。含有率 20% 以上の症例は 4 例で、全て器具洗浄液であった。解析不能の 1 例は器具洗浄液で、含有率 25% であった。解析が成功した 19 例中 11 例に遺伝子変異が検出され、うち 9 例は含有率 20% 未満であった。

【結語】十分な組織検体が採取困難な場合、液状検体由来のセルペレットを用いて Amoy による検査が可能である。含有率 20% 未満の検体でも遺伝子変異の検出が可能ながある。



### O-1-3 当センターにおける肺癌遺伝子変異解析結果と細胞像に関する検討

独立行政法人国立病院機構近畿中央呼吸器センター臨床検査科<sup>1)</sup>, 独立行政法人国立病院機構近畿中央呼吸器センター腫瘍内科<sup>2)</sup>, 奈良県立医科大学病理診断学講座<sup>3)</sup>, 日本赤十字社徳島赤十字病院病理診断科<sup>4)</sup>

○幸高真美(CT)<sup>1)</sup>, 寺本友昭(CT)<sup>1)</sup>, 松村 和(MT)<sup>1)</sup>, 鶴田康倫(CT)<sup>1)</sup>, 田口雅子(CT)<sup>1)</sup>, 大西秀行(MT)<sup>1)</sup>, 武田麻衣子(MD)<sup>3)</sup>, 笠井孝彦(MD)<sup>4)</sup>, 沖塩協一(MD)<sup>2)</sup>, 清水重喜(MD)<sup>1)</sup>

肺癌診療においてはドライバー遺伝子検索が必要不可欠である。従来は、単一遺伝子を対象としたコンパニオン診断薬が主流であり、当センターでも EGFR (COBAS 法), ALK (IHC 法), ROS1 (FISH 法), RET (FISH 法) を行っていた。しかし現在は検体損失等の問題もあり、複数遺伝子を対象にコンパニオン機能を有するマルチ遺伝子検査に移行し、目的に応じてオンコマイン Dx Target Test マルチ CDx システム検査 (以下オンコマイン Dx), Amoy Dx 肺癌マルチ遺伝子 PCR パネル検査 (以下 Amoy Dx), 肺がんコンパクトパネル Dx マルチコンパニオン診断システム検査 (以下コンパクトパネル Dx) を選択している。遺伝子変異解析検査において重要なのは DNA, RNA の質の高い細胞、量の確保であるが、細胞形態から遺伝子変異が推測できれば、薬剤適応に必要な変異の検出に適切な検査法が選択可能になり、結果報告までの時間も短縮できると思われる。2015 年～2023 年の期間に遺伝子変異が認められた症例の調査を試みた。オンコマイン Dx : 229 件中 105 件, アモイ Dx : 224 件中 92 件, コンパクトパネル Dx は 166 件中 77 件で変異が認められた。変異の内訳は ALK 陽性 14 件, EGFR 陽性 111 件, ROS1 陽性 4 件, KRAS G12C 陽性 33 件, KRAS Others 50 件, MET Ex14Skip 陽性 19 件, RET 陽性 10 件, BRAF V600E 陽性 5 件, その他の陽性 28 件であった。今回、当センターの肺癌遺伝子変異解析検査の結果から、変異の有無による細胞学的特徴を考察し報告する。

### O-1-4 ROSE 時の捺印標本癌細胞数による肺癌針生検組織の遺伝子検査適否の判定

八戸赤十字病院検査技術課<sup>1)</sup>, 八戸赤十字病院病理診断科<sup>2)</sup>

○高橋美穂(CT)<sup>1)</sup>, 藤川沙織(CT)<sup>1)</sup>, 鍋島 哲(CT)<sup>1)</sup>, 笹生俊一(MD)<sup>2)</sup>

【はじめに】肺癌針生検の Rapid on-site cytologic evaluation : ROSE の際、治療薬選択のための肺癌遺伝子検査に適切な組織かを問われるようになった。ROSE の捺印標本にて、組織が遺伝子検査に十分な癌組織量を含むことを推定する判定法を検討した。

【方法】材料：捺印標本で癌細胞を認めた 2 mm<sup>2</sup> 以上の肺癌針生検組織 39 例 (肺腺癌 17 例, 扁平上皮癌 13 例, 神経内分泌癌 6 例, 転移性癌 3 例)。

方法：遺伝子検査に必要な組織の腫瘍細胞含有率は 30% 以上のため、30% 以上を遺伝子検査適正、30% 未満を不適とし、これに対応する捺印標本の癌細胞数を数えた。

【結果】30% 以上群 28 例の癌細胞数は、腺癌 9 例が 611～10,717 個で中央値 2,750 個, 扁平上皮癌 12 例が 779～5,944 個で中央値 2,007 個, 神経内分泌癌 4 例が 1,381～11,000 個で中央値 5,548 個, 転移性癌 3 例が 469～9,914 個で中央値 5,640 個。

30% 未満群 11 例の癌細胞数は、腺癌 8 例が 66～3,023 個で中央値 373 個, 扁平上皮癌 1 例が 552 個, 神経内分泌癌 2 例が 61 個と 246 個で中央値 154 個。

2 群間のカットオフ値 (611 個) から遺伝子検査適正の癌細胞数を 600 個以上とすると、30% 以上群の適正例は 28 例中 27 例 (96.4%), 30% 未満群の不適正例は 11 例中 9 例 (82.8%) であった。30% 以上群 1 例 (大腸癌転移) の癌細胞数は 469 個, 30% 未満群 2 例 (肺腺癌) の癌細胞数は 1,412 個と 3,023 個であった。

【結語】ROSE で癌細胞を 600 個以上認めた場合、遺伝子検査適正の可能性が高い。

### O-1-5 POU2F3 発現小細胞肺癌の細胞学的検討

順天堂大学医学部附属順天堂医院病理診断センター<sup>1)</sup>,  
順天堂大学人体病理病態学講座<sup>2)</sup>

○半田貴史(CT)<sup>1)</sup>, 時田和也(CT)<sup>1)</sup>, 林大久生(MD)<sup>1,2)</sup>,  
八尾隆史(MD)<sup>2)</sup>

【はじめに】近年, 小細胞肺癌(SCLC)はASCL1やNEUROD1, POU2F3の発現によりサブタイプ分類され, POU2F3の発現が優位なSCLCでは神経内分泌マーカーの発現が低いことや, 組織学的に非小細胞癌の特徴を示す傾向にあることが報告されている。しかしながら, 細胞学的特徴は未だ明らかではない。

【対象と方法】対象は, 当院で外科的切除された肺原発SCLC24例である。細胞診検体は, 捺印15例, 穿刺吸引6例, 擦過3例で評価を行った。細胞形態の評価方法は, 細胞質や核圧排像, 核小体の有無, クロマチン所見についてスコア化(0, 1, 2)し, その合計から中央値を算出しPOU2F3陽性群(SCLC-P)と陰性群(non-P)で比較した。スコアは値が小さいほど小細胞癌の特徴であることを示す。

【結果】SCLC24例中, SCLC-Pは5例(21%), SCLC-non-Pは19例(79%)であった。細胞学特徴のスコアに関しては, SCLC-Pは, 細胞質(範囲0-1, 中央値1), 核圧排像(0-2, 1), 核小体の有無(1-2, 2), クロマチン所見(0-1, 0)で合計スコアの中央値は4であった。SCLC-non-Pでは, 細胞質(0-2, 0), 核圧排像(0-2, 1), 核小体の有無(0-1, 0), クロマチン所見(0-2, 1)で合計スコアの中央値は2であった。

【考察】細胞学的形態においてもPOU2F3陽性の小細胞癌は, 核小体の明瞭化などPOU2F3陰性群と比較し典型的な小細胞癌とは異なる細胞像を示す傾向にあると示唆された。

### O-1-6 呼吸器細胞診の新報告様式における“atypical cells”の再検討

産業医科大学病院病理部<sup>1)</sup>, 産業医科大学第2病理学<sup>2)</sup>,  
産業医科大学第1病理学<sup>3)</sup>

○寺戸信芳(CT)<sup>1)</sup>, 西山純司(CT)<sup>1)</sup>, 岡田浩幸(CT)<sup>1)</sup>,  
樋口颯斗(CT)<sup>1)</sup>, 浦辺大輝(CT)<sup>1)</sup>, 福島千晃(CT)<sup>1)</sup>,  
岡 春子(CT)<sup>1)</sup>, 島尻正平(MD)<sup>1,2)</sup>, 久岡正典(MD)<sup>1,3)</sup>,  
中山敏幸(MD)<sup>1,2)</sup>

【はじめに】呼吸器細胞診では2018年に新報告様式が提唱され, その判定区分における“atypical cells”は, 細胞異型を認める良性細胞が該当する。しかし, 実際の診断では“atypical cells”と腺癌の判断に苦慮する症例にしばしば遭遇するため, “atypical cells”に包含される細胞の細胞像の特徴を分析することが重要となる。今回我々は, 気管支擦過標本で出現した腺癌と鑑別を要する“atypical cells”について, 臨床的な画像所見も含めて再検討を行った。

【対象及び方法】2016年~2023年の気管支擦過2103例中, 病理組織学的診断または臨床所見で良性が確定し, 腺癌と鑑別を要する“atypical cells”症例は7例であった。7例の細胞所見(細胞量, 出現形式, 核の大きさ, クロマチン, 核形不整, 核縁肥厚, 核の大小不同, 核小体, 細胞質)の細胞像と画像所見について再検討を行った。

【結果】全例で核腫大, 核の大小不同, 明瞭な核小体が1~数個, 豊富な細胞質が共通の所見として認められた。症例によっては核形不整や核クロマチン増量も見られることから腺癌との鑑別に苦慮したと考えられる。出現細胞は反応性気管支上皮細胞, 2型肺胞上皮細胞, 組織球と考えられた。臨床の画像所見としてCT画像では7例中4例は肺炎疑い, 2例は肺癌疑い, 1例は肺MAC症であった。

【まとめ】“atypical cells”と腺癌の鑑別困難な症例にしばしば遭遇するが, 反応性腺系異型細胞や肺胞マクロファージの細胞学的特徴を認識し, 腺癌細胞との鑑別を今後も検討する必要がある。一方で過剰診断とならないように画像所見も併せた総合的な細胞診断が必要と考えられる。

### O-1-7 ThinPrep 標本における小細胞肺癌と非小細胞肺癌の鑑別に重要と考えられる細胞学的特徴

和歌山県立医科大学人体病理学講座<sup>1)</sup>, 和歌山県立医科大学外科学第一講座<sup>2)</sup>, 和歌山県立医科大学附属病院中央検査部病理診断部門<sup>3)</sup>

○井口豪人(MD)<sup>1,2)</sup>, 松崎生笛(CT)<sup>1)</sup>,  
三笠友理奈(MD)<sup>1)</sup>, 杉山絵美(CT)<sup>3)</sup>,  
山本枝里子(CT)<sup>3)</sup>, 吉井輝子(CT)<sup>3)</sup>, 永井宏和(CT)<sup>3)</sup>,  
小島史好(MD)<sup>1)</sup>, 木下勇一(CT)<sup>3)</sup>, 村田晋一(MD)<sup>1)</sup>

【緒言】気管支擦過細胞診において, ThinPrep (TP)法の標本では, 小細胞癌(SCLC)と非小細胞癌(NSCLC)の推定診断に迷うことが少なくない。今回我々は, TP法で組織型を確定し得なかったSCLCとNSCLCの細胞学的特徴について検討した。

【対象と方法】2020年から2023年に当院で診断された気管支擦過ブラシ洗浄液のTP法細胞診症例で, 細胞診ではSCLCとNSCLCの鑑別が困難で, 組織診で確定診断された38例(SCLC:20例, 腺癌(Ad):11例, 扁平上皮癌(Sq):7例)を対象とした。各症例の異型細胞の核の大きさ, 核の位置, 核形不整, N/C比, クロマチン所見, 核小体について検討した。

【結果】SCLC群では, 低いN/C比, 比較的大型核, 薄いクロマチンパターンを呈する細胞の混在により, NSCLCとの鑑別を要した。Ad群では, N/C比が高い弧在性の小型細胞が出現し, SCLCの否定が困難であった。しかし, クロマチンパターンは細顆粒状であり, 核小体も観察された。Sq群では, N/C比が高く, 小型で濃染核を有する細胞が小集塊で出現していたため, SCLCとの鑑別を要したが, 同様の異型細胞がオレンジG陽性細胞を含む異型細胞集塊にも混在していた。

【まとめ】TP法による気管支擦過細胞診では, 通常法と異なり, SCLCやNSCLCの非典型的異型細胞の混在が目立つことが少なくなく, 組織型推定や混合症例の否定を困難にしていた。このような症例においては, クロマチンパターンや周囲異型細胞との比較が鑑別に有用であった。

### O-1-8 呼吸器細胞診新報告様式の Atypical について～当院で Atypical と判定した症例での検討～

大阪府済生会中津病院検査技術部病理検査室<sup>1)</sup>, 大阪府済生会中津病院病理診断科<sup>2)</sup>, 畿央大学大学院健康科学研究科<sup>3)</sup>, 畿央大学健康科学部健康栄養学科<sup>4)</sup>, 畿央大学臨床細胞診研修センター<sup>5)</sup>

○宮尾章汰(CT)<sup>1,3)</sup>, 檜田知里(CT)<sup>1)</sup>, 高橋大樹(CT)<sup>1)</sup>,  
成川範子(CT)<sup>1)</sup>, 米澤公實(CT)<sup>1)</sup>, 森 康浩(CT)<sup>3,4)</sup>,  
宮城佳美(MD)<sup>2)</sup>, 竹中明美(CT)<sup>5)</sup>, 仙崎英人(MD)<sup>2)</sup>

【はじめに】WHOが提唱する呼吸器細胞診新報告様式は5カテゴリーからなり, Atypicalというカテゴリーが設定された。Atypicalに分類された症例の最終診断は良性病変であることが望ましいとされ, 悪性腫瘍と鑑別が困難な反応性変化や修復過程がある細胞, 粘液性腺癌を模倣するような杯細胞増生などを主に対象としている。当院は予てより5カテゴリーを用いており, 当院でAtypicalと判定した症例を呼吸器細胞診新報告様式のAtypicalの定義と比較して当院におけるAtypicalの特性と適応への課題を明確にする。

【対象・方法】当院で2020年から2021年までに提出された気管支擦過または気管支洗浄液細胞診でAtypicalと判定した16例を対象とした。はじめに各症例の組織診断での最終診断を確認し, 次に背景や核所見など14項目の所見に対し, 各症例の細胞像を比較検討した。

【結果・考察】Atypicalと判定した16例の最終診断の内訳は4例が良性で12例が悪性(肺腺癌9件, 肺扁平上皮癌1件, 転移性腺癌2件)であった。最終診断が良性であった症例のうち3例が反応性気管支上皮細胞, 1例が修復過程を疑う細胞であった。良性病変の特徴的な細胞学的所見は線毛を認め, 軽度の核腫大や核形不整などの核異型を認めたものの, ほとんどの症例が核の大小不同は少なく, すべての症例において均一なクロマチンであった。反対に最終診断が悪性であった症例は線毛が欠如し, 核腫大や核形不整を認め, 核の大小不同が顕著, 不均一なクロマチンであった。今回の検討により, 当院のAtypicalの中にSuspicious for Malignancy以上と診断しなければならない症例が多く含まれていた。重要な鑑別点として線毛の有無と核所見が考えられ, 今後はこれらの正確な判定が課題となる。

### O-1-9 心嚢液セルブロックにおいて診断された MET ex14 skipping 変異陽性肺癌の一例

福岡大学筑紫病院病理部・病理診断科

○林田 涼(CT), 原川政彦(CT), 暉本優子(CT),  
原岡誠司(MD), 二村 聡(MD)

【はじめに】 MET ex14 skipping 変異 (以下, MET 変異) は肺腺癌の 3-4% で認められ, 高齢者に多く, 性別や喫煙とは関係がないとされている. 今回我々は心嚢液から作製されたセルブロックによって診断に至った MET 変異陽性肺癌の一例を経験したので, 細胞像を交えて報告する.

【症例】 70 歳代, 男性. 胸部 CT にて右肺上葉に 4 cm 大の腫瘤陰影, 多発リンパ節腫大, 右胸水・心嚢液の貯留が認められた. 心嚢液貯留に対しては当初緊急性がないとされていたが, 心タンポナーデが発生したため心嚢穿刺・ドレナージが施行され, 心嚢液が細胞診に提出された. 心嚢液細胞診標本には多数の異型細胞が孤立散在性に出現, もしくは球状・乳頭状集塊を形成していた. 異型細胞は比較的大型であり, N/C 比増大, クロマチン増量, 核型不整を呈していた. 細胞質は空胞を有するものが多かったが, 一部重厚感を示すものが混在し, Pair-cell や多核の細胞も多数存在しており, 多彩性に富む所見であった. セルブロック標本を用いた免疫組織化学染色では, 異型細胞は CK7, TTF-1, Napsin A に陽性, CK20 に陰性を示した. 以上の所見より肺腺癌の心膜播種と診断された. 診断後直ちにセルブロック標本を用いて AmoyDx 肺癌マルチ遺伝子パネル検査が施行され, MET 変異が確認されたため, テポチニブにおける治療が開始された.

【まとめ】 非小細胞性肺癌の薬物療法においては, 各種ドライバー遺伝子変異・転座の検索が必須である. 緊急性のあるものや組織採取が行えない症例においては細胞診材料が選択肢となるが, 特にセルブロック検体は遺伝子検査のサンプルとして精度管理的にも非常に適しているため, 積極的に作製するべきである.

### O-1-10 当院で経験した胸部 SMARCA4 欠損未分化腫瘍の 2 例

岐阜大学医学部附属病院病理部

○東 正子(CT), 中川 篤(CT), 片桐恭雄(CT),  
岩田明子(CT), 水野加織(CT), 北野素子(CT),  
佐々木健太(CT), 川村勇人(CT), 花松有紀(MD),  
宮崎龍彦(MD)

【はじめに】 胸部 SMARCA4 欠損未分化腫瘍 (以下 SMARCA4-UT) は重喫煙歴を有する中年男性に好発し, 胸腔内に巨大な腫瘤を形成する予後不良な悪性腫瘍である. 当院で経験した SMARCA4-UT の 2 例について報告する.

【症例 1】 60 歳代男性, 重喫煙者. X 年 8 月遷延する肩痛を主訴に近医受診. CT で左上葉・縦隔・心膜に広がる腫瘤を認めた. 9 月呼吸困難のため救急搬送, 大量胸水・心嚢水あり. 腫瘤の増大を認め当院紹介搬送. その 4 日後死亡. EBUS-TBNA の細胞像は核腫大, 核型不整を呈する異型細胞が散在性に出現. 結合性の低下が顕著で特徴的な構造は確認できず.

【症例 2】 50 歳代男性, 喫煙者. X 年 9 月より背部痛・咳嗽が出現し 12 月近医受診. CT で右上葉腫瘤と多発肺結節を認め精査加療目的で当院紹介. EBUS-TBNA の細胞像は核腫大, 核型不整を呈する異型細胞が弧在性～シート状の集塊として出現. 核はやや偏在傾向で細胞質は空胞状だった.

【組織所見】 いずれも好酸性の幅広い胞体と強い核異型を示す大型細胞が増殖しており, 一部は上皮様だった. ラブドイド細胞については症例 1 に見られ症例 2 には見られず. 免疫染色で p40 と TTF-1 が陰性で SMARCA4/BRG1 の欠損を認めた.

【考察】 症例 1 は重喫煙歴があり腫瘍径が大きく, 異型細胞の結合性の低下が顕著であったため細胞像より本疾患の可能性を推定できた. しかし, 症例 2 では異型細胞は緩い結合だったが, ほとんどがシート状の集塊として出現しており, また腫瘍径も比較的小さかったため本疾患の可能性を推定できなかった.

【まとめ】 該当する臨床情報があり, 結合性が弱く強い異型を示す上皮様細胞を認めた場合には, 本疾患の可能性を考慮し報告することが重要であると考え.



### 0-1-11 肺がん検診喀痰細胞診で発見された喉頭癌の検討と細胞像

公益財団法人宮城県対がん協会<sup>1)</sup>, 紫山公園ファミリークリニック<sup>2)</sup>, 東北大学加齢医学研究所呼吸器外科学分野<sup>3)</sup>, みやぎ県南中核病院呼吸器外科<sup>4)</sup>, 公益財団法人宮城県結核予防会<sup>5)</sup>

○羽場詩穂美(CT)<sup>1)</sup>, 中川朋美(CT)<sup>1)</sup>, 田名部朋子(CT)<sup>1)</sup>, 中島早貴(CT)<sup>1)</sup>, 近 京子(CT)<sup>1)</sup>, 遠藤千颯(MD)<sup>2)</sup>, 野津田泰嗣(MD)<sup>3)</sup>, 桜田 晃(MD)<sup>4)</sup>, 齋藤泰紀(MD)<sup>5)</sup>, 伊藤 潔(MD)<sup>1)</sup>

【はじめに】肺がん検診喀痰細胞診は肺門部肺がんの早期発見を目的とするが, 喀痰が上気道および口腔を経て採取されるため, 肺以外の癌がしばしば発見されることがある。宮城県の肺がん検診喀痰細胞診で発見された喉頭癌を集計し, その細胞像を検討した。

【方法】1982 年から 2021 年までの要精検数, がん確定数および確定部位を集計し, 喉頭癌の細胞像の検討および肺門部がんと比較した。また標準細胞との比較検討した。

【結果】1982 年から 2021 年までの喀痰細胞診判定数は 628,492 件, 要精検 (D, E 判定) 数は 2,384 件, 確定癌は 947 例 (10 万対 150.7), 肺癌 808 例 (85.3%), 肺以外の癌 139 例 (14.6%) だった。肺以外の癌のうち喉頭癌は 78 例 (56.1%), 検診開始から前半の発見数が多かった。喉頭癌の細胞像は, 小型~大型と大きさは多彩で, 多核細胞や相互封入像を示す細胞も出現している。細胞質の厚さが増し光輝性も呈しているが肺門部がんに比べて弱かった。クロマチンは軽度増量, クロマチン顆粒は細顆粒状で均一に分布する。肺門部がんでみられるような変性濃染核は目立たなかった。

【まとめ】当施設の喀痰細胞診による発見がんの 14.6% が肺以外の癌であり, そのうち喉頭癌が最も多かった。喉頭癌の危険因子の 1 つが喫煙であり, 肺がん検診喀痰細胞診の対象となる高危険群と共通しているため, 喀痰細胞診が発見契機となったと考えられる。今回の検討から喉頭癌は細胞異型が比較的軽度ものが多く, スクリーニング時には多様な異型細胞が出現するということを念頭に置く必要がある。また近年咽頭癌の発見数が増えていることがわかり今後検討していきたいと考える。

### 0-1-12 気管支扁平上皮乳頭腫の一例

国立病院機構東近江総合医療センター研究検査科<sup>1)</sup>, 滋賀医科大学医学部附属病院病理部<sup>2)</sup>

○池田俊彦(CT)<sup>1)</sup>, 黒川 聡(CT)<sup>1)</sup>, 森谷鈴子(MD)<sup>2)</sup>

【はじめに】扁平上皮乳頭腫は全気管腫瘍の 6%, 全肺腫瘍の 1% 未満と稀な腫瘍である。今回我々は気管支扁平上皮乳頭腫を経験したので, その細胞像と組織像を提示する。

【症例】60 歳代, 男性。少量の血痰を主訴に前医での CT 検査にて, 右肺下葉腫瘤影を指摘された。肺癌疑いにて当院を紹介受診した。PET-CT では腫瘍に FDG 集積を認めたが, CT, MRI 検査では腫瘍は気管支内に発育する病変で, 積極的に肺癌を疑わなかった。腫瘍マーカーは SCC のみ 10.2 ng/mL と上昇していた。気管支鏡にて腫瘍が気管支を閉塞していたため, 右肺下葉切除術が行われた。なお, 後日施行した HPV 検査は陰性であった。

【細胞所見】背景に高度な炎症や壊死物質は無く, 細胞は集塊や孤立性に出現していた。集塊は層状になっており, 孤立細胞の細胞質はオレンジ G 好染性を示し, 細胞形はファイバー状やラケット状のところもあった。核異型は軽度で, HPV を疑う所見はなかった。細胞像からは良悪鑑別困難とした。

【組織所見】重層扁平上皮が表層に錯角化や角化を伴って乳頭状に増殖していた。乳頭状構築はやや複雑で, 上皮索の不規則な吻合や渦巻き状の細胞配列を認め, 高分化型扁平上皮癌との鑑別を要したが, 細胞異型は軽度で, 基底側 1/2 に限局し, 表層へ向かう規則的な分化傾向がみられたため, 扁平上皮乳頭腫と診断した。

【結語】腫瘍マーカーの上昇を伴う肺腫瘍との臨床情報で採取された細胞診で異型扁平上皮を認めた場合, 必ずしも扁平上皮癌とは限らず, 核異型が軽度である場合には本疾患も念頭に置いて診断するべきである。



### O-1-13 判定に苦慮した乳腺線維腺腫の一例

埼玉県済生会川口総合病院臨床検査科病理<sup>1)</sup>, 埼玉県済生会川口総合病院健診センター<sup>2)</sup>, 埼玉県済生会川口総合病院病理診断科<sup>3)</sup>

○小原 明(CT)<sup>1)</sup>, 永縄真央(CT)<sup>1)</sup>, 大谷奈穂(CT)<sup>1)</sup>, 野本伊織(CT)<sup>1)</sup>, 田中佳緒(CT)<sup>1)</sup>, 金守 彰(CT)<sup>2)</sup>, 朝比奈未紀(MD)<sup>3)</sup>, 佐藤英章(MD)<sup>3)</sup>

【はじめに】乳腺における線維上皮性腫瘍は上皮と間質成分の両者の増生からなる腫瘍であり，線維腺腫(以下FA)は頻度の高い良性腫瘍である。今回，上皮増生部分から細胞が採取され，間質成分がほとんどみられなかったことより，判定に苦慮したFAの一例を経験したので報告する。

【症例】30歳代女性。乳房腫瘍を自覚し当院外科受診。超音波検査で左乳房AC領域に14mm大楕円形の境界明瞭平滑な腫瘍を認め，FAが疑われたため穿刺吸引細胞診が施行された。

【細胞所見】きれいな背景にシート状の細胞密度の高い集塊や重積性を示す不整形集塊を多数認めた。筋上皮細胞との二相性を認める領域が存在したが，一部には集塊からほつれを思わせる細胞が核異型を伴っていた。核のクロマチンは微細顆粒状に増量し，核の緊満感乏しいものの非浸潤性乳管癌を疑い生検組織診による精査を依頼した。

【組織所見】針生検では拡張した乳管と間質細胞の密な増生を認め管周囲型のFAを考える像であったが，増生する乳管の上皮は充実増殖を呈し，一部で核腫大を示した。まれではあるものの異型乳管過形成の合併鑑別のため免疫染色が施行された。筋上皮マーカーのp63染色は乳管辺縁に陽性を示し，高分子サイトケラチンCK5/6はモザイク状に，34BE12は細胞質に陽性から強陽性の所見を呈したことより，最終診断は上皮過形成成分を含むFAと診断された。

【まとめ】乳管内病変において筋上皮細胞との二相性判定は重要な所見の1つであり，本症例もこの所見は確認されたが，上皮細胞の顕著な増生が目立ったため非浸潤性乳管癌の鑑別を要した。細胞の出現様式が多彩な場合は，個々の細胞を詳細に観察し，臨床情報と合わせた判定が必要である。

### O-1-14 乳腺穿刺吸引細胞診の false positive 症例の検討

乳腺ケア泉州クリニック

○米川みな子(CT), 住吉一浩(MD)

【はじめに】乳腺疾患の診断において，良性疾患の多い乳腺クリニック診療においては，悪性病変の除外や良性病変の確認に対して，非侵襲的手段である穿刺吸引細胞診(以下FNAC)の役割が依然大きく，全例院内で検体処理から検鏡，細胞診断を実施している。2014年7月から2023年10月までのFNAC1966例中，「悪性疑い」29例(1.5%)，「悪性」395例(20.1%)で，うち組織診で良性のfalse positive症例が「悪性疑い」で4例(13.8%)，「悪性」で6例(1.5%)あった。この10例につき臨床細胞学的検討を行った。

【結果】10例の大きさは，5mm以下1例，6~10mm5例，10~20mm2例，21mm以上2例であった。超音波所見は，腫瘍8例，低エコー域2例で，すべてカテゴリー3の診断であった。細胞診での推定組織型は，DCIS6例，硬性型の浸潤性乳管癌2例，充実型の浸潤性乳管癌2例であった。最終組織診は，乳頭腫3例，UDH1例，ADH2例，Ductal adenoma1例，線維腺腫2例，乳腺症1例であった。内訳は，細胞診でDCISとした6例中3例は，組織診でADHや線維腺腫の病変にDCISと鑑別を要する部位が存在する症例であり，1例は扁平上皮様細胞と思われる細胞が集塊状に多数出現し，high grade DCISとしたが乳頭腫であった。その他2例はUDHとDuctal adenomaであった。細胞診で浸潤性乳管癌とした4例は，細胞量が集塊状にも散在性にも非常に多く，筋上皮細胞の存在が不明瞭な部分があった。組織診は，乳頭腫2例，線維腺腫1例，乳腺症1例であった。

【結語】細胞診断において，乳管内病変についてはlow grade DCISとADHの鑑別，浸潤性乳管癌については細胞量が非常に多い場合の核異型の過大評価と筋上皮細胞の存在の見極めが重要である。

### O-1-15 ER 過剰発現乳癌細胞株のオキシトシンおよびオキシトシンレセプター発現誘導の検討

弘前大学大学院保健学研究科<sup>1)</sup>, 弘前大学医学部保健学科検査技術科学専攻細胞検査士養成課程<sup>2)</sup>

○堀江香代(CT)<sup>1,2)</sup>, 大友茉依(CT)<sup>2)</sup>, 吉岡治彦(CT)<sup>1,2)</sup>, 渡邊 純(MD)<sup>1)</sup>, 加藤哲子(MD)<sup>1,2)</sup>

【背景・目的】 エストロゲンレセプター(ER)はエストロゲンと結合して子宮内膜腺上皮の増殖や発癌に関する様々な遺伝子の転写を制御することが知られている。また乳癌における ER の有無は遺伝子発現プロファイルの違いから、発生・進展のメカニズムが異なると考えられている。我々はこれまでに子宮内膜癌細胞株を用いたマイクロアレイ解析の結果から、ER 遺伝子導入細胞株で発現の増加を示す遺伝子の 1 つとしてオキシトシン(OXT)を検出した。また乳癌では ER $\alpha$  を有するヒト乳癌細胞株にエストロゲンを添加するとオキシトシンレセプター(OXTR)の遺伝子発現が増加するなど、エストロゲンが OXTR の発現を調節しているという報告がある。しかしながら現在のところ、ER と OXT および OXTR の直接的な関係は報告されていない。そこで、本研究では ER(-)乳癌細胞株 (SKBR-3) に遺伝子導入を行い ER 過剰発現と OXT, OXTR 遺伝子発現について検討を行った。

【方法および結果】 ER, PR(-)乳癌細胞株(SKBR3)を用い、リアルタイム PCR による OXT mRNA および OXTR mRNA の定量を行った。その結果、ER 過剰発現乳癌細胞株では、ER 遺伝子を含まないベクターのみを導入した Mock に比べ OXT mRNA は増加傾向にあるものの有意な差は認められなかった。一方、ER 過剰発現群で OXTR mRNA は有意に減少することが認められた。

【結語】 乳癌細胞株 SKBR3 細胞において、ER の過剰発現が OXT 遺伝子発現を誘導する可能性が示唆された。一方、ER 過剰発現が直接的に OXTR 遺伝子発現を誘導する可能性は低いと考えられた。

### O-1-16 Lipid rich mesothelioma の 1 例

砂川市立病院医療技術部検査科<sup>1)</sup>, 砂川市立病院呼吸器内科<sup>2)</sup>, 砂川市立病院病理診断科<sup>3)</sup>

○椎名真一(CT)<sup>1)</sup>, 村上友理香(CT)<sup>1)</sup>, 渡部直己(MD)<sup>2)</sup>, 岩木宏之(MD)<sup>3)</sup>

【はじめに】 アスベストの暴露が主な発症原因とされている中皮腫は、近年増加傾向である。体腔液に出現する中皮腫細胞は、様々な細胞形態で出現し、良悪を含め鑑別が難しい場合がある。今回、我々は細胞質に小空泡が多数みられ中皮腫としては非典型的な細胞質を有する中皮腫を経験したので報告する。

【症例】 70 代男性、アスベスト暴露歴不明。動脈瘤の follow up 画像にて胸水貯留と胸膜結節が指摘され、精査目的に紹介受診。胸水穿刺が施行された。

【細胞所見】 マクロファージを多数みる背景に、細胞質は広くライトグリーン淡染性、細胞質内に多数の小空泡を有し、核は円形で偏在傾向、核クロマチン微細顆粒状に増量、核小体をみる N/C 比の低い異型細胞が集塊状～散在性に出現。中皮腫としての特徴的な細胞所見の乏しい異型細胞が主体で、組織型の推定に難渋した。細胞質内小空泡は脂肪染色(+), PAS 反応は細胞質にドット状の陽性像が認められた。免疫染色では、TTF-1(-), Claudin4(-), Calretinin(+), WT1(+), BAP-1(欠失)の結果で、細胞質に脂肪成分を多く含む中皮腫を考えた。

【セルブロック所見】 細胞質は広く淡明で、多数の小空泡を有する N/C 比の低い異型細胞が集塊状に認められた。異型細胞は、EMA(+), Desmin(-), CD146(+), HEG-1(+), GLUT-1(+), MTAP(欠失)、細胞質の小空泡は ADRP(+))の結果で、lipid rich mesothelioma と診断された。

【考察】 Lipid-rich type の中皮腫は、典型的な中皮腫の細胞像とは異なり、細胞質の染色性が淡く多数の小空泡を伴う為、組織型の推定に難渋した。頻度の低い亜型の組織型を推定する場合には、臨床情報等を考慮した診断が重要である。今回は、脂肪染色や免疫染色が組織型の推定に有用であった。

### O-1-17 胸水中に出現した胸壁の類上皮血管肉腫の一例

鹿児島厚生連病院

○松元太志(CT), 新山佳代(CT), 川淵恭平(CT),  
出水秋奈(CT), 阿南美保(CT), 松木田純香(MD)

【はじめに】類上皮血管肉腫は、上皮様の形態をなす内皮細胞から構成される血管肉腫の一種であり、全肉腫の1%以下と非常に稀な腫瘍である。今回、胸壁内に発生し胸水細胞診で診断に苦慮した1例を経験したので報告する。

【症例】60代 男性 左背部の熱感と呼吸困難感の増悪で近医に緊急搬送となった。CTでは左胸壁に70mm程度の腫瘍と左胸水貯留を認め、ドレーン留置、胸水細胞診で腺癌が疑われた。その後ドレーンが左胸壁腫瘍部分を貫通して出血していた事が分かり、血胸疑いで血腫除去および胸腔内の観察目的で当院に転院、緊急手術の際に術中胸水、胸壁下と横隔膜上から腫瘍又は血腫として検体が提出された。

【細胞所見】炎症細胞を背景に、異型細胞が孤立性や小型の集塊で出現していた。異型細胞は、N/C比の増加、クロマチンの増量、核形不整、明瞭な核小体、核の偏在傾向を認め、腺癌や中皮腫を疑った。

【組織所見】大型の核、明瞭な核小体を持つ多角形から紡錘形状の高異型度な細胞が緩い結合で充実性に増殖していた。また、上皮様の異型細胞が血管腔を形成したり、細胞質内空胞も認められた。免疫染色では、AE1/AE3、CAM5.2、CD31に陽性、一部でCEA陽性であった。以上から類上皮血管肉腫と診断された。

【まとめ】今回、胸水中に出現した類上皮血管肉腫の症例を経験した。細胞診では、腺癌や中皮腫、低分化な癌との鑑別を要し、最終的に腺癌と診断した。今回のような出現様式や異型の強い細胞が出現した場合は、積極的に組織型を確定するような診断は控え、稀な疾患も念頭に置き診断する事が大切だと感じた。

### O-1-18 術中細胞診における悪性中皮腫の一例

国立がん研究センター東病院

○佐藤克洋(CT)

【はじめに】悪性中皮腫は、中皮細胞に発生する比較的多様な腫瘍である。上皮型・肉腫型・二層型に分類され、上皮型はときに細胞診において腺癌との鑑別を要することがある。今回、術中迅速細胞診検体で腺癌を考えたが、組織診検体において悪性中皮腫と診断された一例を経験したので両者の鑑別点を含めて報告する。

【症例】70歳代、女性。膈腕にて前医を受診時にCTで癌性腹水が疑われ、上部内視鏡では早期胃がんを指摘されたため精査目的で当院に紹介受診された。術前の胃生検では腺癌と診断されたが、腹水および播種結節は別病変由来である可能性が高いと考えて、原発不明癌として審査腹腔鏡が施行された。

【細胞所見】孤立性あるいは不規則重積を伴う小集塊状に異型細胞が出現していた。異型細胞は泡沫状で豊富な細胞質を有し、核腫大、核形不整を認めた。大型核を有する低分化な異型細胞も混在し、核偏在傾向を示す異型細胞が主体であることから悪性・腺癌と報告した。

【組織所見】立方状の異型細胞が乳頭状に増殖し、間質に浸潤がみられ、異型細胞の重層化や腺腔形成を伴っていた。免疫組織化学的検索によりMUC5AC・MUC6・HNF4α陰性となり胃原発由来は否定的であった。更に追加検索を行いCalretinin・D2-40・WT-1陽性、MTAP消失なし、BAP1消失あり、5-hmc消失なし、Desmin・Claudin-4・PAX8陰性となり、Epithelioid mesotheliomaと診断された。

【まとめ】術中迅速細胞診において悪性中皮腫を経験した。

## O-1-19 胸水細胞診にて神経芽腫を推定し得た一例

山口大学医学部附属病院

○原田和恵(CT), 田中 幸(CT), 橋本綾子(CT),  
村岡陽子(CT), 小多明梨(CT), 鬼崎雄大(CT),  
松江愛花(CT), 星井嘉信(MD)

【はじめに】神経芽腫群腫瘍は小児の固形腫瘍の中で最も発生頻度が高く, 小児期悪性腫瘍の 7~10% を占めるとされている。本腫瘍の約 65% が副腎, 後腹膜などの腹部から, 10~15% が後縦隔から発生する。今回胸水細胞診で神経芽腫を推定し得た一例を経験したので報告する。

【症例】1 歳代, 男児。右後縦隔腫瘍の精査加療目的で当院入院。腫瘍マーカー (NSE) の上昇および画像検査所見から神経芽腫が疑われ, 術中胸水細胞診と後縦隔腫瘍生検が施行された。

【細胞所見】リンパ球を背景に, 結合性のゆるい異型細胞が集塊を形成して出現していた。異型細胞は小型で N/C 比が高く, クロマチンに富んだ不整形な核を有していた。塗抹標本および LBC 標本においてロゼット様配列も少数認められた。免疫組織化学的にセルブロックで CD56 (NCAM), シナプトフィジンが陽性となり, 神経芽腫と判定した。

【組織所見】線維性背景に, N/C 比の高い小型円形細胞が胞巣状に増生しており, 小型の神経節細胞も少数みられた。免疫染色にて CD56 (NCAM), シナプトフィジンが陽性となり, 神経芽腫と診断した。

【まとめ】神経芽腫の腫瘍細胞が胸水に出現するのは稀であり, 関連する文献も少ない。小円形細胞腫瘍の場合, 神経芽腫の可能性を念頭に置き, セルブロック等で免疫染色を行い判定することが肝要と考える。

## O-1-20 腺癌と鑑別を要した悪性中皮腫の細胞学的所見

和歌山県立医科大学附属病院中央検査部病理診断部門<sup>1)</sup>, 和歌山県立医科大学人体病理学教室・病理診断科<sup>2)</sup>

○工藤祥太(CT)<sup>1)</sup>, 木下勇一(CT)<sup>1)</sup>, 松崎生笛(CT)<sup>2)</sup>,  
吉井輝子(CT)<sup>1)</sup>, 山本枝里子(CT)<sup>1)</sup>, 坂本果穂(CT)<sup>1)</sup>,  
西川瑞希(MD)<sup>2)</sup>, 井口豪人(MD)<sup>2)</sup>, 小島史好(MD)<sup>2)</sup>,  
村田晋一(MD)<sup>2)</sup>

【はじめに】体腔液細胞診における中皮腫と腺癌の鑑別において, 様々な鑑別ポイントが報告されているが, 個々の症例においては, 診断に悩むことは依然多い。今回, われわれは腺癌との鑑別が問題となった中皮腫 5 症例について細胞学的所見を検討した。

【方法】対象は, 2015 年 1 月~2023 年 10 月に当院で採取された体腔液で腺癌と鑑別を要し, 後にセルブロック, または組織診で中皮腫と確定診断された 5 症例である。また, 中皮腫と鑑別が困難であった腺癌 6 例を対照とした。各症例の Papanicolaou 染色標本を用いて, 中皮腫瘍取扱規程 (第 1 版) に記載されている中皮腫診断に役立つ細胞診所見 (中皮腫細胞所見) 11 項目に加えて, 一般的に中皮腫と比較して腺癌細胞で多くみられる細胞所見 (腺癌細胞所見) 11 項目を検討した。

【結果】全ての中皮腫症例において中皮腫細胞所見 11 項目の内いずれか 4 項目以上がみられたものの, 同時に, 腺癌細胞所見 11 項目の内, 5 項目 (不規則配列, 泡沫状細胞質, 粘液/変性空胞, 核形不整, 核偏在した孤在性細胞の出現) も, 5 症例中 4 症例以上で観察された。対照とした腺癌症例との比較では, 中皮腫症例において II 型 collagenous stroma の出現がより高頻度であった。

【まとめ】中皮腫細胞所見のみならず複数の腺癌細胞所見も同時に認められる症例では, 中皮腫の確定診断は困難と思われる。このような鑑別診断が困難な症例において, 特に II 型 collagenous stroma を含む中皮腫細胞所見 4 項目以上を認めた場合は, より中皮腫を疑ってセルブロックを用いた免疫染色や FISH 法の解析が必要と考えられた。



### O-1-21 体腔液細胞診における細胞増殖能解析の検討

大阪国際がんセンター臨床検査科病理・細胞診<sup>1)</sup>, 大阪国際がんセンター病理・細胞診断科<sup>2)</sup>

○津崎沙世子(CT)<sup>1)</sup>, 龍あゆみ(CT)<sup>1)</sup>, 吉岡里沙(CT)<sup>1)</sup>, 棚田 諭(CT)<sup>1)</sup>, 本間圭一郎(MD)<sup>2)</sup>

【はじめに】剥離細胞分析装置 LC-1000 (Sysmex) は, 細胞保存液中の検体について, フローサイトメトリー法により細胞の大きさ, N/C 比, DNA 量を測定し細胞増殖能に関連する独自の指標 (CPIx: Cell Proliferation Index) を提示することで, 子宮頸癌検査での有用性が報告されてきた. 今回, 我々は体腔液検体においても適応可能かについて 2 種類の細胞保存液を用いて検討した.

【対象と方法】細胞保存液はセルバース<sup>®</sup> (Sysmex) と Cellprep<sup>®</sup>バイアル (穿刺吸引・体腔液用; Roche Diagnostics) を用いた. 体腔液の残余検体をセルバース<sup>®</sup> に 43 検体 (細胞診陽性 20 検体, 陰性 23 検体), Cellprep<sup>®</sup>バイアルに 59 検体 (細胞診陽性 28 検体, 陰性 31 検体) 保管して LC-1000 による測定を実施し, 得られたデータの統計学的解析を行った.

【結果】セルバース<sup>®</sup> に保管した検体では CPIx 値は細胞診陽性: 0.14-10.22 [中央値 0.62], 陰性: 0.09-4.64 [中央値 0.19] ( $P < 0.001$ ), Area Under the Curve (AUC) は 0.81, Cellprep<sup>®</sup>バイアルに保管した検体では CPIx 値は細胞診陽性: 0.14-9.87 [中央値 0.84], 陰性: 0.11-3.02 [中央値 0.22] ( $P < 0.001$ ), AUC は 0.78 であった.

【結語】体腔液検体における細胞増殖能解析は診断の一助としての適応が期待される. また, 今回対象とした検体では, 細胞保存液による差はほとんどないものと考えられた. ただし, 外れ値がセルバース<sup>®</sup>, Cellprep<sup>®</sup>バイアルともに少なからず存在し, これらの要因を解明することが今後の課題である.

### O-1-22 胸水細胞診光散乱スペクトルの AI 解析による中皮腫診断補助技術の開発

近畿大学医学部病理学教室<sup>1)</sup>, 近畿大学奈良病院病理診断科<sup>2)</sup>

○伊藤彰彦(MD)<sup>1)</sup>, 若狭朋子(MD)<sup>2)</sup>

胸水細胞診の実臨床において中皮腫細胞と反応性中皮細胞とを判別することはしばしば困難であり, 診断補助となる方法の技術開発が望まれている. 光学顕微鏡で観察される画像には, 光の波長と同程度の  $\mu\text{m}$  サイズの細胞や細胞核の形状や大きさなどの情報が含まれるが, 光散乱スペクトルには, 光の波長以下の  $\text{nm}$  サイズの細胞内の微細構造や光吸収などに由来する情報が含まれている. そのため光散乱スペクトルは, 画像よりも細胞内の構造変化に対して遙かに敏感であり, 画像で困難な中皮細胞の判別への適用が期待できる. しかしながら, あらゆる細胞内の構造に由来する光散乱と光吸収が重なり合うスペクトル形状は, 特徴を持たないブロードなものであり, それを物理的・化学的に解釈することはほぼ不可能である. そこで我々は, この様な光散乱スペクトルから情報を抽出するための新しい手段として, 機械学習に基づく AI 解析に注目した. パパニコロウ染色された通常の胸水細胞診標本を用意し, 反応性中皮細胞と中皮腫細胞の光散乱スペクトルを計測したところ, 両者のスペクトル形状に特徴的な差異は見られなかった. しかしながら, そのスペクトルに AI 解析の基礎である主成分分析を適用し, スペクトルに含まれる情報量の大きさに基づき特徴量を階層的に抽出したところ, ある階層において特徴量が両者で明確に異なることを発見した. 今後, 学習データを増やし, ディープラーニングなどの高度な AI 解析を駆使することにより, 中皮腫細胞の悪性度を数値化することもできると考えられ, 中皮腫細胞の診断を補助する手段として期待できる. 本研究は奈良先端科学技術大学院大学の細川陽一郎教授らとの共同研究である.



## O-1-23 嗅神経芽細胞腫の 1 例

福岡大学病院病理部・病理診断科<sup>1)</sup>, 福岡大学病院脳神経外科<sup>2)</sup>, 福岡大学医学部病理学講座<sup>3)</sup>

○西中村恵輔(CT)<sup>1)</sup>, 松本慎二(CT)<sup>1)</sup>, 角谷優子(CT)<sup>1)</sup>, 小山 逸(CT)<sup>1)</sup>, 坂田祥子(CT)<sup>1)</sup>, 秋吉梨江(CT)<sup>1)</sup>, 坪本僚太(MD)<sup>2)</sup>, 安部 洋(MD)<sup>2)</sup>, 青木光希子(MD)<sup>3)</sup>, 濱崎 慎(MD)<sup>1,3)</sup>

【はじめに】嗅神経芽細胞腫は鼻腔上部の嗅上皮部より発生し, 全鼻腔腫瘍の約 2~3% と稀な腫瘍である。今回我々は, 腫瘍の主座が前頭蓋底で, 髄膜腫などの他の腫瘍との鑑別に苦慮した嗅神経芽細胞腫の 1 例を経験したので報告する。

【症例】60 歳代男性。外傷にて偶発的に右前頭葉腫瘍を指摘され, 精査加療目的に当院受診。造影 MRI にて右前頭葉底部に不均一に増強される腫瘍性病変を認めた。画像的には非典型的であるが嗅窩髄膜腫や孤立性線維性腫瘍, また腫瘍と鼻粘膜および篩板との連続性が不明瞭であるものの嗅神経芽細胞腫などが疑われ, 広範囲頭蓋底腫瘍摘出術が施行された。

【細胞所見】圧挫および捺印標本には, 集塊状あるいは孤在性に N/C 大の円形異型細胞が多数出現していた。異型細胞の核クロマチンは細顆粒状で, 細胞質内外には微細顆粒状の無構造物質を認めた。

【組織所見】術中時凍結組織標本では N/C の高い異型細胞の胞巣状増殖を認め, 異型髄膜腫が鑑別に挙げられた。ホルマリン固定標本では, 円形異型細胞よりなる細胞密度の高い腫瘍胞巣と多くの核分裂像や壊死を認めた。免疫組織化学にて腫瘍細胞は CD56, synaptophysin, SSTR2 などの神経内分泌マーカーに陽性で, また腫瘍胞巣辺縁には S100 蛋白陽性細胞の存在を認めた。以上の所見より嗅神経芽細胞腫と診断した。

【考察】嗅神経芽細胞腫の典型例では鼻腔内を占拠することが多いが, 本症例のように鼻腔領域との関係性が不明瞭な場合その他の腫瘍との鑑別が必要となる。圧挫および捺印標本での神経内分泌系腫瘍を想起させるクロマチン所見と, 背景の微細顆粒状基質の存在は嗅神経芽細胞腫診断の一助となり得る。

## O-1-24 神経芽腫群腫瘍における細胞学的特徴の検討

北海道大学病院病理部/病理診断科<sup>1)</sup>, 恵佑会札幌病院病理診断科<sup>2)</sup>

○清水知浩(CT)<sup>1)</sup>, 高桑恵美(MD)<sup>1,2)</sup>, 橋本大和(CT)<sup>1)</sup>, 川上 舞(CT)<sup>1)</sup>, 恩田千景(CT)<sup>1)</sup>, 渡部涼子(CT)<sup>1)</sup>, 石田裕子(CT)<sup>1)</sup>, 安孫子光春(CT)<sup>1)</sup>, 外丸詩野(MD)<sup>1)</sup>, 松野吉宏(MD)<sup>1)</sup>

【はじめに】神経芽腫群腫瘍は頻度の高い小児固形腫瘍の 1 つであり, 主に副腎髄質, 交感神経節に発生し, 神経芽腫, 神経節芽腫, 神経節腫に大別される。今回我々は神経芽腫群腫瘍の細胞学的特徴について検討したので報告する。

【対象・方法】対象は, 当院にて過去 3 年間に病理組織学的に神経芽腫群腫瘍と診断された症例 6 例(神経節芽腫 2 例, 神経芽腫 4 例)。年齢は 1 歳 6 か月~9 歳, 全て女児。国際神経芽腫病理組織分類(INPC)では, 予後良好群 1 例, 予後不良群 5 例であった。また, 神経芽腫では MYCN 遺伝子増幅 3 例, 非増幅 1 例であった。細胞形態は腫瘍捺印細胞診標本で検討した。

【結果】神経節芽腫では, 豊富な細胞質, 核偏在傾向, 明瞭な核小体を伴う分化傾向を示す神経芽細胞が多数認められた。神経芽腫では, 神経細胞を背景に類円形の核を有する N/C 比の高い異型細胞が緩い結合性を示す集塊として多数出現していた。また, 一部には Horner Wright 型ロゼットや, 核分裂像・核崩壊像も認められた。

【考察】小児悪性腫瘍は進行が早く, 迅速で正確な診断が求められる。また, 生検後速やかに化学療法を施行する上でも, 術前診断として, より侵襲性の低い手法が望ましく, 針生検や, 穿刺吸引細胞診の応用が期待されている。近年では, 術前の穿刺吸引細胞診検体を用いた INPC 分類や, 分子遺伝学的解析との併用による予後予測に関する報告もあり, 細胞診検体のわずかな材料での精度の高い術前病理診断のために, まずは神経芽腫群腫瘍の細胞像を把握することが重要である。

### O-1-25 下大静脈腫瘍塞栓とショックを伴い、救命のため緊急手術となった神経芽腫の一例

兵庫県立こども病院検査部<sup>1)</sup>, 兵庫県立こども病院病理診断科<sup>2)</sup>, 神戸市立医療センター中央市民病院病理診断科<sup>3)</sup>

○成田 勉(CT)<sup>1)</sup>, 下田智晴(CT)<sup>1)</sup>, 大谷宗理(MD)<sup>2,3)</sup>, 吉田牧子(MD)<sup>2)</sup>

【はじめに】神経芽腫は小児がんの中で7%報告されている腫瘍であり、体幹の交感神経節や副腎髄質が発生部位であることが多い。今回腹腔内巨大腫瘍、下大静脈腫瘍塞栓、腹部コンパートメント症候群によるショックを呈し、緊急手術となった神経芽腫の一例について報告する。

【症例】未就学児。入院一週間前から腹痛があり、前医受診。呼吸窮迫、血圧低下、腹部膨満を認め、造影CTにて12 cm 大の腹腔内腫瘍、腫瘍内出血、下大静脈(IVC)塞栓を認め救急搬送された。腹腔内圧上昇傾向、血圧低下、頻脈の持続あり、全身状態の増悪を認め、腫瘍によるIVC血流途絶があると考え、緊急腫瘍摘出術を行った。

【細胞所見】捺印細胞診にて、ごま塩状クロマチンを持つN/C比の高い細胞が密な集塊状に認められた。核崩壊像が散見され、核分裂像も認められた。ギムザ染色では、核や胞体に少数の微小空胞を有するN/C比の高い細胞が、核の木目込み像を示す密な集塊を形成していた。

【組織所見】類円形～卵円形でN/C比が高い細胞が高密度でびまん性に増殖し、高度な出血壊死を伴っていた。増殖細胞は、粗なクロマチンと微小で明瞭な好酸性核小体を持ち、少量の弱好酸性胞体を有していた。核崩壊像を多数散見、核分裂像も23個/mm<sup>2</sup>認められた。免疫染色：synaptophysin 陽性、tyrosinehydroxylase 陽性、intertaxin- $\alpha$  陽性、BAF47(INI1)核に保持、WT-1 陰性、NKX2.2 陰性、myogenin 陰性。未分化型神経芽腫と診断した。

【まとめ】下大静脈腫瘍塞栓を伴い緊急手術になった神経芽腫の一例を報告した。未分化型神経芽腫であったことから他の小円形細胞腫瘍の鑑別が必要となり、細胞所見、免疫染色が鑑別に有用であった。

### O-1-26 肺 Oncocytic carcinoid tumor の2例

東海大学医学部附属病院病理検査技術科<sup>1)</sup>, 東海大学医学部基盤診療学系病理診断学<sup>2)</sup>

○前田 響(CT)<sup>1)</sup>, 伊藤 仁(CT)<sup>1)</sup>, 萩原範子(CT)<sup>1)</sup>, 加戸伸明(CT)<sup>1)</sup>, 芹澤昭彦(CT)<sup>1)</sup>, 宮嶋葉子(CT)<sup>1)</sup>, 小倉 豪(MD)<sup>2)</sup>, 畑中一仁(MD)<sup>2)</sup>, 梶原 博(MD)<sup>2)</sup>, 中村直哉(MD)<sup>2)</sup>

【はじめに】Carcinoid tumor は全肺腫瘍の1~2%で、oncocytic type は極めて稀である。細胞学的に胞体の広い好酸性の細胞質が特徴で、顆粒細胞腫や oncocytoma と鑑別を要する。Carcinoid tumor は低ないし中間悪性度の腫瘍で外科的療法に加えて化学療法を行う場合があり、他2腫瘍との鑑別は臨床的に重要である。今回我々は、Oncocytic carcinoid tumor の2例を経験したので報告する。

【症例】症例1：70歳代男性、当院で左腎癌の術後フォロー中のCTで右中葉に結節が認められた。症例2：60歳代男性、検診で左下葉に分葉状結節を指摘された。症例1, 2ともに経気管支肺生検および気管支擦過細胞診が施行された。

【細胞所見】症例1, 2ともに腫瘍細胞は好酸性顆粒状細胞質を有し、核は類円形で偏在傾向を示していた。結合性はルーズで、細胞境界不明瞭、一部にロゼット形成がみられた。症例1はOncocytomaあるいはOncocytic carcinoid 疑いと判定された。症例2はCarcinoid tumorあるいは顆粒細胞腫疑いと判定された。

【組織所見】症例1, 2ともに豊かな好酸性の胞体を有する大型の異型細胞が敷石状配列を呈しながら増殖していた。核は類円形で、クロマチンは粗造であった。明らかな壊死は認められず、核分裂像はごく少数であった。免疫組織化学的にAE1/AE3, ChromograninA, Synaptophysin, CD56, Mitochondriaが陽性、S-100, TTF-1, NapsinAは陰性であり、Typical carcinoid with oncocytic carcinoid feature と診断された。

【まとめ】呼吸器細胞診において、胞体の広い好酸性細胞質を有した細胞を認めた際には、顆粒細胞腫やOncocytomaとともにOncocytic carcinoid tumor も念頭において鏡検することが重要である。

**O-1-27 大型細胞集塊が出現した粘液腺腫の 1 例**

済生会横浜市東部病院病理科<sup>1)</sup>, 済生会横浜市東部病院臨床検査科<sup>2)</sup>

○磯崎岳夫(CT)<sup>1)</sup>, 渡邊 学(CT)<sup>1)</sup>, 宮前結加(CT)<sup>1)</sup>, 稲葉滋楼(CT)<sup>1)</sup>, 長岡 豊(CT)<sup>1)</sup>, 関 竜平(CT)<sup>2)</sup>, 木村徳宏(MD)<sup>1)</sup>

【はじめに】稀な肺の良性腫瘍である粘液腺腫の 1 例を経験したので報告する。

【症例】70 歳代の男性で既往歴に前立腺癌あり。左肺 S9 の肺炎を繰り返しており、気管支鏡で気管支内に突出する腫瘤を認めた。術前細胞診、生検では確定診断にいたらず、診断治療目的に手術が施行された。

【気管支鏡過：細胞診所見】背景は粘液性、腫大した類円形核、明瞭な核小体がみられ、Pap.染色で赤染する粘液を有する異型腺細胞が孤在性から集塊で出現していた。集塊は腺腔構造を呈しており、特に大型細胞集塊が目立った。クロマチン増量や核形不整はみられなかったが粘液産生性腺癌が疑われた。

【手術検体：組織所見】左肺 S9 の区域気管支壁から発生し、内腔に突出する径 7 mm 大の腫瘤が認められた。腫瘤を構成する細胞には腫大した円形核、小型明瞭な核小体、アルシアン青染色、PAS 染色に陽性の豊富な粘液がみられ、気管支腺の粘液細胞に類似する組織像であった。免疫染色では CK7(+), CK20(-), PSA(-)を示し、前立腺癌の転移は否定的であり、粘液腺腫と組織診断された。

【まとめ】粘液腺腫は極めて稀な良性腫瘍であり、その経験がなかったことから、診断には苦慮した。鑑別診断には異型の弱い肺癌、転移性腫瘍などが挙げられるが、細胞像からの鑑別は困難であった。腫瘍結節の直接擦過で大型細胞集塊が多数みられたことが特徴的であり、良性腫瘍を想起させる所見であった。今回のような細胞所見が得られた場合、粘液腺腫を念頭に画像所見、気管支鏡所見を踏まえて、総合的に細胞診断を行うことが重要である。

**O-1-28 診断に苦慮した悪性孤立性線維性腫瘍 (Solitary fibrous tumor : SFT) の 1 例**

弘前大学医学部付属病院病理部<sup>1)</sup>, 弘前大学大学院医学研究科病理診断学講座<sup>2)</sup>

○岡田壮士(CT)<sup>1)</sup>, 熊谷直哉(CT)<sup>1)</sup>, 小島啓子(CT)<sup>1)</sup>, 川村麻緒(CT)<sup>1)</sup>, 藤田大貴(CT)<sup>1)</sup>, 及川颯大(CT)<sup>1)</sup>, 丸山裕也(CT)<sup>1)</sup>, 黒瀬 顕(MD)<sup>1,2)</sup>

【はじめに】孤立性線維性腫瘍 (以下 SFT) は胸膜に好発し、多くは良性または境界悪性であり悪性は稀である。今回我々は胸膜に発生した悪性 SFT の 1 例を経験したのでその細胞像を中心に報告する。

【症例】60 代、男性。CT で左上下葉にまたがる巨大な腫瘤を認めた。喫煙歴があり、職業は解体作業をしていた。画像からは肺癌が疑われた。今回気管支鏡検査を施行し、クライオ生検で採取した検体から捺印細胞診を施行した。

【細胞所見】小型類円形核、微細な核クロマチンを示し、細胞境界不明瞭な淡い胞体を有する小型異型細胞が単調に出現していた。核異型は軽度であるが、核分裂像が認められた。悪性の間葉系腫瘍を疑ったが、断定は困難であった。

【組織所見】よく揃った小型卵円形核に好酸性の双極性突起を有する腫瘍細胞が高密度に増生していた。腫瘍細胞同士の結合性は低く、間葉系腫瘍を疑った。免疫染色では、STAT6, CD34 が陽性、TLE1 が一部陽性、AE1/3, Calretinin, TTF1 などが陰性であり、SFT の診断となった。また、核分裂像を認め、MIB1 陽性率 20% と高値を示したことから悪性の可能性を考えた。

【まとめ】多くの場合 SFT は紡錘形ないし短紡錘形細胞が出現するが、悪性度が上がるにつれ細胞密度の上昇、核異型、核分裂像の増加、出血性壊死を認めることが知られており、類円形核への変化や上皮様細胞集塊の出現などの所見がみられるという報告もある。今回我々が経験した症例においても類円形核への変化や上皮様細胞集塊、核分裂像増加など悪性 SFT を示唆する所見を確認できた。細胞形態のみでの SFT の診断は困難であるが、こうした所見を念頭に置くことでより正しい診断に近づくことができると考える。

### O-1-29 肺動脈吸引細胞診により肺腫瘍血栓性微小血管症と診断し得た胃癌の1例

社会医療法人近森会近森病院臨床検査部病理検査室<sup>1)</sup>,  
社会医療法人近森会近森病院病理診断科<sup>2)</sup>

○今本隼香(CT)<sup>1)</sup>, 岩崎麗子(CT)<sup>1)</sup>, 倉松保奈実(CT)<sup>1)</sup>,  
島崎真由(CT)<sup>1)</sup>, 尾崎綾乃(CT)<sup>1)</sup>, 橘 知佐(CT)<sup>1)</sup>,  
坂西誠秀(MD)<sup>2)</sup>, 中嶋絢子(MD)<sup>2)</sup>

【はじめに】肺腫瘍血栓性微小血管症 (Pulmonary tumor thrombotic microangiopathy; PTTM) は悪性腫瘍に随伴して生じ、末梢肺動脈において血管内膜に付着した腫瘍細胞が局所で増殖因子を放出し、血栓形成や血管内膜の線維細胞性増生を来し血管内腔の狭窄や閉塞を生じる。今回我々は、肺動脈吸引細胞診により PTTM と診断し得た胃癌の1例を経験したので報告する。

【症例】85歳、男性。数週間前からの右上腹部痛、食欲不振を主訴に前医を受診し、胆管炎疑いで当院紹介された。CTで総胆管結石と、胃の壁肥厚や周囲リンパ節腫大および肝臓に多数の不整な低吸収腫瘤、腹水貯留を認めた。第2病日の上部消化管内視鏡検査で、進行胃癌・多発肝転移と判断された。第3病日より呼吸不全を認め、第15病日の心エコー検査で肺高血圧症の増悪を認め、造影CTで肺塞栓症は否定的で PTTM が疑われた。第16病日に肺動脈吸引細胞診が施行された。第19病日 PTTM による呼吸不全のため死亡した。

【細胞所見】核形不整、核偏在、明瞭な核小体、細胞質は泡沫状や空胞状を示す腫瘍細胞を不規則重積性集塊や孤立性に認め、細胞質内粘液や相互封入像、核分裂像もみられた。腺癌と診断した。セルブロックで CDX2(+), TTF-1(-), 消化管由来が示唆された。

【まとめ】PTTM は呼吸困難を主症状とし、肺高血圧症による右心不全を来し急速に呼吸不全が進行し死亡する症例が多く、生前診断が困難とされている。担癌患者において肺塞栓症がなく肺高血圧症を伴う場合は、PTTM を疑う。本症例は、肺動脈吸引細胞診で悪性腫瘍の原発巣と肺病変の関連を推定することが可能であった。PTTM が疑われた時は、肺動脈吸引細胞診が早期診断の一手段となり得る。

### O-1-30 右足底に発生した筋上皮腫の1例

筑波学園病院検査部

○大貫史明(CT), 深澤政勝(CT), 小溝亜子(CT),  
荒木仁美(CT), 鈴木恵子(MD)

【はじめに】筋上皮腫は耳下腺に好発する良性腫瘍である。また、汗腺の筋上皮細胞を由来とし、稀に皮膚にも発生する。今回我々は、左足底皮膚に発生した筋上皮腫の1例を経験したので報告する。

【症例】80歳代、男性。10年程前より左足底に腫瘤を触知、最近になり増大傾向があり当院紹介受診。MRI 検査で腫瘤を認め、穿刺吸引細胞診が施行された。細胞診で悪性を疑うも断定できず、他院紹介。後日切除生検が施行された。

【細胞所見】左足底軟部腫瘤の穿刺吸引細胞診では、粘液性背景に、短紡錘形～類円形あるいは多形性のある腫瘍細胞が多数認められた。核は偏在傾向にあるものが多く、一部に核腫大や核形不整がみられ、核小体明瞭であった。また、印鑑様細胞や空胞変性がみられ、核内細胞質封入体が比較的高頻度に出現していた。細胞異型がやや高度であることから粘液性変化を伴う悪性間葉系腫瘍も疑ったが、核分裂像や壊死性背景はみられず、良悪の鑑別や組織型については断定できなかった。

【組織所見】豊富な粘液を背景に、好酸性細胞質と偏在核や類円形核を有する細胞が網目状やシート状に増殖していた。免疫染色にて腫瘍細胞は、PLAG1, AE1/3, SOX10, p40 陽性を呈した。FISH 法にて PLAG1 遺伝子再構成を確認し、筋上皮腫と診断された。

【まとめ】皮下腫瘤の穿刺吸引細胞診で筋上皮腫を推定することは容易ではないが、粘液性背景や核内細胞質封入体等を認める場合、汗腺由来の筋上皮腫の存在も念頭に置くことが重要と考えられた。間葉系腫瘍の良悪の鑑別、組織型の推定は細胞診だけでは困難なことがあるため、遺伝子検査を含めた多角的な検索が必要である。



### O-1-31 LBC 標本からの細胞転写による ICC が有効であった IOL の 1 例

福島県立医科大学附属病院病理部<sup>1</sup>, 福島県立医科大学保健科学部臨床検査学科<sup>2</sup>, 福島県立医科大学放射線医学県民健康管理センター<sup>3</sup>, 福島県立医科大学医学部病理病態診断学講座<sup>4</sup>

○村越政仁(CT)<sup>1</sup>, 梅澤 敬(CT)<sup>2</sup>, 山口千里(CT)<sup>1</sup>, 菅野寿也(CT)<sup>1</sup>, 山谷幸恵(CT)<sup>3</sup>, 赤城美代子(CT)<sup>1</sup>, ノーシャリナシェイクスピア(MD)<sup>4</sup>, 山田匠希(MD)<sup>4</sup>, 喜古雄一郎(MD)<sup>4</sup>, 橋本優子(MD)<sup>4</sup>

【はじめに】眼内悪性リンパ腫（以下：IOL）の診断は硝子体液を使用したサイトカイン測定、FCM、細胞診や遺伝子検査によるが、腫瘍細胞の含有率の低さから診断に苦慮することが多い。今回、硝子体液液状化細胞診検体（以下：LBC）標本からの細胞転写による免疫細胞化学（以下：ICC）が診断に有用だった IOL を経験したので報告する。

【症例】70 歳代、女性。右眼底腫瘍性病変を指摘された。網膜生検、硝子体液細胞診、遺伝子検査を実施したがリンパ腫の診断に至らず経過観察となった。眼底病巣が増大したため、硝子体液 500  $\mu$ L による細胞診が再施行された。また液中に微小浮遊物を認めたため、別に組織診標本作製を行った。

【細胞学的所見】LBC 標本では壊死物質を背景に、大型異型リンパ球様細胞を孤立散在性に認めた。腫瘍細胞の N/C 比は高く、一部に著しい核形不整を有し、核小体が明瞭であった。IOL を疑い LBC 標本転写による ICC を実施した。腫瘍細胞は CD20 陽性、Ki67index>90%、CD3 陰性で、B 細胞リンパ腫[びまん性大細胞型 B 細胞リンパ腫（以下：DLBCL）疑い]と診断した。

【組織学的所見】断片化した網膜色素上皮と壊死物質を背景に、中型～大型で N/C 比の高い裸核状異型細胞を認めた。免疫組織化学で、CD3・CD10 陰性、CD20・Bcl-6・MUM-1・Bcl-2 陽性、Ki-67index>80% で硝子体網膜原発 DLBCL と最終診断した。

【考察】少量の硝子体液から LBC 標本作製し、形態を観察後の細胞転写による ICC で B 細胞リンパ腫と診断できた。LBC 法は粘稠な硝子体液に適しており、リンパ球の形態が保持される傾向を示した。生検や FCM 併用が難しい場合でも LBC 標本の活用で、形態観察、簡便な転写による迅速な ICC で、IOL の診断に寄与すると考えられた。

### O-1-32 Nodular fasciitis in the buccal region — definite diagnosis via cytologic sample

埼玉医科大学国際医療センター病理診断科<sup>1</sup>, 埼玉医科大学国際医療センター頭頸部腫瘍科<sup>2</sup>, 埼玉医科大学国際医療センター骨軟部腫瘍科<sup>3</sup>, 埼玉医科大学国際医療センター消化器内科<sup>4</sup>, 山梨大学医学部整形外科<sup>5</sup>

○川崎朋範(MD)<sup>1</sup>, 金本 開(MD)<sup>2</sup>, 菅野恵士(CT)<sup>1</sup>, 佐藤 瞭(MD)<sup>2</sup>, 久場潔実(MD)<sup>2</sup>, 山崎知子(MD)<sup>2</sup>, 蝦原康宏(MD)<sup>2</sup>, 鳥越知明(MD)<sup>3</sup>, 田島知明(MD)<sup>4</sup>, 市川二郎(MD)<sup>5</sup>

Herein, we report a case of buccal nodular fasciitis in which the USP6 gene rearrangement was detected for the first time in a cytologic specimen. The patient was a 37-year-old woman who visited our department for detailed examination of a malar mass that had been growing for about a year. The tumor was suspected to have become adherent to the surrounding skin. On cytological examination, although cellularity was low, clusters of short-fusiform atypical cells with irregular nuclei were identified in the myxoid background. The diagnosis was spindle cell tumor. Since the possibility of a malignancy was also considered, tumorectomy was performed for both definitive diagnosis and treatment. The cut surface of the excised specimen contained a glossy, grey-whitish to tan tumor, measuring 26  $\times$  21  $\times$  17 mm, with relatively well-defined margins. Histologically, plump and/or immature spindle-shaped cells proliferated in fascicles, accompanied by feathery tissue culture-like areas with extravasated erythrocytes and lymphocytic infiltration. FISH verified rearrangement of the USP6 gene. Nodular fasciitis should be included in the differential diagnosis of a mass lesion showing enlargement in the head and neck region. In this case, subsequently, the split signals of the USP6 were also demonstrated in the cytologic specimens, creating the potential for making a definitive diagnosis at this stage.



### O-1-33 鼻腔擦過細胞診にて組織型の推定が困難であった胎児型横紋筋肉腫の一例

国際医療福祉大学三田病院病理診断センター

○南 宏樹(CT), 西井しのぶ(CT), 星井祐太(CT), 松崎佳子(CT), 石田朋子(CT), 浅尾彩子(CT), 増田友紀江(CT), 相田真莉菜(CT), 大谷方子(MD), 相田真介(MD)

【背景】鼻腔・副鼻腔領域において発生する肉腫は極めて稀であり、その中で横紋筋肉腫は比較的頻度が高い。横紋筋肉腫は胎児型、胞巣型、多形型、紡錘形細胞型/硬化型に分類され、鼻腔では主に胎児型または胞巣型がみられる。今回、我々は胎児型横紋筋肉腫の症例を経験したので報告する。

【症例】20代女性。右眼球突出、右鼻根部鼻閉症状にて近医耳鼻科受診。副鼻腔炎の診断で内服治療も改善なく、CTで頭蓋内、右眼窩内、対側篩骨洞に突出する右篩骨洞原発と思われる腫瘍性病変を認め、当院紹介。PET-CTでは右篩骨洞を主座とする軟部腫瘍を認め、右篩骨洞癌疑いで鼻腔擦過細胞診のち鼻腔組織生検を実施した。

【細胞所見】線毛円柱上皮細胞を背景に、裸核状の小型異型細胞を多数認めた。核形不整がみられ、核クロマチンは細顆粒状で不均等分布増量を示していたが、組織型の推定に至らず悪性疑いとして報告した。

【組織所見】線毛円柱上皮粘膜が採取され、間質にクロマチン増量した核を有するN/C比の高い細胞の増殖がみられ、好酸性の広い胞体を有する細胞が少数、混在して認められた。免疫染色にてこれらの細胞は、myogenin, CD56 強陽性, synaptophysin 一部陽性, NSE, cytokeratin AE1/3, CD3, CD20 陰性, Ki-67 標識率 80-90%であった。胎児型横紋筋肉腫と考えられた。

【結語】今回我々は鼻腔擦過細胞診で出現した胎児型横紋筋肉腫を経験した。本症例の細胞像は裸核状小円形細胞が主体で神経内分泌腫瘍等との鑑別を要する像であったが、振り返って注意深く観察すると、円形や紡錘形の広い細胞質を有する細胞が少数認められ横紋筋肉腫の特徴を示す所見と考えられた。

### O-1-34 LBC 標本における細胞転写を用いた免疫細胞化学の有用性

横浜市立みなと赤十字病院検査部病理<sup>1)</sup>, 横浜市立みなと赤十字病院病理診断部<sup>2)</sup>, 福島県立医科大学保健科学部臨床検査学科<sup>3)</sup>

○山本容子(CT)<sup>1)</sup>, 館川夏那(CT)<sup>1)</sup>, 林 榮一(CT)<sup>1)</sup>, 山村信一(CT)<sup>1)</sup>, 梅澤 敬(CT)<sup>2)</sup>, 熊谷二郎(MD)<sup>3)</sup>

【目的】穿刺吸引細胞診(FNAC)は細胞採取量が安定しない。そのため、微量検体を効率よく回収する工夫が不可欠である。FNACにLBCを導入し、LBC標本からの細胞転写により免疫細胞化学(ICC)を行い良好な成績が得られたので報告する。

【方法】LBC標本から細胞転写によるICCが行われた10例(リンパ節5例, 頸部腫瘍1例, 耳下腺1例, 膈腫瘍1例, 縦隔リンパ節2例)を対象とした。検体は専用の保存液が入ったバイアルに直接回収した。肉眼的に観察可能な組織片は組織診断用とし残りの保存液を全て遠心して沈渣を回収し、LBC標本を作製しPapanicolaou染色を行い判定した。細胞転写法はLBC標本のカバーガラスを外し、標本領域を分割して細胞を剥離し、必要枚数分を他のスライドガラスへ転写した。

【成績】細胞診判定の内訳は、悪性9例(悪性リンパ腫3例, 転移5例, 扁平上皮癌1例), 神経内分泌腫瘍1例であった。ICCの結果は、B細胞リンパ腫2例, ホジキンリンパ腫1例, 転移症例における原発巣の推定では甲状腺乳頭癌1例, 肺腺癌2例, 肺小細胞癌1例, 肺腺癌転移1例であった。組織標本が作製可能であったのは7例で、そのうちの6例はICCと合致した組織診断であった。LBCおよびICCで神経内分泌腫瘍と判定した1例では、組織学的に神経内分泌癌と確定された。

【結論】LBC標本は決められた塗抹範囲に腫瘍細胞が均一に分布するので、細胞数が微少であっても細胞転写ならびに免疫細胞化学の実施が簡便であった。また、腫瘍細胞周囲には夾雑物を欠くため、ICC陽性を鮮明に観察することが可能であった。症例数を増やしさらなる検討にのぞみたい。

**O-1-35 BD シュアパス™液状化細胞診検体より作製したギムザ染色標本の有用性の検討**

大阪大学歯学部附属病院検査部<sup>1)</sup>, 宝塚医療大学保健医療学部理学療法学科<sup>2)</sup>

○近堂侑子(CT)<sup>1)</sup>, 大家香織(DDS)<sup>1)</sup>, 岡本真実(CT)<sup>1)</sup>, 岸野万伸(DDS)<sup>1,2)</sup>

【はじめに】当院における細胞診は, 大部分が口腔粘膜病変を対象として, BD シュアパス™液状化細胞診システムを用いて擦過細胞診を施行しており, 塗抹乾燥固定ギムザ染色は行わないことがほとんどである。しかし, まれに悪性リンパ腫や悪性唾液腺腫瘍などの深在性病変が表層へ露出し, 擦過細胞診でも採取されることがあり, 組織型推定のためにギムザ染色標本が必要になることがある。今回, 液状化細胞診(LBC)検体よりギムザ染色標本を作製し, その有用性を検討した。

【方法】BD シュアパス™液状化細胞診システムの手順に従い, 擦過採取 LBC 検体中の細胞を, 専用のプレコートスライドと, MAS コートスライドガラス(松浪硝子工業株式会社)に吸着させ, 風乾後にギムザ染色を行った。2 例の腺様嚢胞癌と 1 例の粘表皮癌, 1 例の悪性リンパ腫から得られた LBC 検体を用いた。

【結果】腺様嚢胞癌の LBC 検体から作製したギムザ染色標本では, 2 種類のスライドガラス両方において基底膜様物質が異染性を呈した。粘表皮癌からの標本においては, 上皮性粘液の異染性は確認されなかった。悪性リンパ腫からの標本においては, 細胞質顆粒の観察が困難で, 核クロマチンと核小体はパニコロウ染色に類似して明瞭であり, ギムザ染色の特徴とは大きく異なっていた。

【結論】BD シュアパス™液状化細胞診システムの固定液で一度固定された細胞を通常のギムザ染色に置き換えることは困難だが, 腺様嚢胞癌の基底膜様物質を確認することが分かった。この方法は LBC における組織型推定の一助となり, 診断精度の向上に貢献できると考えられた。

**O-1-36 当センターにおける舌擦過細胞診判定基準の調査**

大阪府立病院機構大阪国際がんセンター臨床検査科病理・細胞診<sup>1)</sup>, 大阪府立病院機構大阪国際がんセンター病理・細胞診断科<sup>2)</sup>

○神月 梓(CT)<sup>1)</sup>, 児島宏哉(CT)<sup>1)</sup>, 吉岡里沙(CT)<sup>1)</sup>, 龍あゆみ(CT)<sup>1)</sup>, 棚田 諭(CT)<sup>1)</sup>, 北村昌紀(MD)<sup>2)</sup>, 本間圭一郎(MD)<sup>2)</sup>

【目的】口腔領域の表層分化型扁平上皮癌(以下 SCC)は深層型異型細胞が採取されにくく, 表層細胞の異型が軽度で判定に苦慮する症例が多い。今回, 当センターにおける細胞検査士(以下 CT)間の判定基準のばらつきや重視する細胞所見の違いを調査したので報告する。

【対象・方法】2019~2021 年に採取した舌綿棒擦過のパニコロウ染色標本から 17 症例を抽出し, 3 名の CT で検鏡を行った。検鏡時に核(核形不整, 大小不同, N/C 比, クロマチン)・細胞質(大きさ, 形状, 輝度)の 7 項目から判定に重視したものを 5 番目まで選択し, 再度 5 段階で判定した。再判定の結果に採取当時の判定を加えて 2 段階以上離れているものを CT 間で差異がある症例とした。

【結果】17 症例中核所見を重要視した症例は 12 症例, 細胞質所見を重要視した症例は 5 症例であった。CT 間で差異を認めた症例は 17 症例中 5 症例, その内 3 症例は細胞質所見を重要視していた。また, 組織診断と対比させた場合に不一致であった症例は 17 症例中 6 症例(組織診断 SCC, 細胞診判定疑陽性~陰性)あり, 差異を認めた 5 症例が全て含まれていた。

【考察】結果より核所見を重視し判定する場合は CT 間の判定一致率および組織診と対比させた場合の一致率が高く, 細胞質所見を重視し判定する場合は両一致率が低いと考えられた。その理由は, 核所見の基準が他領域の判定と類似するため, CT 間で判定基準として一致しやすく, 細胞質所見は大きさ, 形状, 輝度の基準にそれぞれ個人差があること, 判定基準が明確ではないことが挙げられた。さらなる判定基準の統一や組織診断との一致率向上には, 細胞質所見の具体的な基準(大きさや数など)が今後の検討課題であると考えられた。

### O-1-37 口腔粘膜に出現する皮膚粘膜疾患の細胞学的検討

日本大学松戸歯学部病理学講座<sup>1)</sup>, 日本大学松戸歯学部付属病院病理診断科<sup>2)</sup>, 湘南藤沢徳洲会病院病理検査室<sup>3)</sup>, 日本大学松戸歯学部口腔外科学講座<sup>4)</sup>, 株式会社ピーシーエルジャパン<sup>5)</sup>

○金田悦子(CT)<sup>1)</sup>, 松本 敬(CT)<sup>2)</sup>, 浮ヶ谷匡恭(CT)<sup>2)</sup>, 加藤 拓(CT)<sup>2,3)</sup>, 飯塚普子(DDS)<sup>4)</sup>, 中山光子(該当なし)<sup>1)</sup>, 末光正昌(DDS)<sup>1,2)</sup>, 宇都宮忠彦(DDS)<sup>1,2)</sup>, メルニエイマリア(MD)<sup>1,5)</sup>, 久山佳代(DDS)<sup>1,2)</sup>

口腔粘膜疾患には様々な疾患がみられるが, そのなかに皮膚粘膜疾患も含まれるため診断に苦慮することも少なくない。

これらの疾患は肉眼的に水疱, びらん, 潰瘍を呈し, 細胞診では深層型細胞が採取されることも稀ではなく, その出現細胞の所見が細胞判定の補助となる。今回我々は細胞判定が治療計画に重要な役割を果たす口腔粘膜疾患(皮膚粘膜疾患)について臨床病理学的, 細胞学および病理組織学的に比較検討したので報告する。殊にこれら疾患で認められた深層型細胞の特徴の差異に着眼した。

対象は日本大学松戸歯学部付属病院口腔外科にて直接塗抹法にて標本作製し, パパニコロー染色を施行し細胞判定を行った症例のうち, 病理組織学的ないし臨床病的に診断を施した口腔粘膜疾患 25 例とした。その内訳は, 口腔扁平苔癬(びらん・潰瘍型 5 例, 網状型 5 例), 尋常性天疱瘡 5 例, 類天疱瘡 5 例, ヘルペスウイルス感染症 5 例とした。

細胞像(背景, 細胞質, 核所見)および組織像について検討, 臨床情報(肉眼像)を併せて診断することで口腔粘膜疾患における細胞診の有用性が認められた。

本研究は JSPS 科研費 JP22K12850 の助成を受けたものである。

### O-1-38 甲状腺細胞診における悪性の危険度と臨床的対応—ベセスダシステム第 3 版との対比

隈病院病理診断科<sup>1)</sup>, 隈病院内科<sup>2)</sup>

○樋口観世子(CT)<sup>1)</sup>, 廣川満良(MD)<sup>1)</sup>, 兼松里紗(CT)<sup>1)</sup>, 田中歩紀(CT)<sup>1)</sup>, 鈴木彩菜(CT)<sup>1)</sup>, 山尾直輝(CT)<sup>1)</sup>, 隈 晴二(MD)<sup>1)</sup>, 林 俊哲(MD)<sup>1)</sup>, 赤水尚史(MD)<sup>2)</sup>

【目的】2023 年ベセスダシステム(TBSRTC)第 3 版が発刊され, 悪性の危険度(ROM)と臨床的対応が改訂された。今回私達は本邦における ROM と臨床的対応を明らかにすることを目的に, TBSRTC との比較も含めて当院の症例を分析することにした。

【材料と方法】2022 年の 1 年間で当院にて甲状腺穿刺吸引細胞診が行われた 5753 症例を対象に後方視的に検討した。多結節性病変を有する場合は, 臨床的に最も重要と判断した結節のみを対象とした。

【結果】検体不適正, 囊胞液, 良性, 意義不明, 濾胞性腫瘍, 悪性の疑い, 悪性の切除率はそれぞれ 9.4%, 2.8%, 7.0%, 25.7%, 44.1%, 34.1%, 62.4%であった。検体不適正, 良性, 意義不明の再検率はそれぞれ 28.0%, 1.3%, 12.6%であり, 再検による良悪判定率はそれぞれ 69.0%, 86.7%, 75.0%であった。検体不適正, 囊胞液, 良性, 意義不明, 濾胞性腫瘍, 悪性の疑い, 悪性の切除例(全例)における ROM はそれぞれ 45.8%(4.3%), 8.3%(0.2%), 10.6%(0.7%), 37.8%(9.7%), 10.9%(4.8%), 78.6%(26.8%), 99.6%(62.2%)であった。意義不明における“乳頭癌の核所見あり”と“その他”の ROM はそれぞれ 13.9%, 7.5%であった。

【まとめ】TBSRTC と比較し, 検体不適正, 良性, 意義不明の ROM は切除例で高く, 全例で低いことから, 悪性例をより選択的に切除していると考えられた。悪性の疑いと悪性の ROM は TBSRTC とほぼ同じであった。濾胞性腫瘍における低い ROM は手術適応の違いによる可能性が考えられた。検体不適正と良性の再検率の低さは超音波所見を重要視して対応が決定されているからと考えられた。悪性の疑いと悪性の切除率の低さは積極的経過観察が関与していた。

### 0-1-39 特徴的な核所見に乏しい甲状腺乳頭癌の 2 例

国立がん研究センター東病院臨床検査部<sup>1)</sup>, 国立がん研究センター東病院病理・臨床検査科<sup>2)</sup>, 国立がん研究センター東病院頭頸部外科<sup>3)</sup>

○小林隆樹(CT)<sup>1)</sup>, 成清羊佳(CT)<sup>1)</sup>, 古屋佑真(CT)<sup>1)</sup>, 佐藤克洋(CT)<sup>1)</sup>, 介川雅之(CT)<sup>1)</sup>, 足立将大(MD)<sup>2)</sup>, 岡野 渉(MD)<sup>3)</sup>, 松浦一登(MD)<sup>3)</sup>, 石井源一郎(MD)<sup>2)</sup>, 坂下信悟(MD)<sup>2)</sup>

【はじめに】乳頭癌は甲状腺癌の約 9 割と多く、特徴的な核所見を有するため、穿刺吸引細胞診(FNA)が確定診断に重要である。今回は、核所見は乏しいが、集塊の特徴に着目することで乳頭癌を疑うことができた症例を経験したので報告する。

【症例 1】70 代, 男性。前医にて甲状腺峡部およびリンパ節転移を指摘され、当院紹介受診した。当院の FNA にて、悪性疑いと診断され、甲状腺全摘出術が施行された。

【細胞所見】柵状配列を伴うシート状異型細胞集塊を多数認めた。異型細胞は丈の長い細胞質を有し、小型核、核濃染、微細なクロマチン、核溝が観察された。高細胞型乳頭癌を鑑別に挙げ、悪性疑いとした。

【組織所見】高円柱状の腫瘍細胞が乳頭状、濾胞状に増殖し、個々の細胞はスリガラス状核を有し、わずかに核溝や核内細胞質封入体を認め、円柱細胞型を鑑別に挙げたが、乳頭癌と診断された。

【症例 2】70 代, 男性。乳頭型肺腺癌の既往あり。人間ドックでリンパ節腫大を指摘され、前医の PET にて甲状腺の集積を認め、当院紹介となった。当院の FNA にて悪性と診断し、甲状腺全摘出術が施行された。

【細胞所見】小集塊や線維状間質を伴う乳頭状集塊を形成する異型細胞を認めた。異型細胞は微細なクロマチンを有していたが、核溝や核内細胞質封入体は不明瞭だった。集塊構造から乳頭癌を疑ったが、既往の肺癌再発を否定できず、悪性とした。

【組織所見】腫瘍細胞が乳頭状、小濾胞状に出現し、スリガラス状核、核溝、核内細胞質封入体を認め、乳頭癌と診断された。

【総括】亜型や集塊構造の特徴を念頭に置くことで、特徴的な核所見が乏しい細胞像でも乳頭癌を除外せず、集塊構造に着目することが重要である。

### 0-1-40 診断し得た直腸癌甲状腺転移の一例

飯田市立病院臨床検査科<sup>1)</sup>, 飯田市立病院病理診断科<sup>2)</sup>

○園原政樹(CT)<sup>1)</sup>, 今村真子(CT)<sup>1)</sup>, 北原康宏(CT)<sup>1)</sup>, 岩田貴博(CT)<sup>1)</sup>, 西尾昌晃(CT)<sup>1)</sup>, 實原正明(CT)<sup>1)</sup>, 佐野健司(MD)<sup>2)</sup>

【はじめに】転移性甲状腺癌は甲状腺癌の 0.2% 以下と稀である。今回、穿刺吸引細胞診で診断し得た直腸癌甲状腺転移の 1 例を経験したので報告する。

【症例】70 代男性。直腸癌の既往があり術前化学療法と放射線治療を施行した後、術前 CT で 3 ヶ月前には認めなかった甲状腺腫瘍を指摘された。触診ではやや硬い腫瘍を認め、画像検査による精査と穿刺吸引細胞診が施行された。

【画像所見】超音波検査で甲状腺左葉に 54×34×28 mm の充実性の混合性腫瘍を認めた。境界明瞭で豊富な血流を認め、腺腫様甲状腺腫疑った。PET-CT で強い FDG 集積を認めた。

【細胞所見】壊死様物質を背景に、異型細胞が不規則重積を伴う集塊や散在性に出現していた。異型細胞は核の大小不同、核形不整を認め、クロマチンは細顆粒状で、大型で著明な核小体を有していた。細胞異型の強い大型細胞や紡錘形細胞も散見された。乳頭癌に特有の核所見は認めなかった。液状化細胞診標本を用いた免疫組織学検査では、CDX-2 (+), CK20 (-), TTF-1 (-), CK7 (-) を示した。

【組織所見】後日実施した甲状腺腫瘍の針生検では管状の腺癌組織を認めた。免疫組織学検査では、液状化細胞診標本、甲状腺針生検組織、既往の直腸癌生検組織ともに同様の結果となり、直腸癌の甲状腺転移と診断された。

【まとめ】今回の症例では既往歴にある直腸癌の転移も想定し、細胞学的診断に加え免疫学的検索も行うことで診断が可能であった。甲状腺の穿刺吸引細胞診は診断精度の高さから術前の最終診断となる事が多く、正確な診断が求められる。原発性と転移性甲状腺癌では治療方針が異なるため、非典型的な細胞所見の場合は、転移性腫瘍の可能性も念頭に置き診断する必要がある。



## O-1-41 甲状腺高異型度髄様癌の1例

福井大学医学部附属病院病理診断科/病理部

○古市和美(CT), 松川遥佳(CT), 鎌田公美子(CT),  
田辺経子(MT), 北山安博(CT), 前川秀樹(MT),  
今村好章(MD)

【はじめに】WHO分類第5版では甲状腺髄様癌に低異型度と高異型度の2段階のリスク分類が導入された。即ち、1)核分裂像が $2\text{mm}^2$ あたり5個以上、2)Ki67標識率が5%以上、3)腫瘍壊死ありの3項目のうち1項目でも満たせば高異型度髄様癌、いずれも満たさない場合は低異型度髄様癌と評価されるものである。今回、初発時には低異型度髄様癌であったが、再発・転移を繰り返すうちに高異型度髄様癌に進展したと考えられる症例を経験したので報告する。

【症例】MEN 2A型の遺伝的背景のある30歳代、女性。  
【臨床経過】他院にて貧血精査中にCEAとカルシトニンの異常高値を指摘され、加療目的に当院紹介受診となった。精査の結果、甲状腺両葉に1か所ずつ腫瘍がみられたため、細胞診施行後に甲状腺全摘術が施行された。手術材料で多発性の(低異型度)甲状腺髄様癌と診断されたが、約1年半後に右頸部リンパ節腫大が出現した。細胞診で髄様癌の再発が疑われ、右保存的頸部郭清術が施行された。切除材料で(低異型度)髄様癌の再発と診断された。その後、TS-1内服治療が開始されたが、初発より約10年後に右頸部リンパ節に再々発し、細胞診施行後に右頸部郭清術、その3ヶ月後には肝転移に対し肝部分切除術が施行され、組織学的にはどちらも(高異型度)髄様癌であった。レンバチニブで治療を行うも初回手術より約11年後に多発性の肝転移と骨転移で死亡した。剖検は許可されなかった。本症例で得られた細胞像・組織像の経時変化につき報告する。

## O-1-42 小児に発生した顎下腺の大嚢胞性分泌癌の一例

神戸大学医学部附属病院病理部<sup>1)</sup>, 神戸大学医学部附属病院病理診断科<sup>2)</sup>

○平田幸也(CT)<sup>1)</sup>, 塚本龍子(CT)<sup>1)</sup>, 須广佑介(CT)<sup>1)</sup>,  
猪原千愛(CT)<sup>1)</sup>, 猪原哲嗣(CT)<sup>1)</sup>, 吉田美帆(CT)<sup>1)</sup>,  
京竹愛子(CT)<sup>1)</sup>, 今川奈央子(CT)<sup>1)</sup>, 神保直江(MD)<sup>2)</sup>,  
伊藤智雄(MD)<sup>2)</sup>

【はじめに】唾液腺の分泌癌は近年疾患概念が確立された低悪性度腫瘍の一つで、組織学的に微小嚢胞性、充実性および管状を示すが、大嚢胞性を示す症例は稀である。今回我々は、顎下腺の大嚢胞性分泌癌の小児例を経験したので報告する。

【症例】8歳男児。某年X月から右顎下部腫瘍を自覚し、当院を受診した。腫瘍は可動性があり、超音波検査で50mm大の多房嚢胞性病変がみられた。穿刺吸引細胞診にて下記診断となり、顎下腺切除術が施行された。

【細胞所見】泡沫細胞やリンパ球のみられる漿液性の嚢胞成分を背景に、核小体を有し、核腫大や細胞質が泡沫状や変性空胞を伴う細胞集塊がごく少数認められた。唾液腺ミラノシステムの診断カテゴリーのSUMPと判定し、嚢胞腺腫や嚢胞腺癌、導管内癌、分泌癌を鑑別に挙げた。

【手術材料病理所見】肉眼的に、ゼリー様内容物を含む多嚢胞性病変であり一部に小結節を認めた。組織学的には、嚢胞は空胞を伴う好酸性の立方状細胞で被覆され、概ね単層であったが、一部で篩状、乳頭状増殖を認めた。免疫組織化学ではMammaglobin(+), S100(+), SOX10(+), Pan-TRK(-), DOG1(-)を示していた。FISH法ではETV6遺伝子のbreak apart signalsを認め、RT-PCR法でETV6-RET融合遺伝子を確認し、分泌癌と診断した。

【まとめ】嚢胞形成が目立つ大嚢胞性分泌癌の一例を経験した。唾液腺では嚢胞形成を伴う腫瘍がしばしばみられ、穿刺吸引細胞診では嚢胞液にごく少数の腫瘍細胞が出現することがある。鑑別に挙げた腫瘍と細胞形態が類似しており、分泌癌と診断することは困難であったが、細胞診で鑑別疾患のひとつに挙げることで、治療方針の決定や予後予測のための一助になり得たと考える。



### O-1-43 唾液腺腫瘍穿刺吸引細胞診の細胞検査士・病理医間の判定の相違と妥当性の検証

名古屋大学医学部附属病院医療技術部<sup>1)</sup>, 名古屋大学医学部附属病院病理部<sup>2)</sup>

○柳瀬匠汰(CT)<sup>1)</sup>, 加藤克幸(CT)<sup>1)</sup>, 小林晴美(CT)<sup>1)</sup>, 原 稔晶(CT)<sup>1)</sup>, 船戸連嗣(CT)<sup>1)</sup>, 池田悠馬(CT)<sup>1)</sup>, 中黒匡人(MD)<sup>2)</sup>, 八木春奈(MD)<sup>2)</sup>, 加留部謙之輔(MD)<sup>2)</sup>

【背景】唾液腺穿刺吸引細胞診 (FNA) では, 治療方針の決定や予後予測の為に組織型の推定が期待されている。しかし, 唾液腺腫瘍は組織型の推定が困難な領域の一つであり, FNA の精度には施設間差が認められる。そこで, 当院の FNA の妥当性を確認する為, 組織診との比較し, さらに細胞検査士・病理医間の判定の相違を評価した。

【対象・方法】2018 年~2022 年の期間で唾液腺腫瘍が疑われ FNA と組織診両方が行われた 102 症例を対象に, 組織診を基準として FNA の感度, 特異度, 悪性リスク (ROM) を算出した。

【結果】FNA の結果は, 陽性 10%, 擬陽性 13%, 陰性 64%, 不適正 13% で, 悪性腫瘍の診断に対する感度は 50%, 特異度は 100% だった。各判定の ROM は陽性 100%, 擬陽性 46%, 陰性 15%, 不適正 29% だった。FNA 陰性で組織診で悪性腫瘍だった症例は, 多形腺腫由来癌 3 例, 粘表皮癌 2 例など合計 10 例だった。細胞検査士と病理医間の判定に関して 92 例を対象に比較したところ, 両者の相違は軽度であったが, 擬陽性判定例の ROM が細胞検査士 22%, 病理医は 46% と大きく異なっていた。

【考察】当院の判定の ROM は, 概ねミラノシステムの基準に近い成績を示していた。腫瘍の一部を反映する FNA の特性上, 悪性を捉えられない症例や, 異型が弱く診断困難な症例があった。一方, 不適正な標本にも関わらず陰性と判定された症例も存在した。細胞検査士は反応性異型を含めた異型細胞を広く拾い上げ, 病理医は悪性をより強く疑う鑑別困難例を擬陽性と判定していた。標本の質の評価や組織診との照合, 細胞検査士と病理医のディスカッションが FNA の診断精度向上に繋がると考えられた。

### O-1-44 唾液腺穿刺吸引細胞診における組織型推定一致率の後方視的検討

東海大学医学部附属八王子病院臨床検査技術科<sup>1)</sup>, 東海大学医学部附属病院病理検査技術科<sup>2)</sup>, 東海大学医学部附属八王子病院病理診断科<sup>3)</sup>, 東海大学医学部基盤診療学系病理診断学<sup>4)</sup>

○望月紀英(CT)<sup>1)</sup>, 町田知久(CT)<sup>1)</sup>, 藤田大貴(CT)<sup>1)</sup>, 小林莉来(CT)<sup>1)</sup>, 加戸伸明(CT)<sup>2)</sup>, 伊藤 仁(CT)<sup>2)</sup>, 井野元智恵(MD)<sup>3)</sup>, 杉山朋子(MD)<sup>3)</sup>, 中村直哉(MD)<sup>4)</sup>, 田尻琢磨(MD)<sup>3)</sup>

【はじめに】唾液腺腫瘍診断の最初のアプローチは, 整容性や低侵襲性の観点から穿刺吸引細胞診が選択されることが多い。WHO 分類では 23 種類も組織型が存在し, 細胞診に苦慮することがある。今回我々は, 唾液腺穿刺吸引細胞診における推定細胞診断, ならびに診断カテゴリーの一致率を解析し, 不一致例の要因を検討した。

【対象および方法】10 年間当院で穿刺吸引細胞診が施行され, 切除材料で組織学的裏付けが確認された 95 例を良性群と悪性群に分け, 2 項目を検討した。1) 細胞診推定組織型と最終組織診の組織型の一致率, 2) 唾液腺細胞診報告様式の診断カテゴリー (良性と悪性の疑い/悪性) と, 最終組織診との一致率を算出, さらに 2 項目の不一致例の要因を検索した。尚, 診断カテゴリーが良・悪性鑑別困難やサンプリングエラーの症例は, 不一致例として解析した。

【結果】最終組織型は良性群 84 例, 悪性群 11 例で, 細胞診推定組織型の一致率は良性群が 63.1% (53/84), 悪性群が 18.2% (2/11) であった。診断カテゴリーの一致率は良性群が 88.1% (74/84) で, 悪性群では 54.5% (6/11) であった。不一致例に関して, サンプリングエラーでは, 良性群は嚢胞形成症例が多く, 悪性群は採取困難な局在部位が要因に挙げられた。診断エラーでは, 良性群は異型を伴った細胞密度の高い亜型の多形腺腫や, 紡錘形態の亜型のワルチン腫瘍を良・悪性鑑別困難とみなしていた。悪性群は診断カテゴリーでは悪性と診断可能であったが, 組織型推定では診断者の希少腫瘍に対する経験不足が要因に挙げられた。

【まとめ】唾液腺腫瘍は, 多くの亜型が存在することによる組織像の多彩性やエラーの特徴を認識することが一致率の向上につながると考える。

### O-1-45 遺伝性乳癌卵巣癌における、卵巣癌発症時の子宮頸部・内膜細胞診陽性率の検討

がん研究会有明病院<sup>1)</sup>, がん研究会有明病院細胞診断部<sup>2)</sup>

○野村秀高(MD)<sup>1)</sup>, 阿部彰子(MD)<sup>1)</sup>, 伏木 淳(MD)<sup>1)</sup>, 青木洋一(MD)<sup>1)</sup>, 尾身牧子(MD)<sup>1)</sup>, 谷川輝美(MD)<sup>1)</sup>, 岡本三四郎(MD)<sup>1)</sup>, 温泉川真由(MD)<sup>1)</sup>, 千葉知宏(MD)<sup>1,2)</sup>, 金尾祐之(MD)<sup>1)</sup>

【目的】卵巣癌・卵管癌・腹膜癌（以下卵巣癌）では、子宮内膜に、卵管を経由して悪性細胞が混入することがある。近年報告されたシステマティックレビュー、メタアナリシスでは卵巣癌治療前の内膜細胞診陽性率が23%と報告された。一方、遺伝性乳癌卵巣癌（HBOC）の卵巣癌は、卵管采原発が大多数を占めることが報告されており、内膜への悪性細胞の頻度が高くなる可能性がある。当院で治療を行った HBOC の卵巣癌症例における治療前に行った子宮頸部・内膜細胞診の陽性率を検討した。

【方法】1998年から2023年までに当院で治療を行い、HBOCの診断がついた卵巣癌は130例。そのうち、治療前に頸部・内膜細胞診が行われた症例は102例であった。子宮頸部細胞診はJフィットブラシを、内膜細胞診はオネストスーパーブラッシュを用いて行った。ここでは頸部細胞診においては子宮外由来の異型細胞を、内膜細胞診疑陽性以上を陽性として扱った。

【結果】年齢の中央値は51歳（32-78歳）。ステージはI期が11例、II期が14例、III期が56例、IV期が23例だった。子宮頸部細胞診に、子宮外由来の細胞の異常を認めた症例は14例（15.7%）で、内膜細胞診で異常を認めた症例は43例（42.2%）であり、その陽性率に有意差を認めた（ $p < 0.01$ ）。頸部細胞診で陽性だった症例は、全例で内膜細胞診にも異常を認めていた。ステージ毎の内膜細胞診陽性率はI期で9.1%、II期で21%、III期で44.6%、IV期で60.9%であった。

【考察】HBOC卵巣癌の治療前の頸部細胞診陽性率は15.7%、内膜細胞診陽性率は42.2%であった。内膜細胞診陽性率はステージが上がるにつれて上昇した。

### O-1-46 腹水中に出現した卵巣 yolk sac tumor の細胞像

兵庫県立西宮病院検査部<sup>1)</sup>, 兵庫県立西宮病院病理診断科<sup>2)</sup>

○藤原由梨(CT)<sup>1)</sup>, 可知真菜実(CT)<sup>1)</sup>, 田中 竣(CT)<sup>1)</sup>, 清水武留(CT)<sup>1)</sup>, 澤田麻優子(CT)<sup>1)</sup>, 松木慎一郎(CT)<sup>1)</sup>, 岡 一雅(MD)<sup>2)</sup>

【はじめに】卵巣 yolk sac tumor は稀で、腹水中の細胞像の報告も少ない。今回経験したので報告する。

【症例】48歳女性。202X年10月、腹部膨満、食事摂取不良で、当院紹介受診となる。画像検査等で、卵巣癌IIIC期（傍大動脈リンパ節転移、癌性腹膜炎）の疑いより、審査腹腔鏡（大網部分切除術）が行われた。手術開始時に、淡血性腹水5.4Lが除去された。術中所見として、巨大左卵巣腫瘍（径15cm大）と、播種病変を膀胱子宮窩、横隔膜、左側腹部に多数認めた。大網にも最大3cm大の結節病変が複数あり、一部を切除し、病理検査へ提出された。以下の病理検査所見や血清AFP5万台と高値の結果より、yolk sac tumor と診断された。BEF療法を開始するも、腫瘍崩壊症候群により、約1週間後に永眠された。

【術中腹水中の細胞像】Yolk sac tumor の細胞像として特徴とされる Balloon animal 様にくびれを有する細胞集塊を観察できた。Hyaline globules は観察できなかった。

【術中腹水セルブロックの免疫組織化学染色】SALL4 (+), AFP (+), Calretinin (-)

【大網部分切除検体の捺印標本の細胞像】鋭角的核異型を観察できた。

【大網部分切除検体の組織像】淡明な細胞質を有する立方形の異型細胞が、網目状、充実性増生を示す像を認めた。免疫組織化学染色の結果、SALL4 (+), AFP (+), glypican3 (+) より yolk sac tumor と診断した。

### O-1-47 転移性卵巣癌との鑑別を要した高度異型度漿液性卵巣癌の 1 例

トヨタ記念病院産婦人科<sup>1)</sup>, トヨタ記念病院臨床検査科病理<sup>2)</sup>

○柴田莉奈(MD)<sup>1)</sup>, 島 寛太(MD)<sup>2)</sup>, 板倉京平(MD)<sup>1)</sup>, 西田裕亮(MD)<sup>1)</sup>, 小鳥遊明(MD)<sup>1)</sup>, 稲村達生(MD)<sup>1)</sup>, 柴田崇宏(MD)<sup>1)</sup>, 岸上靖幸(MD)<sup>1)</sup>, 伊藤謙吾(CT)<sup>2)</sup>, 小口秀紀(MD)<sup>1)</sup>

【緒言】がん既往のある卵巣腫瘍では転移性と原発性悪性卵巣腫瘍の鑑別に難渋することがある。

【症例】48 歳, Stage 3A 乳癌の既往あり。腹水貯留を指摘され, 精査目的に当院へ紹介受診となった。経膈超音波断層法で Douglas 窩に 3.5 cm の腹水貯留を認めた。MRI で左卵巣に 2.8×2.4 cm, 右卵巣に 1.4×1.2 cm の造影効果と拡散制限を伴う結節があり, PET/CT で同部位に FDG の異常集積を認めた。乳癌の卵巣転移, 原発性悪性卵巣腫瘍の鑑別目的に Douglas 窩より腹水穿刺細胞診を施行したが陰性であったが PET/CT で FDG の異常集積を認めたため, 診断目的に腹腔鏡下手術を施行した。

【細胞所見】Douglas 窩腹水穿刺細胞診では多数の炎症細胞と反応性中皮細胞のみで異型細胞は認めなかった。術中の腹水吸引細胞診も同様の所見であった。左卵巣腫瘍の捺印細胞診では不規則な重積性を伴う細胞集塊があり一部に細胞質に空胞を認めたことから, 腺癌と推定した。

【組織所見】組織学的には大索状から辺縁では乳頭状ないしは樹枝状の形態を呈する上皮増殖性腫瘍で浸潤性に卵巣壁に浸潤していた。細胞極性の乱れ, 核の重層化を認めた。腫瘍細胞の核には核クロマチンの濃染, 核腫大を認め, N/C 比の増大を伴っていた。両卵管に上皮内病変は認めなかった。免疫組織化学的に腫瘍細胞は CK7, WT-1, ER に陽性で, CK20, GATA-3, GCDPF-15 に陰性であり, p53 over expression を呈した。以上から卵巣原発の高異型度漿液性癌と診断した。

【結論】腫瘍径が小さな原発性悪性卵巣腫瘍では腹水細胞診が陰性となり得ることを念頭に置く必要がある。

### O-1-48 漿液性境界悪性卵巣腫瘍の 1 例

トヨタ記念病院産婦人科<sup>1)</sup>, トヨタ記念病院臨床検査科病理<sup>2)</sup>

○板倉京平(MD)<sup>1)</sup>, 島 寛太(MD)<sup>2)</sup>, 柴田莉奈(MD)<sup>1)</sup>, 西田裕亮(MD)<sup>1)</sup>, 小鳥遊明(MD)<sup>1)</sup>, 稲村達生(MD)<sup>1)</sup>, 鶴飼真由(MD)<sup>1)</sup>, 岸上靖幸(MD)<sup>1)</sup>, 竹田美帆(CT)<sup>2)</sup>, 小口秀紀(MD)<sup>1)</sup>

【緒言】漿液性卵巣腫瘍の治療方針の決定には, 漿液性境界悪性腫瘍, 低異型度漿液性癌, 高異型度漿液性癌の鑑別が必要である。

【症例】29 歳, 未妊。下腹部痛を主訴に前医を受診し, 右卵巣腫瘍を指摘され精査目的に当院に紹介となった。MRI で充実部を有する 7.1×5.6 cm の辺縁不整で被膜破綻を疑う右卵巣腫瘍を認めた。PET/CT で充実部に FDG の異常集積を認めた。CA125 は 375 U/mL であった。診断目的に腹腔鏡下右付属器摘出術を施行した。

【細胞所見】腹水吸引細胞診では, 赤血球, リンパ球, 好中球を背景に, 異型細胞を孤立散在性または小集塊にて認めた。核は腫大し偏在傾向がみられ, 核クロマチンは微細顆粒状であった。一部の細胞質には空胞が見られた。核異型は乏しく, 細胞像から良悪性の鑑別は困難であった。捺印細胞診では結合性が比較的良好なシート状の集塊を認めた。一部, 乳頭状で重積性のある集塊もみられた。核は小型類円形で均一, 配列は整っており, 核異型は乏しかった。細胞像から良悪性の鑑別は困難であった。砂粒体はいずれにも観察されなかった。

【組織所見】肉眼的に無数の乳頭状や絨毛状の形態を呈する病変が観察された。組織学的には浮腫状で幅の広い間質を有する乳頭状構造がみられ, 表層は立方上皮で覆われていた。上皮には核の腫大や大小不同, 極性の乱れ, 核の重積が認められたが, 癌とするほどの異型に乏しく, 核分裂像も目立たなかった。若年者であり低異型度漿液性癌との鑑別が問題となったが間質浸潤は明らかでなく, 漿液性境界悪性腫瘍と診断した。

【結論】漿液性境界悪性卵巣腫瘍と高異型度漿液性卵巣癌との鑑別に捺印細胞診は有用であった。

### O-1-49 子宮頸部細胞診異常が発見の契機となった早期卵管癌の1例

三重大学医学部附属病院産婦人科

○矢田貴大(MD), 鳥谷部邦明(MD), 岡本幸太(MD),  
松本剛史(MD), 金田倫子(MD), 吉田健太(MD),  
近藤英司(MD)

【緒言】早期卵管癌は無症状であり、スクリーニング法も確立していないため、診断は困難とされる。今回、子宮頸部細胞診異常を契機として発見に至った早期卵管癌の1例を経験したので報告する。

【症例】53歳、主訴はなく今回子宮頸部細胞診で adenocarcinoma を指摘されたため当院を受診した。毎年子宮頸がん検診を受けていたが、異常が検出されたことは一度もなかった。当院の子宮頸部細胞診でも adenocarcinoma であった。子宮内膜細胞診は悪性であり、serous carcinoma を疑う所見であった。子宮頸部組織診では腫瘍性病変は検出されず、子宮内膜組織診では serous carcinoma が検出された。MRI や CT 等の画像検査では癌を疑う病変を認めなかった。子宮体癌(子宮体部 serous carcinoma) 1A 期と考へて腹腔鏡下準広汎子宮全摘+両側付属器切除+骨盤リンパ節郭清+傍大動脈リンパ節郭清術を施行した。肉眼的にも病変を認めなかったが、病理組織検査で卵管に high grade serous carcinoma を認め、卵管癌 2A 期(pT2aN0M0、腹水細胞診陽性、脈管侵襲なし)の診断となった。術後、paclitaxel+carboplatin 療法を6サイクル施行した。初回治療終了から27ヵ月後に右腋窩リンパ節転移を認め、paclitaxel+carboplatin 療法を4サイクル施行し、現在はOlaparibによる維持療法を施行している。

【結語】本症例では子宮頸部細胞診で adenocarcinoma が検出されたことを契機として、MRIでも腫瘍像のない早期卵管癌の発見に至った。子宮頸部細胞診異常は卵管癌発見の契機となりうるということが再認識された。

### O-1-50 細胞径を指標として分取した子宮体癌細胞の生物学的特性

九州医療科学大学生命医科学部生命医科学科<sup>1)</sup>,九州医療科学大学がん細胞研究所<sup>2)</sup>,九州医療科学大学大学院保健医療学研究科<sup>3)</sup>,京都橘大学健康科学部<sup>4)</sup>,京都橘大学生命健康科学研究センター<sup>5)</sup>

○宮本朋幸(CT)<sup>1,2,3)</sup>,加口大貴(MT)<sup>3)</sup>,  
西森 誠(CT)<sup>1,2,3)</sup>,芝原一樹(CT)<sup>1,2)</sup>,  
二反田隆夫(CT)<sup>1,2)</sup>,大西崇文(CT)<sup>4,5)</sup>,  
大澤幸希光(CT)<sup>4,5)</sup>,大野節代(MT)<sup>5)</sup>,大野英治(CT)<sup>5)</sup>,  
西村篤乃(MD)<sup>2)</sup>

癌幹細胞は癌組織の維持や癌の進展・転移に関与することに加え、再発の原因とされており、新規治療標的として注目されている。癌幹細胞の生物学的特性については種々の報告がなされているが、癌幹細胞を対象とした研究や解析を目的に癌幹細胞を分取するには、蛍光表示式細胞分取機(FACS)といった高価な機器が必要である。これまで我々は細胞径に相関し得る前方散乱光を指標として子宮体癌細胞株を分取し、より小型の細胞に造腫瘍能の高い癌幹細胞が含まれることを報告してきた。そこで今回は10 μm, 20 μm, 30 μm径の細胞分画フィルタを用い、より簡便な方法での癌幹細胞の分取を試みた。子宮体癌細胞株(高分化型Ishikawa, 中等度分化型HEC-1, 低分化型HEC-50B)を対象とし、フィルタによりsmall, medium, large, extra-largeの4サイズに分取した。分取した細胞の生物学的特性を解析したところ、FACS分取細胞と同様により小型の細胞で高い造腫瘍能を認めた。高価な機器を必要としない今回の分取法であれば、より多くの施設で癌幹細胞研究を実施することが可能となると思われる。また、癌幹細胞が小型であったことから、細胞径を指標として細胞診標本内で癌幹細胞を同定することが可能となることも示唆された。当日は細胞増殖能、細胞移動能、遺伝子・蛋白質発現、薬剤耐性能についても報告する。



### O-1-51 AKT 阻害剤耐性子宮内膜癌細胞株のトランスクリプトーム解析

京都橘大学健康科学部臨床検査学科<sup>1</sup>, 京都橘大学生命健康科学研究センター<sup>2</sup>, 大阪大学大学院医学系研究科病態病理学<sup>3</sup>, 九州保健福祉大学生命医科学部生命医科学科<sup>4</sup>, 九州保健福祉大学がん細胞研究所<sup>5</sup>, 倉敷芸術科学大学生命科学部生命医科学科<sup>6</sup>, 加計学園細胞病理学研究所<sup>7</sup>, 川崎医療福祉大学医療技術学部臨床検査学科<sup>8</sup>, 畿央大学健康科学部健康栄養学科<sup>9</sup>, 畿央大学大学院健康科学研究科<sup>10</sup>

○大西崇文(CT)<sup>1,2</sup>, 高島剛志(CT)<sup>3</sup>, 芝原一樹(CT)<sup>4,5</sup>, 高木翔士(CT)<sup>6,7</sup>, 田中慎一(CT)<sup>8</sup>, 森 康浩(CT)<sup>9,10</sup>, 小田嶋広和(CT)<sup>1,2</sup>, 大澤幸希光(CT)<sup>1,2</sup>, 服部 学(CT)<sup>1,2</sup>

【背景】子宮内膜癌は最も一般的な婦人科がんであり、発生率と死亡率は増加し続けている。特に再発および他臓器に転移した子宮内膜癌の予後は不良であり、化学療法に対する耐性が問題となっている。子宮内膜癌では PI3K/AKT/mTOR 経路が高度に活性化しており、治療標的として AKT 阻害剤が開発されている。しかしながら、AKT 阻害剤に対する耐性化が問題となっている。

【方法】本研究では、薬剤耐性のメカニズムを解明するための基礎的研究として、AKT 阻害剤である Borussertib 耐性子宮内膜がん細胞株を樹立し、RNA sequence (RNA-seq) を用いて発現変動遺伝子を網羅的に解析した。発現変動遺伝子に対して、Gene ontology 解析、パスウェイ解析によって機能解析を実施した。ハブ遺伝子を同定するために Cytoscape を用いて Protein-Protein Interaction network 解析を実施した。ハブ遺伝子は、q-PCR によって相対的な mRNA の発現量解析が行われた。

【結果】RNA-seq により、617 個の発現変動遺伝子が同定された。発現変動遺伝子の機能解析では、細胞接着因子や TGF- $\beta$  シグナル伝達などで有意に活性化が見られた。上位 Top10 のハブ遺伝子は、TNF, CDH1, CCND1, COL1A1, CDH2, ICAM1, CAV1, THBS1, NCAM1, および CDKN2A であった。Borussertib 耐性子宮内膜癌細胞株の mRNA の発現は、TNF, CDH1, CCND1, THBS1, p16INK4a, および p14ARF では有意に上方制御された。一方、CDH2, ICAM1, および NCAM1 では有意に下方制御された。

【結論】AKT 阻害剤に対する薬剤耐性は、細胞接着媒介耐性および TGF- $\beta$  シグナル伝達に関わる遺伝子が薬剤耐性に関与していることが示唆された。

### O-1-52 診断に苦慮した子宮腺肉腫の一例

社会保険田川病院病理診断科<sup>1</sup>, 社会保険田川病院産婦人科<sup>2</sup>

○梶原須賀子(CT)<sup>1</sup>, 水落伸治(MD)<sup>1</sup>, 蜂須賀徹(MD)<sup>2</sup>

【はじめに】子宮腺肉腫は稀な良性腺上皮と肉腫成分からなる混合腫瘍である。約 10 年間継続した性器出血の後子宮腺肉腫の診断に至った症例を経験したので報告する。

【症例】50 歳代。10 年前から不正性器出血があり、前医にて定期的に子宮内膜細胞診を受けていたが陰性で経過観察されていた。3 年前大量の不正性器出血を認め前医救急受診。子宮体癌を疑い子宮内膜生検を行ったが良性診断であった。1 か月前より不正出血が多くなり、当科に救急搬送。MR では筋層浸潤を伴う子宮体癌。CT ではリンパ節転移を伴う子宮体癌と診断された。

【細胞所見】子宮内膜細胞診では、軽度の炎症細胞を背景に小型円形裸核状の細胞からなる小集塊を少数認めた。核密度の高い集塊であり、顆粒状の核クロマチンを呈していた。小細胞癌の可能性が否定できず疑陽性と診断した。

【生検組織像】増殖期相当の子宮内膜腺、子宮内膜間質が採取され子宮内膜腺嚢胞状萎縮を一部に認めた。間質細胞は一部で細胞密度の上昇、軽度の核異型を認めたが変性に伴う変化が疑われた。子宮内膜癌所見は認めなかった。

【手術標本所見】摘出子宮の肉眼像は、多数のポリープ様病変を認め、広範な子宮腺筋症を認めた。ポリープ部では、子宮腺肉腫の所見を認め、一部に子宮内膜異型増殖症を合併していた。生検された内腸骨リンパ節に転移は認めなかった。

【まとめ】本症例は、広範な腺筋症を背景に子宮腺肉腫また子宮内膜異型増殖症など多彩な病変を有していた。子宮内膜生検では採取されなかったが、子宮内膜細胞診で認めた異型のある小集塊は子宮内膜異型増殖症を反映していたと推察された。



### O-1-53 良性転移性平滑筋腫の穿刺吸引細胞診の一例

大阪府済生会千里病院中央検査部病理検査室<sup>1</sup>, 大阪府済生会千里病院病理診断科<sup>2</sup>, 大阪府済生会千里病院呼吸器外科<sup>3</sup>, 大阪府済生会千里病院婦人科<sup>4</sup>

○横関典子(CT)<sup>1</sup>, 小林 学(CT)<sup>1</sup>, 奥中あかね(CT)<sup>1</sup>, 渡邊真帆(CT)<sup>1</sup>, 由谷親夫(MD)<sup>2</sup>, 藤原綾子(MD)<sup>3</sup>, 武曾 博(MD)<sup>4</sup>

【はじめに】良性転移性平滑筋腫(benign metastasizing leiomyoma: 以下BML)は, 病理学的には良性の所見を示すにもかかわらず転移を来す, 子宮筋腫によるまれな病態である。生殖可能年齢後半の女性に好発し, 転移先は肺が最も多いが, 種々の臓器への転移例も報告されている。今回, 腹腔鏡下子宮筋腫摘出術(以下TLH)8年後に多発性肺病変が発見された症例において, 肺生検で穿刺・捺印細胞診を試み, 有用な病理細胞診所見が得られたので報告する。

【症例】40歳代女性。当院にて子宮筋腫に対し8年前に単孔式TLHを受けた。一方, 本年の7月検診にて肺野異常を指摘され, 精査目的に胸部CTを施行。約1cmの多数の結節性病変を認め, 転移性肺腫瘍が疑われた。今回診断目的に胸腔鏡下右肺上葉部分切除術が施行された。

【術中穿刺吸引および捺印細胞所見】赤血球やリンパ球やマクロファージ, 線毛細胞を背景に, 結合性を欠く類円形～長楕円形の裸核状細胞を認めた。また, 紡錘形～多稜形を示す細胞の束状集塊も散見した。これらの細胞に著明な細胞異型は認めなかった。良性あるいは低悪性度の紡錘形細胞腫瘍が示唆され, エストロゲンレセプターの免疫染色を実施し, 細胞核に陽性を示した。

【病理組織学的所見】軽度の富核を示す紡錘形細胞の円形腫瘍組織が見られ, 間質を持たない腺組織が混在していた。HE染色上, 明らかな悪性を示唆する所見は指摘できなかった。免疫染色等の結果, BMLと診断した。

【考察・まとめ】本例は組織学的にBMLとして矛盾しないと考えられるが, 子宮筋腫がなぜ転移するのか, 悪性腫瘍の否定, 筋腫内腺管所見等に関する発生病理と組織学的所見について, 文献的考察を含め, 検討し報告する。

### O-1-54 子宮体部癌肉腫32例の臨床病理学的検討

自治医科大学産科婦人科学<sup>1</sup>, 自治医科大学病理学・病理診断部<sup>2</sup>

○中村美久(MD)<sup>1</sup>, 小柳貴裕(MD)<sup>1</sup>, 篠原美樹(MD)<sup>1</sup>, 高橋詳史(MD)<sup>1</sup>, 高橋寿々代(MD)<sup>1</sup>, 種市明代(MD)<sup>1</sup>, 嵯峨 泰(MD)<sup>1</sup>, 竹井裕二(MD)<sup>1</sup>, 福嶋敬宜(MD)<sup>2</sup>, 藤原寛行(MD)<sup>1</sup>

【目的】子宮体部癌肉腫は子宮体部悪性腫瘍の5%未満と稀な疾患であり, 術前細胞診の正診率は低く, 予後不良の悪性腫瘍である。当院で過去10年間に経験した子宮体部癌肉腫について臨床病理学的に検討した。

【方法】2012年1月から2023年10月までに手術検体で子宮体部癌肉腫と診断した症例について, 年齢, 進行期, 術前細胞診断, 癌肉腫構成成分, 生存に寄与する病理学的因子などについて後方視的に調査した。

【成績】対象は32例。年齢中央値は63(範囲:42-81)歳, 進行期はI期14例, III期10例, IV期8例だった。癌肉腫構成成分のうち, 癌腫成分は類内膜癌21例, 漿液性癌7例, 明細胞癌2例, 混合癌2例だった。肉腫成分は, 横紋筋肉腫8例, 軟骨肉腫4例, 平滑筋肉腫17例, 混合型肉腫(横紋筋+軟骨, 横紋筋+神経, 繊維肉腫+脂肪肉腫)3例だった。術前に子宮内膜細胞診を施行した29例は, 細胞診陽性22例(75.8%), 疑陽性5例(17.2%), 陰性1例(3.4%), 判定不能例1例だった。細胞診陽性例のうち, 肉腫成分を推定したのは4例(13.8%)のみであり, 核縁不整な裸核状細胞や, 多核・巨核の異型の強い細胞を孤立散在性に認めた。子宮内膜組織診を含めても, 術前に癌肉腫と推定可能だったのは32例中14例(43.8%)だった。癌肉腫構成成分別の生存率の比較では, 横紋筋肉腫成分の存在は有意な予後不良因子であった(3年生存率46.9% vs 67.4%,  $p=0.04$ )。

【結論】子宮体部癌肉腫の術前診断においては, 細胞診での悪性の推定は比較的容易だったが, 肉腫成分の検出は約1割と低率だった。組織診を含めても正確な組織診断が出来た割合は約4割に留まった。また, 横紋筋肉腫成分の存在が予後不良因子であった。

### O-1-55 閉経後の子宮内膜細胞診におけるホルモン活性記載の有用性

済生会横浜市南部病院病理部<sup>1)</sup>, 済生会横浜市南部病院病理診断科<sup>2)</sup>, 済生会横浜市南部病院産婦人科<sup>3)</sup>

○鈴木玲子(CT)<sup>1)</sup>, 三田和博(CT)<sup>1)</sup>, 木村由佳(CT)<sup>1)</sup>, 石井輝子(CT)<sup>1)</sup>, 妹尾詩織(CT)<sup>1)</sup>, 鈴木玖風(CT)<sup>1)</sup>, 村上あゆみ(MD)<sup>2)</sup>, 中山 崇(MD)<sup>2)</sup>, 丸山康世(MD)<sup>3)</sup>

【はじめに】閉経後の子宮内膜は通常萎縮像を呈するが、一部で年齢とやや乖離したホルモン活性を示す細胞が認められることがある。高ホルモン状態は内膜病変のハイリスク因子であり、原因の検索やフォローが必要と考えられるが、細胞診陰性の場合には必ずしも高ホルモン状態の記載・報告がされているとは限らない。今回ホルモン活性記載の意義が示唆される症例を経験し、改めて内膜細胞診におけるその記載の有用性を提起したい。

【症例】患者は 70 歳代。約 5 年前に内膜ポリープ疑いで当院紹介受診。内膜肥厚は明らかではなく、細胞診陰性で経過観察されていた。4 年前頃より細胞診にて異型細胞が見られ、何度か生検や内膜搔把を試みられるも、採取組織が少量で確定診断がつかなかった。その後細胞診で内膜増殖症もしくはそれ以上の病変が示唆される細胞像の報告が続き、3ヶ月前に生検で異型内膜増殖症の診断がついたことから、子宮・両付属器切除術が施行され、異型内膜増殖症と最終診断された。

【考察】確定診断がつくまで経過観察期間のやや長い症例を経験した。筋腫やポリープの位置により組織採取が困難な症例においては、細胞診によるフォローの有用性は高い。一方で今回報告した症例をレトロスペクティブに見直すと、当初より年齢に比し高いホルモン活性を示す細胞が見られた。その情報の臨床への伝え方によっては、何度も検査を繰り返さずもう少し早い段階から積極的な治療選択ができた可能性もあり、改めてその記載の必要性を感じる。閉経後子宮内膜にてホルモン活性を呈する細胞が見られた際は、所見を付記することは有用と思われる。

### O-1-56 子宮体部に発生した中腎様腺癌の一例

東海大学医学部附属八王子病院臨床検査技術科<sup>1)</sup>, 東海大学医学部附属病院病理検査技術科<sup>2)</sup>, 東海大学医学部附属八王子病院病理診断科<sup>3)</sup>, 東海大学医学部基盤診療学系病理診断学<sup>4)</sup>

○小林莉来(CT)<sup>1)</sup>, 望月紀英(CT)<sup>1)</sup>, 藤田大貴(CT)<sup>1)</sup>, 町田知久(CT)<sup>1)</sup>, 伊藤 仁(CT)<sup>2)</sup>, 井野元智恵(MD)<sup>3)</sup>, 杉山朋子(MD)<sup>3)</sup>, 中村直哉(MD)<sup>4)</sup>, 田尻琢磨(MD)<sup>3)</sup>

【はじめに】中腎様腺癌は、子宮体部において中腎管の遺残から発生する中腎腺癌に組織形態が類似する腫瘍と知られており、子宮体癌の約 1% とまれな組織型である。今回、われわれは子宮体部に発生した中腎様腺癌の一例を経験したので細胞像について報告する。

【症例】50 代、女性。不正性器出血を主訴に受診。当院で施行された内膜細胞診において、ClassV Adenocarcinoma, 内膜生検で、endometrioid carcinoma(G1)と診断され子宮全摘術が施行された。

【細胞所見】壊死性背景に、核腫大やクロマチンが微細顆粒状に増量した小型異型細胞が小集塊～散在性に出現していた。核は類円形で核形不整は比較的乏しく、明瞭な核小体が観察された。集塊は乳頭状や、柵状配列、腺管構造を呈し、比較的多数の裸核状細胞も散見されるなど多彩な細胞像であった。また、一部の細胞質内に粘液を認めた。

【手術材料】肉眼所見：子宮内腔に突出するような脆い腫瘤を認めた。

【組織所見】腫瘍細胞は、不規則な管状構造や癒合腺管構造を呈し、また充実性にも増殖し多彩で分化傾向は不明瞭であった。更に一部の腺腔内には、粘液様物質が観察された。免疫組織化学染色では、PAX8, TTF-1, GATA3 陽性、一部の腺腔に CD10 陽性、ER, PgR 陰性で、以上の結果から中腎様腺癌と診断された。

【結語】内膜細胞診で多彩な腺系異型細胞像が観察された際は、中腎様腺癌も念頭において鏡検することが肝要である。鑑別疾患として挙がる類内膜癌との細胞学的鑑別点を報告する。

### O-1-57 術前に子宮体部中腎様腺癌が鑑別に挙がった1例

慶應義塾大学病院産婦人科

○白石哲郎(MD), 坂井健良(MD), 坂巻智美(MD), 地阪光代(MD), 高橋美央(MD), 吉村拓馬(MD), 和田美智子(MD), 千代田達幸(MD), 山上 亘(MD)

【はじめに】中腎様腺癌(Mesonephric-likeadenocarcinoma: MLA)はWHO Classification of Tumours 5th edition (2020)に新しく掲載された腫瘍で、子宮内膜癌の約1%を占める。今回我々は、子宮内膜細胞診および生検から術前に中腎様腺癌を疑った1例を経験したので報告する。

【症例】52歳女性。0妊。既往歴なし。不正性器出血を主訴に前医を受診し、子宮体癌と診断され、セカンドオペニオン目的に当院紹介受診した。当院では子宮内膜細胞診と組織診から中腎様腺癌を疑い、腹式拡大子宮全摘出術、両側付属器摘出術、大網部分切除術、骨盤内および傍大動脈リンパ節郭清を行った。

【細胞所見】従来法の内膜細胞診標本では、陽性の判定であった。壊死性背景に核異型を伴う細胞密度の高い内膜腺細胞集塊と、明瞭な核小体と比較的豊富な細胞質を有する異型腺細胞集塊を認め、高分化な腺癌が推定された。

【組織所見】子宮内膜生検では、異型細胞が多彩な像を呈して増殖していた。異型細胞は濃染する楕円形腫大核を有し、明瞭な核小体を有した。異型細胞が柵状配列や索状構造、比較的明瞭な小型腺管構造や篩状構造を構築して増生する像や、細胞質が淡明化やtargetoid cell様を呈しつつシート状に増生する像など多彩に認めていた。免疫組織化学的には、GATA3(+), PAX8(+), TTF-1(-), CD10(+), ER(-), PgR(-)であった。密で不規則な腺管構造がみられ、腺管内に密で複雑な迷路様の構造や癒合を疑う所見を認め、中腎様腺癌を疑った。

【結語】術前に子宮体部中腎様腺癌を疑った一例を経験した。腹腔細胞診および術後病理結果も踏まえて検討し、報告する。

### O-1-58 記述式報告様式の普及に向けた細胞検査士養成コースにおける取り組みと課題

京都橋大学健康科学部臨床検査学科<sup>1)</sup>, 京都橋大学生命健康科学研究センター<sup>2)</sup>, 京都橋大学大学院健康科学研究科<sup>3)</sup>

○小田嶋広和(CT)<sup>1,2)</sup>, 新美大弥(CT)<sup>3)</sup>, 野村渉真(CT)<sup>3)</sup>, 岩下玄基(CT)<sup>3)</sup>, 寺尾友伽(CT)<sup>3)</sup>, 大西崇文(CT)<sup>1,2)</sup>, 大澤幸希光(CT)<sup>1,2)</sup>, 岡田仁克(MD)<sup>1,2)</sup>, 服部 学(CT)<sup>1,2)</sup>

本邦において、子宮体癌は近年増加傾向にあり、子宮内膜細胞診の重要性は増している。実臨床においては、子宮内膜細胞診は子宮体癌高リスク群のスクリーニング目的で実施され、低侵襲的な検査法として重用されている。子宮内膜細胞診において悪性あるいは悪性が疑われる判定の場合には、子宮内膜組織診を行う必要があり、子宮内膜細胞診の診断精度と管理は重要な課題である。2018年にはベセスダスタイルの記述式報告様式であるThe Yokohama systemが報告され、判定法や用語を統一し、診断精度の向上と管理を行う提案がなされた。The Yokohama systemは、原則的に「子宮体癌取り扱い規約」や「細胞診ガイドライン」に基づいた組織診断との整合性が図られており、判定のグレーゾーンとして子宮内膜異型細胞が設定されている。しかしながら、The Yokohama systemは完成されたものではなく、子宮内膜異型細胞の臨床的意義の解明やトリアージ方法の確立、2型の子宮体癌の判定可能性などについては今後の懸案事項である。細胞検査士を育成する養成機関において、記述式報告様式について教授、研究を行うことは将来的な記述式報告様式の普及につながる事が期待される。本学においては令和3年度より、細胞検査士養成コースが開講し、令和5年度までに合計42名の細胞検査士養成課程修了者を輩出した実績がある。この期間で得られた知見を基に、本セッションでは記述式報告様式のさらなる普及について、これまでの本学の細胞検査士養成コースにおける取り組みと今後の課題について報告する。

## O-2-1 子宮頸部細胞診 ThinPrep イメージングシステム DUO を導入して

聖路加国際病院病理診断科

○小川命子(CT), 石黒弘美(CT), 三田尚子(CT),  
平林陽介(CT), 小林ひとみ(CT), 金子あゆみ(CT),  
恒田直人(CT), 牛草 健(MD), 鹿股直樹(MD)

【はじめに】日本臨床細胞学会では, 子宮頸部細胞診検体の偽陰性を減少する為に, 細胞検査士により陰性と判定された標本の 10%以上 に再スクリーニングを行い精度管理することを推奨している. 当院では精度管理目的で ThinPrep イメージングシステム DUO (以下 DUO) を 2023 年度より導入した. DUO とは各標本をスキャンし, 対象(核の形状や大きさ, 濃度に異常がある可能性)となる 22 視野を特定する装置である. DUO を使用した精度管理について報告する.

【方法】2023 年 5 月から 2023 年 12 月に健診センターからの子宮頸部 LBC 標本を作製し ThinPrep 染色を施行. QC (Quality Control) 運用として, 細胞検査士による鏡検後の陰性標本を DUO で測定し, 評価可能な標本を対象とした. DUO で異常を疑った標本を細胞検査士が再鏡検により判定が NILM から ASC-US 以上に変更になった症例(偽陰性)を検討した.

【結果】陰性標本 8925 枚中, 評価不能と判定された 789 枚を除いた 8136 枚が評価可能であった. その内, DUO で異常を疑った症例を再鏡検し, 偽陰性が 29 例(0.36%) だった. 内訳は ASC-US が 22 例と LSIL が 7 例検出でき, 4 例に生検が施行された. 結果は, CIN1 が 3 例, 炎症が 1 例であった.

【まとめ】DUO を導入した精度管理は, 偽陰性を効率よく検出し有用であった. 今後も精度向上に取り組んでいきたい.

## O-2-2 子宮頸部異型腺細胞 (AGC) と判定された扁平上皮病変の細胞病理学的検討

産業医科大学病院病理部<sup>1)</sup>, 産業医科大学第二病理学<sup>2)</sup>, 産業医科大学産業保健学部広域・発達看護学講座<sup>3)</sup>

○岡田浩幸(CT)<sup>1)</sup>, 寺戸信芳(CT)<sup>1)</sup>, 樋口颯斗(CT)<sup>1)</sup>,  
浦辺大輝(CT)<sup>1)</sup>, 福島千晃(CT)<sup>1)</sup>, 岡 春子(CT)<sup>1)</sup>,  
西山純司(CT)<sup>1)</sup>, 島尻正平(MD)<sup>1,2)</sup>, 松浦祐介(MD)<sup>3)</sup>,  
中山敏幸(MD)<sup>1,2)</sup>

【はじめに】AGC と診断された症例には, 腺腫瘍以外にも扁平上皮病変が含まれることがある. 今回, 細胞診断の精度向上を図るために扁平上皮病変であるにもかかわらず AGC と判定された症例について再検討を行った.

【対象及び方法】2018 年から 2022 年の 5 年間に AGC と診断された 76 症例のうち 74 例に組織診断が施行された. 組織診断の内訳は陰性 18 例, 扁平上皮内病変 13 例, 扁平上皮癌 2 例, 腺扁平上皮癌 1 例, 上皮内腺癌 3 例, 頸部腺癌 10 例, 体部腺癌 26 例, その他 1 例であった. 再検討可能であった 12 症例の扁平上皮病変(子宮頸部上皮内腫瘍 10 例, 扁平上皮癌 2 例)について細胞診所見を中心に再検討を行った.

【結果】12 例すべてにおいて異型細胞は集塊状に出現していた. 一部に核の飛び出しや粘液が観察されるなど腺系病変を疑わせる所見も認められた. 一方で, 集塊辺縁の核の扁平化や敷石状配列, 流れ様配列など扁平上皮特有の所見が 11 例で確認された. 化生変化が加わり, 扁平上皮病変の所見に乏しく, 診断を困難にしている標本も見られた.

【考察・まとめ】当院の AGC 判定では扁平上皮病変の割合が高く 21%であった. これは集塊状の異型細胞を腺由来として考える傾向があったと考えられるが, 異型細胞に核の扁平化や敷石状配列, 流れ様配列が見られる場合には, 腺系病変を考えるよりもむしろ扁平上皮病変を疑うべきと思われる. 再検討した 12 症例中 11 例の標本内には扁平系特有の配列が観察され, 扁平上皮病変の診断が可能であると考えられる.



### O-2-3 子宮頸部細胞診 AGC の HPV genotype と組織診の後方視的検討

トヨタ記念病院産婦人科<sup>1)</sup>, トヨタ記念病院臨床検査科病理<sup>2)</sup>

○鶴飼真由(MD)<sup>1)</sup>, 島 寛太(MD)<sup>2)</sup>, 柴田莉奈(MD)<sup>1)</sup>, 加藤幹也(MD)<sup>1)</sup>, 村井 健(MD)<sup>1)</sup>, 森 将(MD)<sup>1)</sup>, 柴田崇宏(MD)<sup>1)</sup>, 竹田健彦(MD)<sup>1)</sup>, 岸上靖幸(MD)<sup>1)</sup>, 小口秀紀(MD)<sup>1)</sup>

【緒言】子宮頸部細胞診の Atypical Glandular Cells (AGC) は腺に異型があるが上皮内腺癌 (AIS) とするには異型が弱いもの、腺癌が疑われるが断言できないものと定義される。AGC は対応する組織型も多様であり慎重な対応が求められる。

【方法】2011年1月から2023年1月の間に当院で子宮頸部細胞診を施行し、AGCと診断した症例の HPV genotype と組織診断に関して後方視的検討を行った。

【結果】子宮頸部細胞診を施行した症例は1,104例で、その中でAGCは29例であった。29例中14例がAGC-NOS, 11例がAGC-FN, 4例がAGCであった。最終組織診断はCIN2が2例, CIN3が6例, CIN3とAISが1例, AISが4例, 子宮頸癌15例, 卵巣癌 (high-grade serous carcinoma) 1例であった。子宮頸癌の組織型は HPV 関連腺癌が11例, HPV 非依存型腺癌 (mucinous adenocarcinoma) が3例, HPV 関連扁平上皮癌が1例であった。HPV genotype はCIN2, 3では16型2例, 31型2例, 35型1例, 39型1例, 52型1例, 58型2例であった (重複あり)。AISの5例では18型が4例, 陰性が1例で, 子宮頸癌15例では16型4例, 18型9例, 58型1例, 陰性1例であった。卵巣癌は HPV 陰性で子宮頸部組織診は Endocervical gland hyperplasia with focal atypia であり, その後の細胞診はNILMが持続していたが1年後に卵巣腫瘍を認め, stageIIIC 卵巣癌の診断となった。

【結論】AGCの中でHPV18症例は浸潤性子宮頸部腺癌である可能性が高い。AGC症例の中に卵巣癌も含まれていたことを考慮すると, MRIや円錐切除なども含めた慎重な管理を行う必要がある。

### O-2-4 子宮頸部腺癌の検出における p16/Ki67 二重免疫細胞化学染色の有用性

大阪国際がんセンター臨床検査科病理・細胞診<sup>1)</sup>, 大阪国際がんセンター病理・細胞診断科<sup>2)</sup>

○龍あゆみ(CT)<sup>1)</sup>, 神月 梓(CT)<sup>1)</sup>, 棚田 論(CT)<sup>1)</sup>, 長田盛典(MD)<sup>2)</sup>, 本間圭一郎(MD)<sup>2)</sup>

【はじめに】子宮頸部腺癌のスクリーニングにおいて細胞診は重要な役割を担っているが, 時に腺系異型細胞の評価に苦慮することがある。今回, 子宮頸部高度扁平上皮内病変の検出に有用とされている p16/Ki67 二重免疫細胞化学染色 (p16/Ki67 染色: CINtec® PLUS Cytology Kit [Roche Diagnostics]) が, 子宮頸部腺癌の検出にも有用であるかを検証した。

【対象および方法】過去3年9カ月の間に子宮頸部細胞診にて異型腺細胞 (AGC/AIS/Adenocarcinoma) と判定し, p16/Ki67 染色での評価が可能であった153例の中で, 外科的切除術が施行された100例と経過観察にて所見なしであった11例に, 既存の腺細胞が観察された31例を加えた計142例を対象とした。

【結果】142例のうち, p16/Ki67 染色に対してびまん性陽性例は74例 (頸部腺癌62・体癌7・卵巣癌1・高度扁平上皮内病変4), 部分的陽性例は24例 (頸部腺癌7・体癌7・卵管癌1・所見なし9), 陰性例は44例 (体癌5・頸部腺癌4・所見なし35) であった。子宮頸部腺癌検出における p16/Ki67 染色の感度, 特異度, 陽性的中率, 陰性的中率はそれぞれ94.5%, 58.0%, 70.4%, 90.9%であった。びまん性陽性例のみを陽性とみなすと84.9%, 82.6%, 83.8%, 83.8%であり, 特に39才以下では90.6%, 89.5%, 93.5%, 85.0%であった。

【結語】p16/Ki67 染色は子宮頸部腺癌の検出においても有用であり, 判定に苦慮したときの一助になり得る。また p16/Ki67 染色の結果に基づいて細胞像を見直すことにより, 精度向上に繋がると考えられる。ただし体癌や卵巣癌などに由来する細胞でも陽性となることがあること, 頸癌でも重型により陰性となることに注意が必要である。(Ryu A, et al. *Cancer Cytopathol.* 2022)



### O-2-5 ThinPrep 子宮頸部細胞診標本における背景物質の特徴(綿菓子状物質の特殊染色検討)

医療法人社団 EVE ウィミズクリニック<sup>1)</sup>, 株式会社モルフォテクノロジー<sup>2)</sup>, 札幌医科大学附属病院病理部<sup>3)</sup>, 札幌医科大学医学部産婦人科学講座<sup>4)</sup>

○松並平晋(CT)<sup>1,2)</sup>, 小泉基生(MD)<sup>1)</sup>, 蓑島敦志(CT)<sup>3)</sup>, 森谷 純(CT)<sup>3)</sup>, 松浦基樹(MD)<sup>4)</sup>, 齋藤 豪(MD)<sup>4)</sup>

【目的】われわれはこれまで, LBC (ThinPrep) 子宮頸部細胞診標本の萎縮性変化時に出現する背景物質について検討し, 中でも綿菓子状背景物質は腫瘍性変化の場合にも見られるとされる注意すべき所見であることを報告してきた. 今回は綿菓子状背景物質の本態解析を目的とし, 萎縮性変化と腫瘍性変化の相違について特殊染色による検討を行ったので報告する.

【対象と方法】2023 年 7 月~10 月に札幌医科大学病院産婦人科外来で施行された LBC (ThinPrep) 子宮頸部細胞診検体のうち, 綿菓子状背景物質が見られた扁平上皮癌 4 例, 萎縮性変化 5 例を対象とした. 各症例の保存検体から未染色標本をそれぞれ 2 枚ずつ作製し, 塗抹範囲を 4 分割してマリノール転写法を用いてシランコートスライドに転写し, 8 枚の検討用標本作製した. 特殊染色は, PAS 反応, pH2.5 アルシアン青染色 (AB), ムチカルミン染色 (MC) を行い, それぞれ染色性について検討した.

【結果】扁平上皮癌例と萎縮性変化例の綿菓子状背景物質は, パパニコロウ染色標本では形態学的に違いは見られなかった. 検討した特殊染色の結果は, 扁平上皮癌 4 例のすべてにおいて PAS は弱陽性, AB と MC は陰性であった. 萎縮性変化 5 例のすべてにおいて PAS は陽性, AB と MC は弱陽性であった.

【考察】今回の検討結果から, 悪性腫瘍性病変や萎縮性変化症例の LBC (ThinPrep) 子宮頸部細胞診標本で見られる綿菓子状背景物質は, 形態的には類似しているが成分は異なるものであることが示唆された. 特殊染色による検討結果から両者で見られた綿菓子状背景物質は頸管粘液由来ではないと考えられた. さらに本態解析を目的として, 免疫染色による追加検討を行う予定である.

### O-2-6 当院尖圭コンジローマ切除例における子宮頸部病変の合併について

JCHO 群馬中央病院臨床検査部<sup>1)</sup>, JCHO 群馬中央病院病理診断科<sup>2)</sup>

○岩上鈴花(CT)<sup>1)</sup>, 永瀬泰平(CT)<sup>1)</sup>, 石田亜光(CT)<sup>1)</sup>, 斉藤誠人(CT)<sup>1)</sup>, 榎本達矢(MT)<sup>1)</sup>, 櫻井信司(MD)<sup>2)</sup>

【はじめに】臨床的に尖形コンジローマ (CA) として切除された症例における, 子宮頸部病変の合併について, 後方視的に調査を行い考察した.

【対象と方法】2013-22 年の 10 年間, 当院婦人科で, 臨床的に CA の診断で切除された 51 例について, 組織診, 経過観察中に施行された子宮頸部細胞診, HPV 検査, 頸部生検の結果を集計, 分析した.

【結果】平均年齢は 27.5 歳. 病理診断は CA30 例 (59%), Vaginal or Vulval intraepithelial neoplasia (VIN) 14 例 (27%), CA+VIN5 例 (10%), その他 2 例 (4%) であった. 子宮頸部細胞診が実施されていた 30 例中 19 例 (63%) は ASC-US 以上の要精検例で, 15 例 (50.0%) に LSIL 以上の異形成が疑われた. ASC-US 以上の合併割合は, CA50.0%, VIN77.8%, CA+VIN100%であった. 子宮頸部生検は 9 例に実施され, LSIL 5 例 (56%), HSIL 4 例 (44%) であった. HPV 検査は 12 例中異形成症例 5 例に陽性で, 51, 58, 68 型各 1 例, 52 型 2 例が検出されている.

【考察】臨床的 CA 切除例には, 組織学的に異型が目立ち, p16 の過剰発現を伴う VIN が少なからず存在し, 両者が混在する症例も多く見られる. また, これらには high-risk HPV 感染を伴う子宮頸部異形成病変が高頻度に合併しており, CA を low-risk HPV 関連の良性病変と断定するのは慎重であるべきと考えた. 子宮頸部病変を高頻度に合併することを念頭に, 子宮頸部の追加検査, その後のフォローを考えるべきである.

### O-2-7 子宮頸部細胞診で推定しえた子宮頸部小細胞神経内分泌癌の1例

鳥取大学医学部女性診療科

○山本康嗣(MD), 澤田真由美(MD), 大川雅世(MD), 曳野耕平(MD), 飯田祐基(MD), 細川雅代(MD), 小松宏彰(MD), 工藤明子(MD), 佐藤慎也(MD)

【緒言】神経内分泌癌は子宮頸部悪性腫瘍の5%未満と稀な腫瘍であり、その予後は極めて不良である。今回我々は、子宮頸部細胞診により子宮頸部小細胞神経内分泌癌(small cell neuroendocrine carcinoma; SCNEC)を推定することができた1例を経験したので報告する。

【症例】42歳女性、1妊1産。35歳時にHSIL/CIN3に対して子宮頸部円錐切除術の既往がある。3ヶ月前からの不正性器出血を主訴に受診した。子宮頸部に全周性に外向性発育する易出血性の腫瘍を認めた。細胞診及び組織診からSCNECと腺癌の混合癌(HPV関連腫瘍)と診断した。MRI所見は子宮頸部が造影効果のある長径5.8cmの腫瘍に置換され、腔壁浸潤の指摘があった。PET-CTで右閉鎖、内腸骨節のリンパ節同部位に集積を認めた。腫瘍マーカーはSCC, CA125及びCA19-9は正常値であったが、NSE:38.4ng/mLとNSEの上昇を認めた。子宮頸癌IHC1r期(T2aN1M0)と診断し、同時化学放射線療法の方針とした。現在治療中である。

【細胞所見】子宮頸部細胞診は孤在散在性に小集塊状の異型細胞が多数見られた。異型細胞はN/C比が高く裸核状であり、粗大顆粒状のクロマチン増量を認めた。小細胞神経内分泌癌を疑う所見であった。

【組織所見】子宮頸部の生検による病理組織学的診断では、腫瘍の大部分はN/C比が高く繊細な核クロマチンを有する細胞であり、一部に高円柱状の異型上皮が管状増殖する成分が混在していた。免疫組織化学染色ではSynaptophysin(+), Chromogranin A(-), CD56(+), ki-67index(95%以上), p16(+ )であった。

【結語】頸部細胞診で特徴的な細胞所見を捉え、組織診で免疫組織化学染色を追加することでSCNECと診断することが可能であった。

### O-2-8 AGC判定症例における再検討(過剰な判定の減少を目指して)

公益財団法人東京都予防医学協会

○梅田昂暉(CT), 菊地 唯(CT), 仲本美智子(CT), 吉田志緒子(CT), 庄司里香(CT), 鎌田久美子(CT), 濱田智美(MD), 久布白兼行(MD)

子宮頸部のAISや腺癌は年々増加傾向にあるといわれており、これらの早期発見には正確な細胞像の把握が重要である。AGC(atypical glandular cells)にはAISや腺癌といった腺系悪性病変だけでなく、細胞学的に多様な形態をとる反応性の変化も多分に含んでおり、細胞検査士間および専門医との間で判定にずれが生じることも多い。AGC判定の取り扱いは、コルポ・生検・頸管および内膜細胞診または組織診であり、受診者の負担は大きいといえる。AGCのうち、本来生検が必要のない良性症例を減らすことは、過剰な精密検査の実施による不利益を減らすこととなり、そのためにも細胞診には高い精度が求められる。そこで今回は、より正確な細胞所見の把握を目的として、当施設で一次検診の結果がAGCであった症例を再検鏡し、その細胞所見について検討を行った。対象は2019年から2020年に実施された子宮頸がん検診でAGCと判定され、病理組織診結果が得られた150例中、直接塗抹法の136例とした。そのうち病理組織診が炎症や反応性病変であったのは61例(44.9%)であり、LSIL/CIN1は33例(24.3%), HSIL/CIN2は6例(4.4%), HSIL/CIN3は2例(1.5%), AISは12例(8.8%), 微小浸潤腺癌は1例(0.7%), 頸部腺癌は4例(2.9%), 子宮内膜癌は14例(10.3%)であった。検討する細胞所見は「細胞の出現形態」「核の大小不同」「核形不整」「核の立体感」「クロマチン量や性状」「核小体」「核分裂像」とし、そこから得られた結果について報告する。

### 0-2-9 異なる経過をたどった子宮頸部異型腺細胞長期持続の 2 例

横浜労災病院産婦人科<sup>1)</sup>, 横浜労災病院病理診断科<sup>2)</sup>

○松永竜也(MD)<sup>1)</sup>, 内田雅子(CT)<sup>2)</sup>, 濱村尚也(CT)<sup>2)</sup>, 増田麻紀(CT)<sup>2)</sup>, 宮下浩子(CT)<sup>2)</sup>, 横沢麻希子(CT)<sup>2)</sup>, 山上朋之(CT)<sup>2)</sup>, 中川沙綾子(MD)<sup>1)</sup>, 道佛美帆子(MD)<sup>1)</sup>, 角田幸雄(MD)<sup>2)</sup>

【緒言】AGC は反応性, 修復性変化といった良性病変から上皮内腺癌や浸潤性腺癌, さらに扁平上皮病変など多彩な病変を反映している。内頸部病変の場合十分な組織診断ができず, 細胞診の所見次第によっては慎重経過観察となることも少なくない。今回異なる経過を辿った AGC 長期持続していた 2 症例について検討した。

【症例 1】初診時 49 歳, 細胞診 AGC, 組織診では悪性所見認めず, 水溶性帯下と MRI にて頸部嚢胞を認めるものの画像上積極的に悪性を示唆しないことから 3 か月毎慎重外来経過観察となった。約 10 か月のフォロー中で 4 回の細胞診はすべて AGC であるが最強病変として 8 か月目で炎症細胞や変性物質を背景に, クロマチン増量や核の大小不同を認める異型腺細胞を認めた。組織診は 3 回行われ最強病変として最後の組織診で AIS となった。MRI は 2 回撮像され, 所見の変化は見られなかった。AIS の診断にて腹腔鏡下子宮全摘術を施行したところ最終病理診断にて子宮頸部腺 IIB 期となった。放射線治療を行い, 再発なく経過観察中である。

【症例 2】初診時 50 歳, 細胞診 AGC, 組織診で異型扁平上皮, 頸部嚢胞など認めず慎重外来経過観察となった。約 3 年のフォロー中で 4 回の AGC, 1 回 HSIL であるが, 最強病変として細菌や炎症細胞を背景に明瞭な核小体やクロマチン増量を伴う異型腺細胞を認めた。組織診は最強病変として最後 CIN3 であった。CIN3 の診断で円錐切除を行い, 最終診断も CIN3 であった。

【考察】AGC の意味を理解した上で病理診断部とも供覧して慎重経過観察していたが, 症状や嚢胞性病変がある場合は早期介入も考慮すべきである。

### 0-2-10 細胞診で指摘し得た分葉状頸管腺過形成の 1 例

済生会横浜市南部病院病理部<sup>1)</sup>, 済生会横浜市南部病院病理診断科<sup>2)</sup>, 昭和大学横浜市北部病院臨床病理診断科<sup>3)</sup>

○木村由佳(CT)<sup>1)</sup>, 三田和博(CT)<sup>1)</sup>, 鈴木玲子(CT)<sup>1)</sup>, 石井輝子(CT)<sup>1)</sup>, 妹尾詩織(CT)<sup>1)</sup>, 鈴木玖風(CT)<sup>1)</sup>, 村上あゆみ(MD)<sup>2)</sup>, 中山 崇(MD)<sup>2)</sup>, 小池千尋(MD)<sup>3)</sup>

【はじめに】分葉状頸管腺過形成 (Lobular endocervical glandular hyperplasia : 以下 LEGH) は, 嚢胞状に拡張した大型腺管の周囲に小型内頸部腺が分葉状に配列を示す良性病変で, 細胞診標本では正常頸管腺細胞との鑑別が困難である。今回, 細胞診で LEGH と指摘し得た 1 例を経験したので報告する。

【症例】40 代女性。子宮筋腫と CIN2 の既往があり経過観察中であったが, 自己判断で受診が途絶えていた。不正出血により受診し, 筋腫分娩が疑われ当院に紹介された。経膈超音波にて前唇に 2 cm 大, 後唇に 3 cm 大の腫瘤を認められ, 子宮頸部生検, 細胞診がおこなわれた。その後, 子宮頸部円錐切除術が施行された。

【細胞所見】シート状の配列を示す頸管腺細胞集塊を多数認めた。細胞質に豊富な粘液を有する高円柱状の細胞がみられた。核は類円形で異型に乏しく, 核腫大やクロマチン増量はみられなかった。所見から LEGH が鑑別に挙げられた。

【組織所見】嚢胞状に拡張した頸管腺の周囲に, 分葉状に配列する小型腺管が認められた。いずれも豊富な粘液を有する高円柱状上皮細胞から構成され, 明らかな異型はなく LEGH と診断された。

【まとめ】LEGH は胃型 HPV 非依存性腺癌が併存することがあり, 正常頸管腺細胞との鑑別の重要性は非常に高い。また LEGH は胃型 HPV 非依存性腺癌の前駆病変と考えられており, HPV 検査によるスクリーニングから免れてしまう。そのため, 細胞診で細胞質に豊富な粘液を有する頸管腺細胞集塊が多数みられた際は, LEGH を鑑別に挙げることは重要である。

### O-2-11 異なる細胞像を呈した子宮頸部浸潤性重層性粘液産生癌の2症例

独立行政法人地域医療機能推進機構 (JCHO) 九州病院中央検査室<sup>1)</sup>, 独立行政法人地域医療機能推進機構 (JCHO) 九州病院病理診断科<sup>2)</sup>, 独立行政法人地域医療機能推進機構 (JCHO) 九州病院産婦人科<sup>3)</sup>

○井手圭一郎(CT)<sup>1)</sup>, 石坂駿行(CT)<sup>1)</sup>, 吉田久美子(CT)<sup>1)</sup>, 安部拓也(CT)<sup>1)</sup>, 立岩友美(CT)<sup>1)</sup>, 奥園 学(CT)<sup>1)</sup>, 坂本悦子(CT)<sup>1)</sup>, 豊嶋恵子(CT)<sup>1)</sup>, 安武伸子(MD)<sup>3)</sup>, 本下潤一(MD)<sup>2)</sup>

【はじめに】浸潤性重層性粘液産生癌は、細胞質内粘液を有する異型細胞が重層化し、充実性シート状の胞巣を形成して増殖する。WHO 分類第5版では、HPV 関連腺癌のⅠ亜型として分類されている。今回我々は、経験した2例の細胞像を中心に報告する。

【症例1】40歳代女性。不整性器出血を主訴に前医受診し、細胞診でAGCの判定で当院紹介受診となる。子宮頸部には、2cm大の易出血性の腫瘤を認め、細胞診と組織生検の診断結果より、子宮全摘出術が施行された。

【症例2】40歳代女性。不整性器出血を主訴に前医受診し、細胞診でASC-Hの判定で当院紹介受診となる。子宮腔部に4cm大の腫瘤を認め、細胞診と組織生検が施行された。

【細胞診所見】症例1では、シート状や重積性ないし乳頭状の集塊で出現し、核腫大や、核クロマチン増量を伴い、一部の細胞質に豊富な粘液を有していた。症例2では、細胞密度の増加した集塊で出現し、細胞質が比較的厚く、核形不整や高度の核クロマチン増量を伴っていた。

【病理組織所見】症例1および症例2では、いずれも充実性シート状増殖を示す腫瘍を認めた。腫瘍細胞は、クロマチン濃染核腫大と粘液を含む細胞質からなり、これらが多層化して浸潤性の胞巣を構成し、不整な管状腺管や癒合状腺管も混在していた。

【まとめ】異なる細胞像を呈した浸潤性重層性粘液産生癌の2例を報告した。症例1は、豊富な細胞質内粘液により腺上皮由来を考えた。症例2は、厚い細胞質と高度の核クロマチン増量により扁平上皮由来を考えた。組織診断後の再鏡検では、極少数の細胞に細胞質内粘液を認めた。症例2の様に細胞質内粘液を有する細胞が極めて少ない症例も有り、慎重な観察が必要と思われた。

### O-2-12 腺房腺癌成分を伴う前立腺原発小細胞神経内分泌癌の1例

帝京大学ちば総合医療センター病院病理部<sup>1)</sup>, 帝京大学ちば総合医療センター泌尿器科<sup>2)</sup>

○安達純世(CT)<sup>1)</sup>, 花見恭太(CT)<sup>1)</sup>, 豊永安洋(CT)<sup>1)</sup>, 高田 岬(CT)<sup>1)</sup>, 内田浩紀(CT)<sup>1)</sup>, 鈴木星也(CT)<sup>1)</sup>, 加藤洋人(MD)<sup>2)</sup>, 納谷幸男(MD)<sup>2)</sup>, 藤野 節(MD)<sup>1)</sup>, 山崎一人(MD)<sup>1)</sup>

【はじめに】前立腺原発の小細胞神経内分泌癌 small cell neuroendocrine carcinoma (以下 SCNEC) は予後不良で、前立腺癌全体の1%未満と稀な腫瘍である。その約半数は純型で、残りは腺房腺癌(acinar adenocarcinoma)との混合型である。今回、尿細胞診検体においてSCNECと腺房腺癌の両成分を認めた1例を報告する。

【症例】70代、男性。腎後性腎不全の精査目的で当院を受診。PSA値の上昇はなかったが、CT上、前立腺、両側精嚢の腫大、および骨盤内や傍大動脈リンパ節の腫大を認めた。

【細胞像】自然尿；出血、炎症、壊死様物質、表層型の尿路上皮細胞に混じり、異型細胞を孤在性や小集塊で認めた。異型細胞は小型でN/C比が高く、核クロマチンの濃染がみられた。また細胞質が淡明で核は腫大、核縁の肥厚、繊細な核クロマチン、小型の核小体を有する異型細胞も認めた。前立腺癌由来の腫瘍を疑い、悪性と判定した。

【組織像】前立腺生検；N/C比が非常に高い異型細胞の密な増殖を認めた。異型細胞の核は腫大し繊細な核クロマチンが観察され、SCNECを疑う所見であった。14本の生検中13本にSCNECが存在し、うち4本には腺房腺癌の成分を伴っていた。免疫組織化学的にSCNECの可能性を考えた腫瘍細胞は、synaptophysin, chromogranin A, androgen receptor, PSAは陰性、MIB1 indexは80%以上であり、SCNECを支持する所見であった。

【考察】本例はSCNECの診断後、エトポシド・シスプラチンの併用療法が開始された。従って、尿細胞診においてSCNECが検出されれば、化学療法のレジメンの決定など、治療方針の早期決定への一助になり得ると思われる。さらに分子生物学的検討も加えて報告する。



### 0-2-13 高齢者に発生した精巣混合型胚細胞腫瘍の一例

JA 三重県厚生連鈴鹿中央総合病院病理診断科<sup>1)</sup>, 鈴鹿医療科学大学大学院医療科学研究科<sup>2)</sup>, JA 三重県厚生連鈴鹿中央病院産婦人科<sup>3)</sup>, 鈴鹿医療科学大学保健衛生学部臨床検査学科<sup>4)</sup>

○中村 豊(CT)<sup>1,2)</sup>, 村田哲也(MD)<sup>1)</sup>, 馬場洋一郎(MD)<sup>1)</sup>, 矢納研二(MD)<sup>3)</sup>, 市川孝昭(CT)<sup>1)</sup>, 山中佑太(CT)<sup>1)</sup>, 間宮あずさ(CT)<sup>1)</sup>, 朝川可奈(MD)<sup>1)</sup>, 金山和樹(CT)<sup>4)</sup>, 米田 操(CT)<sup>4)</sup>

【はじめに】精巣の胚細胞腫瘍は, 20 歳後半から 30 歳代に好発し, 0 から 4 歳及び 45 歳から 54 歳小さなピークがあるとされる腫瘍である。今回我々は, 70 代男性に発生した CT ガイド下肺生検によって診断し得た精巣原発混合型胚細胞腫瘍の肺転移を経験したので報告する。

【症例】胃 MALT リンパ腫の治療から 5 年の経過を経て, フォロー中の CT にて左陰嚢の腫脹と肺に多発結節を認めた。肺の多発結節については精巣腫瘍の転移もしくは原発性肺癌の多発転移を疑い CT ガイド下生検が施行された。

【CT ガイド下肺生検捺印細胞像】壊死を背景に散在性あるいは結合性の緩い異型細胞が一部ロゼット様配列を示し出現していた。個々の細胞は, 裸核様～長楕円形でクロマチンは粗雑ごま塩状の核を有していた。

【CT ガイド下肺生検組織像】採取された組織の全域に腫瘍細胞を認め, 組織学的に成熟した平滑筋, 神経膠細胞と未熟な神経管構造を認める腫瘍組織であり, 未熟奇形腫および卵黄嚢腫瘍と考えられた。

【精巣腫瘍組織像】精巣腫瘍は 10.0×12.0×4.0 cm で, 断面は黄白色で空洞や嚢胞状の変化を伴っていた。腫瘍は, 扁平上皮, 軟骨組織やアポクリン分泌を伴う上皮, 中枢神経組織などを背景に, 未熟奇形腫および卵黄嚢腫瘍と考える高悪性度病変が確認された。以上の所見から肺の多発転移病変は混合型胚細胞腫瘍(Mixed germ cell tumor)の転移と診断された。

### 0-2-14 分腎尿細胞診にてアミロイドを認めた尿管アミロイドーシスの 1 例

岡山大学病院病理部

○久本翔太(CT), 柳井広之(MD), 那須篤子(CT), 松岡昌志(CT)

【はじめに】アミロイドーシスとは, 線維性蛋白質が組織に沈着して機能障害を引き起こす疾患である。アミロイドーシスは複数の臓器にアミロイドが沈着する全身性のものと, ある臓器に局限してアミロイドが沈着する限局性のものに分けられる。限局性アミロイドーシスが尿管に発生することは稀である。今回, 我々は分腎尿中にアミロイドが出現した尿管アミロイドーシスを経験したので報告する。

【症例】80 代, 女性。肉眼的血尿と水腎症を認め左尿管癌疑いにて精査目的で当院に紹介受診した。CT では, 左尿管に 4 cm 弱にわたる壁肥厚を伴う高度な尿管狭窄を認めた。膀胱鏡では, 明らかな病変は認めなかった。以上のことから左尿管癌が疑われたため, 左腎盂尿細胞診と生検材料による組織診が行われた。

【分腎尿細胞診所見】好中球を背景に異型に乏しい尿路上皮を認めた。背景にライトグリーン好性の硝子様物質を多数認めた。この物質は DFS 染色で赤褐色に染まった。

【組織診所見】採取された組織の間質に好酸性の硝子様物質が沈着していた。沈着している物質は, DFS 染色により赤褐色に染まったことからアミロイドの沈着と判断した。

【まとめ】尿管にアミロイドーシスを認めることは稀である。また, 尿管に発生するアミロイドーシスは, 肉眼的血尿や尿管に閉塞性病変を形成するため尿管腫瘍との鑑別が困難である。細胞診検体を鏡検するにあたり, 細胞所見のみならず細胞外所見にも注目することで DFS 染色と組み合わせて尿管アミロイドーシスを推定することが可能であると考えられる。



### O-2-15 子宮頸部細胞標本中の HPV 感染細胞における HPV 遺伝子型網羅的解析

群馬パース大学医療技術学部検査技術学科<sup>1)</sup>, 金沢医科大学産婦人科<sup>2)</sup>, こころとからだの元氣プラザ<sup>3)</sup>, 杏林大学保健学部臨床検査学科<sup>4)</sup>

○岡山香里(CT)<sup>1)</sup>, 柿沼真央(該当なし)<sup>1)</sup>, 笹川寿之(MD)<sup>2)</sup>, 藤井雅彦(MD)<sup>3)</sup>, 小田瑞恵(MD)<sup>3)</sup>, 大河戸光章(CT)<sup>4)</sup>

**【目的】** 私たちは、これまでに Single cell microdissection と Uniplex E6/E7 PCR 法により 1 細胞の HPV 遺伝子型網羅的解析を実施し、子宮頸部細胞標本に出現するコイロサイトと多核細胞に HPV 遺伝子型の特異性があることを明らかにしている。本研究では、二核細胞、異角化、巨細胞を対象とし、HPV 遺伝子型の網羅的解析を実施した。

**【対象・方法】** 精検実施診療所にて得られた 651 症例の LBC 材料を対象とした。LBC 材料から Uniplex E6/E7PCR 法にて HPV 遺伝子型を検出し、各例で Papanicolaou 標本を作製して二核、異角化、巨細胞を検出した。次に、得られた HPV 遺伝子型と二核細胞、異角化、巨細胞との関連性をロジスティック回帰分析によって評価した。加えて、Papanicolaou 標本から 1 細胞単位で HPV 感染細胞をマイクロダイセクションし、Uniplex E6/E7 PCR 法にて HPV を検出した。

**【結果】** ロジスティック回帰分析の結果、二核細胞は HPV52, 42, 11, 異角化は HPV16, 56, 58, 40, 42, 62 型と有意な関連性が認められたが、巨細胞と関連のある HPV 型は認められなかった。ロジスティック回帰分析で関連が見られた HPV 型を含めて重複感染していた LBC 材料を対象として Single cell microdissection を用いて HPV 型を検出した結果、各細胞ともに HPV 検出率は約 10% であり、有意差のあった HPV 型以外の遺伝子型が多く検出された。

**【考察】** 本研究より、二核、異角化、巨細胞は特定の HPV 遺伝子型と関連しないことが考えられた。したがって、HPV Primary 検診におけるハイリスク型 HPV に感染した女性の標本では、過剰診断を避けるためにこれらの細胞について考慮することで、トリアージ細胞診の特異度向上に貢献すると示唆される。

### O-2-16 HPV 検診導入に向けた現状と問題点

北海道対がん協会細胞診センター<sup>1)</sup>, 北海道対がん協会札幌検診センター検査科<sup>2)</sup>

○岡元一平(MD)<sup>1)</sup>, 高橋葉奈(CT)<sup>2)</sup>, 岸田佳倫(CT)<sup>2)</sup>, 平野真理(CT)<sup>2)</sup>, 横山 恵(CT)<sup>2)</sup>, 市川浩巳(CT)<sup>2)</sup>, 日野順子(CT)<sup>2)</sup>, 小西加奈子(CT)<sup>2)</sup>, 和田恒之(CT)<sup>2)</sup>, 藤田博正(CT)<sup>1)</sup>

**【目的】** HPV 単独法での子宮頸がん検診指針(案)が示され、新たな方法が加わろうとしている。当協会では 2013 年に HPV 検査併用臨床試験 (COMPAC-study/14642 人参加) を行い、以降はオプション追加検査として行われている状況にある。現状を解析し、今後 HPV 単独検診移行後の問題点などについて考察した。

**【方法】** 2020 年/2021 年度に当検診センターの子宮がん検診(集団バス検診/個別施設検診)を受診し HPV 検査を併用した 3093 人(全体の 5.8%)を対象に、検診後 2 年以内の治療対象 (CIN3+/AIS+) の診断、経過観察の実施状況などについて検討した。HPV 検査は cobas4800 を使用している。精密検査は細胞診異常および 16 型/18 型陽性 NILM はコルポ、その他の型/NILM は 6-12 月後の細胞診再検としている。

**【成績】** HPV 陽性は 321 人(10%)であった。細胞診陽性 (ASC-US 以上) が 74 人(23%)、細胞診陰性 (NILM) 16 型/18 型陽性 33 人(10%)、NILM その他の型陽性 214 人(67%)であった。精検受診率は 92%/91%/72%、治療対象例は 12 例(16%)/4 例(12%)/7 例(3%)発見されていた (NILM 例の検診から診断までの中央値 11M)。16 型/18 型では細胞診結果による診断率に有意差を認めなかった。HPV+/NILM で適切な経過観察(最低 1 回/年の細胞診)を受けていた症例は、当センターでは 80% と許容範囲内であったが、クリニックに限定すると 54% で診断数にも影響していた (8 例 vs 0 例)。

**【結語】** 16 型/18 型陽性者は細胞診結果に拘わらず高リスクであり、個別対応の必要性についても議論が必要ではないか。HPV+/NILM の適切な対応により治療対象例の増加が期待できる。自治体、受診者に加えて臨床の現場を含めた HPV 検査の浸透が必要であると考え。

## O-2-17 佐賀県における HPV 検査併用検診の現状

佐賀大学医学部産科婦人科学<sup>1)</sup>, 病因病態科学診断病理学分野<sup>2)</sup>, JCHO 佐賀中部病院<sup>3)</sup>

○福田亜紗子(MD)<sup>1)</sup>, 橋口真理子(MD)<sup>2)</sup>,  
野口光代(MD)<sup>3)</sup>, 内山倫子(MD)<sup>1)</sup>, 梅崎 靖(MD)<sup>1)</sup>,  
奥川 馨(MD)<sup>1)</sup>, 横山正俊(MD)<sup>1)</sup>

【目的】佐賀県における HPV 検査併用検診導入の経験から子宮頸がん検診に HPV 単独検査を導入した場合の現状及びそれに伴う問題点について報告する。

【方法】佐賀県では 2017 年より子宮頸癌検診の広域化, 2019 年からは 30 歳から 44 歳を対象に細胞診と HPV 検査の併用検診を開始した。また細胞診 NILM かつハイリスク HPV 陽性例 (NILM/hrHPV+) への 1 年後の個別通知による受診勧奨ならびに未受診者への再勧奨も開始した。本発表ではこれまでのデータを解析し, NILM/hrHPV+ の検出率, 検診受診率の変化, 検診の広域化の効果について検討した。

【成績】2019 年度の NILM/hrHPV+ は 8.4% (2,501/29,705) で, 1 年後の追跡精検で 59.9% (630/1,051) が 2 年連続 hrHPV+ であり精密検査を行った。そのうち 19.5% (205/1,051) に CIN が, 3.5% (37/1,051) に CIN2 以上の病変が検出された。以前佐賀市の併用検診における受診勧奨のみでは 1 年後の受診率は 42.6% (1,096/2,612) に過ぎなかったが, 受診勧奨に加え未受診者への再勧奨を行うことにより 1 年後の受診率は 60.8% へと上昇した。しかし, その後の受診率は, 54.7%, 48.5% と低下傾向にある。また, 検診の広域化により受診者数の増加も認められた。

【結論】HPV 単独検査法は, 感度の高さと効率から検診への導入が検討されている。しかし現在の市町村単独の管理システムでは限界があり, 導入にあたっては LBC の導入や検診の広域化, 未受診者管理のための全国的なシステムの構築が必要である。

## O-2-18 HPV ワクチンの効果検証 (JHERS 研究) と子宮頸がん撲滅戦略

金沢医科大学産科婦人科<sup>1)</sup>, 友愛医療センター<sup>2)</sup>, 四季レディースクリニック<sup>3)</sup>, アイレディースクリニック新横浜<sup>4)</sup>, ホワイトレディースクリニック<sup>5)</sup>

○笹川寿之(MD)<sup>1)</sup>, 前濱俊之(MD)<sup>2)</sup>, 江夏亜希子(MD)<sup>3)</sup>,  
入江琢也(MD)<sup>4)</sup>, 白須宣彦(MD)<sup>5)</sup>

【目的】10 年前に日本で開始された HPV 感染予防ワクチン接種の効果を検証し, 日本において子宮頸癌を撲滅のために何が必要かについて考える。

【方法】婦人科外来を受診した 16-39 歳までの若い女性 1529 名から同意後にアンケート調査を実施, 子宮頸部擦過 LBC 採取検体を用い細胞診, すべての癌誘発型 HPV 同定を行った。評価可能な 1460 名についてコルポ検査下での狙い組織診を実施した。

【成績】22-27 歳の対象者で最も高率 (53%) に接種を受けていた。評価可能な症例における CIN2 以上の異常 (CIN2+) と CIN3+ 発生率は非接種者でそれぞれ 12.8%, 6.3% で, 接種者では 2.1%, 0.7% であり, 発生率は極めて低かった (CIN3+90% 防御効果,  $P < 0.0001$ )。しかも HPV16, 18 型による CIN2+ 病変はなかった。さらに HPV16, 18 型感染は, それぞれ 95%, 100% 防御された。HPV ワクチン接種前に実施した JHERS2011 研究との比較においても同様の有効性が示され, さらに接種後 10 年で HPV16, 18 型のみならず, HPV31, 58 型感染も有意に減少した。

【結論】2 価, 4 価 HPV ワクチン接種は, 子宮頸がん発生防止において極めて有効であることが日本の若い女性で初めて示された。HPV ワクチン接種率を 50% 以上に上げること, 細胞診トリアージを併用した HPV1 次検診導入が喫緊の課題であると思われる。

### 0-2-19 子宮頸部細胞診を契機に診断された乳癌子宮転移の一例

高岡市民病院産婦人科<sup>1)</sup>, 高岡市民病院病理診断科<sup>2)</sup>, 高岡市民病院病理検査科<sup>3)</sup>

○牛島倫世(MD)<sup>1)</sup>, 山崎悠紀(MD)<sup>1)</sup>, 荻野奈緒(MD)<sup>1)</sup>, 三輪重治(MD)<sup>2)</sup>, 林 伸一(MD)<sup>2)</sup>, 田中日奈子(CT)<sup>3)</sup>, 前田睦子(CT)<sup>3)</sup>, 中田千里(CT)<sup>3)</sup>

悪性腫瘍の子宮への転移は稀である。原発巣は日本では胃、卵巣、結腸が多く、乳癌はこれらに比し少ないとされている。症例は66歳女性。11年前に左乳癌(浸潤性乳管癌)に対して左乳房切除術、6年8ヶ月前に右乳癌(浸潤性小葉癌)にて右乳房切除術の既往がある。1年前の子宮がん検診では異常を認めていなかった。不正出血等の症状は認めず、子宮がん検診を受診したところ、頸部細胞診AGCの判定であった。子宮腔部の表面は平滑で、潰瘍形成や出血、腫瘍性病変は認めなかった。内診すると子宮頸部は硬く腫大し可動性は不良であり、MRI検査にて子宮頸部から体部・傍子宮結合織まで浸潤する子宮頸癌を疑った。頸部細胞診像では、腺型と思われる異型細胞が小集塊状あるいは孤立性に配列していた。核は偏在しN/C比は高く、核腫大や核形不整を認め、核分裂像も見られた。HPV検査は陰性、胃型ムチン検査は陰性であった。内膜細胞診でも正常内膜腺細胞も少数認めるものの、出現細胞のほとんどが頸部細胞診と同様の異型細胞が占めていた。細胞像からは通常の頸部腺癌や内膜癌とは異なる印象であり、頸管キュレット組織診を行った。組織診では形態的にsignet-ring cell様であり、胃癌の転移、乳腺小葉癌の転移、原発子宮頸癌あるいは体癌が鑑別に挙げられた。上部下部消化管内視鏡検査は異常なく、組織の免疫染色の結果をふまえて、乳腺小葉癌の転移と診断した。悪性腫瘍の子宮転移の病巣の主体は非粘膜病変で症状にも乏しいため、診断が困難である。乳癌等悪性腫瘍の既往があれば、転移の可能性を念頭に置いて診断することが重要と考えられた。

### 0-2-20 子宮、卵巣転移を伴った乳腺浸潤性小葉癌の一例

弘前大学大学院医学研究科産科婦人科学講座<sup>1)</sup>, 弘前大学医学部附属病院病理部<sup>2)</sup>, 弘前大学大学院保健学研究科生体検査科学領域<sup>3)</sup>, 弘前大学大学院医学研究科病理診断学講座<sup>4)</sup>, 弘前大学大学院医学研究科病理生命科学講座<sup>5)</sup>

○追切裕江(MD)<sup>1)</sup>, 重藤龍比古(MD)<sup>1)</sup>, 小島啓子(CT)<sup>2)</sup>, 松村由紀子(MD)<sup>1)</sup>, 横山良仁(MD)<sup>1)</sup>, 加藤哲子(MD)<sup>3)</sup>, 黒瀬 顕(MD)<sup>4)</sup>, 鬼島 宏(MD)<sup>5)</sup>

【緒言】乳癌の特殊型である浸潤性小葉癌(Invasive lobular carcinoma, 以下ILC)は全乳癌の4-5%と少ないが、腹腔内臓器に転移する傾向が高い。今回、転移性子宮・卵巣腫瘍を疑い手術を施行し、ILCと診断された1例を経験したので報告する。

【症例】50代女性、既往歴なし。腹部膨満感を主訴に前医を受診し、子宮頸部腫瘍と両側卵巣腫瘍、腹水があり、当院紹介となった。PET-CT検査では両側卵巣腫瘍と子宮頸部に軽度の集積を認めた。CT検査で胃壁の肥厚を認めたが、上部消化管内視鏡検査では悪性所見はなかった。子宮頸管内細胞診でAdenocarcinoma(NOS)、頸管内組織診で低分化腺癌の診断となった。手術を施行したが、腹腔内播種多数であり、試験開腹術で終了した。卵巣生検の結果より、ILCの診断となった。乳房MRI検査では腫瘍性病変はなかったが、軽度腫大した左腋窩リンパ節の生検からILCの所見を認めた。現在薬物療法中である。

【細胞診】核クロマチン増量、核小体腫大、核偏在性を示す小型の異型細胞が多数あり、異型細胞は明らかな上皮様結合はないが、免疫細胞化学でMOC31陽性であった。

【組織診】腫瘍細胞は小型円形で偏在核を有し、胞体内に粘液を認めた。上皮下で充実性に増生し、免疫染色ではCK7+, CK20-, PAX8+(very focal), CDX2-, WT1-, p53-であった。

【術後病理組織】類円形核と弱好酸性の細胞質を有する小型細胞が索状、小胞巣状、孤在性に増殖し、細胞質内小腺腔も散見された。免疫染色ではCK7+, CK20-, GATA3+, ER+, GCDFP15+, E-cadherin-, PAX8-であった。

【まとめ】転移性子宮腫瘍で乳癌原発の頻度は高くはないものの、特徴的な組織像からILCを鑑別にあげる必要がある。

## O-2-21 子宮頸部扁平上皮病変細胞診におけるハイパースペクトルイメージングの有効性

福井大学医学部附属病院病理診断科/病理部<sup>1)</sup>, パナソニックホールディングス株式会社テクノロジー本部マテリアル応用技術センター<sup>2)</sup>

○松川遥佳(CT)<sup>1)</sup>, 湯川系子(該当なし)<sup>2)</sup>,  
細川 誓(該当なし)<sup>2)</sup>, 古市和美(CT)<sup>1)</sup>,  
鎌田公美子(CT)<sup>1)</sup>, 田辺経子(MT)<sup>1)</sup>, 今村好章(MD)<sup>1)</sup>

【緒言】ハイパースペクトルイメージング (HSI) は、可視光～非可視光領域の波長を細分化して波長毎の空間情報やスペクトル情報を大量に取得する画像解析技術で、がん組織/細胞の位置特定や同定が検討されている。今回、子宮頸部扁平上皮細胞診検体を用い、異型扁平上皮細胞 (ASC) 鑑別における HSI の有効性について検討した。

【方法】当院で作製したパパニコロウ染色標本 61 例 (NILM, ASC-US, LSIL 各 10 例, HSIL9 例, ASC-H 10 例, SCC 12 例) から, NILM を表層 NILM-S, 中層 NILM-I, 傍基底 NILM-P, SCC を角化型 SCC-k と非角化型 SCC に細分化した 9 種類の細胞種を対象にした。Panasonic HS システム (Nature Photonics, 2023) を用いて可視光領域 (457-742 nm) から 15 nm 毎の HSI を取得後, 重なりのない 1 つの細胞から核, 細胞質, 細胞全体をアノテーションし, それぞれの HSI の輝度値を数値化して細胞種間の特徴を比較した。

【結果】核と細胞全体のアノテーション面積から算出した N/C 比と, 核, 細胞質, 細胞全体の HSI 輝度値間の相関性を検討すると, N/C 比と細胞全体の輝度値間に強い相関性 ( $y = -1.6340x + 0.6649$ ,  $R = -0.925$ ,  $P < 0.001$ ) が示され, 細胞全体の HSI 輝度値が子宮頸部細胞の生物学的悪性度を最も良好に示していた。細胞全体の HSI 輝度を用いると, ASC-H は 472 nm~547 nm 間で HSIL より有意に低下し, SCC 間にも 502 nm の鑑別点が見いだせた。ASC-US と LSIL 間では複数の波長で有意差が認められ, 607 nm での差が最も高かった。一方, HSIL と SCC に HSI 輝度の差異は認められなかった。

【総括】HSI 技術を用いた細胞全体の HSI 解析により, 子宮頸部扁平上皮病変の鑑別や生物学的特性の解析が可能となることが示唆された。

## O-2-22 LEGH スクリーニングにおける従来法と客観的指標を併用した LBC 法との比較検討

長野県立こども病院臨床検査科・生命科学研究センター<sup>1)</sup>, 信州大学医学部附属病院臨床検査部<sup>2)</sup>, 信州大学医学部保健学科生体情報検査学<sup>3)</sup>, 信州大学医学部産科婦人科学教室<sup>4)</sup>, 岡谷市民病院病理診断科<sup>5)</sup>

○浅香志穂(MD)<sup>1,2)</sup>, 小林麻里奈(CT)<sup>2)</sup>,  
加藤りこ(該当なし)<sup>3)</sup>, 中嶋智之(CT)<sup>2)</sup>,  
小原久典(MD)<sup>4)</sup>, 宮本 強(MD)<sup>4)</sup>, 上原 剛(MD)<sup>2)</sup>,  
石井恵子(MD)<sup>2,5)</sup>, 太田浩良(MD)<sup>2,3)</sup>

分葉状頸管腺過形成 (LEGH) の細胞像は, パパニコロウ (Pap) 染色で黄色調細胞質粘液が認められることが特徴的である。しかし実際の判定は難しく, 施設間や観察者間の不一致が起りやすい。本検討では客観的指標を用いた LEGH スクリーニング法の開発を目的とし, 直接塗抹法 (従来法) と特殊染色や免疫細胞化学染色を併用した液状化細胞診法 (LBC 法) での胃型粘液細胞の検出率を比較した。LEGH が疑われて子宮頸部細胞診が行われた計 97 検体から従来法と LBC 法の標本作製を行った。LBC 法では Pap 染色に加えて, Alcian blue-PAS (AB-PAS) 染色, 胃型上皮マーカーである Claudin 18, HIK1083 抗体の免疫細胞化学染色を行った。また胃型粘液 (糖鎖) の検出を目的として, 頸管分泌物を用いた HIK1083 抗体標識ラテックス凝集反応も行った。胃型粘液細胞が検出されたのは従来法 23.7% に対して, LBC 法では Pap 染色 13.4%, AB-PAS 染色 20.6%, Claudin 18 染色 18.6%, HIK1083 抗体 15.5% であり, 従来法が最も胃型粘液細胞の検出率が高かった。一方, HIK1083 ラテックス凝集反応で胃型粘液が検出できたのは 28.9% であった。LBC 法で胃型粘液細胞の検出率が低い原因として, 従来法に比較して観察可能な細胞数が少ない点や細胞の小型化により細胞質粘液の評価が難しい点などが考えられた。LEGH を疑う場合には LBC 法よりも従来法による細胞診スクリーニングが優れている可能性が示唆された。また細胞診に加えて頸管分泌液を用いた胃型粘液検出法を併用する有用性が示された。



## O-2-23 肝臓原発多発性神経内分泌腫瘍の1例

大阪医科薬科大学病院病理部・病理診断科<sup>1)</sup>, 大阪医科薬科大学病理学教室<sup>2)</sup>

○有我こずえ(CT)<sup>1)</sup>, 桑原宏子(MD)<sup>2)</sup>, 小野静香(CT)<sup>2)</sup>, 小高万葉(CT)<sup>1)</sup>, 中山裕子(CT)<sup>1)</sup>, 富宇加麻里(CT)<sup>1)</sup>, 浦上真由美(CT)<sup>1)</sup>, 武田玲郁(CT)<sup>1)</sup>, 栗栖義賢(MD)<sup>1)</sup>, 廣瀬善信(MD)<sup>2)</sup>

【はじめに】神経内分泌腫瘍(NET)は消化管や肺, 膵臓に発生することが多く, 肝臓原発は非常にまれである。今回我々は, 肝臓原発多発性 NET の一例を経験したので報告する。

【症例】80歳代男性。超音波およびCTにて肝臓(S4, S6)に多発性の腫瘍がみられ, 当院で精査が行われた。腫瘍マーカーは正常で, 上下部消化管に病変はみられなかった。またMRIでは肝臓以外に腫瘍は認められなかった。肝臓腫瘍の生検にてNET(G2)の診断となり, 開腹肝内側区域および肝部分切除術が行われた。

【腫瘍の捺印細胞像】腫瘍細胞は均一で, 顆粒状クロマチンと類円形の核を有し, 細胞質は不明瞭であった。これらの細胞は緩い結合を示し, 索状あるいはロゼット様に認められた。

【組織像】肝臓S4(4.2cm)およびS6(2.6cm)に, 索状あるいは充実性に増殖する腫瘍細胞がみられ, 0.2~0.5cmの小結節も複数認められた。いずれも腫瘍細胞は, CD56(+), synaptophysin(+), SSTR2A(+), Ki-67LI=15%で, 肝臓原発NET(G2)と診断された。

【結語】腫瘍の捺印細胞像で, NETの診断が可能であった。肝臓の多発性NETで, 転移病変との鑑別が問題となったが, 検索した範囲では肝臓以外に病変はなく, 肝臓原発NETとして経過観察されている。

## O-2-24 膵 High grade PanIN・上皮内癌の診断に細胞診が寄与した13例の後方視的考察

健生会立川相互病院病理検査<sup>1)</sup>, 健生会立川相互病院病理診断科<sup>2)</sup>

○藤元祐子(CT)<sup>1)</sup>, 荒井佑太(CT)<sup>1)</sup>, 小村光莉(CT)<sup>1)</sup>, 土屋晴瑠奏(CT)<sup>1)</sup>, 布村真季(MD)<sup>2)</sup>

【目的】早期膵癌に相当するStage0・Stage1膵癌は直接的な腫瘍同定が困難であることが多いため, 画像検査において膵実質・膵管の間接所見や微細な変化の検出が重要である。病変部位や範囲によりERCP・EUS-FNA・SPACEが選択され, High grade PanIN及び上皮内癌の鑑別には習熟を要する。当院では膵癌高リスク群の網羅的な画像精査により2018年より13例の早期膵癌を経験している。今回, これらの症例について総合的な後方視的考察を行った。

【対象】2018年7月~2023年12月にてHigh grade PanIN・上皮内癌と組織診断された13例のうち, SPACE6件, EUS-FNA1件, ERCP5例, 十二指腸液(Vater乳頭分泌液)1件を細胞判定。十二指腸液は13例中3例に異型細胞を検出し追加検査を推奨。

【細胞考察】(EUS-FNA) on-site迅速HE染色を実施。(SPACE)病変部位やIPMNの有無に影響し, ENPD留置から採取毎に炎症所見が増強し, 壊死様成分が混入する。微細な核クロマチン増量を示す小型細胞から構成される集塊が目立ち, 結合性の強い乳頭状~不整形の集塊形成を示す。集塊内は均一性があり, 核異型は中等度。(ERCP) High grade PanINでは核密度が高い小型集塊の形成を示す。核型不整は軽度で集塊内の均一性を認める。(十二指腸液)当院EUSの参考検査。十二指腸上皮・胆管上皮との鑑別を要し, 集塊形成・構築と核密度, 配列不整などの集成的な所見が要点となる。胆汁の影響により細胞縮小の傾向にあり, 核内所見は特異的な同定要素に乏しい。

【結語】早期膵癌の発見には選択された検体のHigh grade PanINの検出が重要であり, 抽出した小集塊の微細な構築や細胞異型を慎重に見極めなければならない。



## O-2-25 ドライバ遺伝子変異の発現様式で両側原発と考えられた両側同時肺腺癌の 1 例

沖縄赤十字病院呼吸器外科<sup>1)</sup>, 沖縄赤十字病院病理科<sup>2)</sup>

○宮城 淳(MD)<sup>1)</sup>, 岸本秀樹(CT)<sup>2)</sup>, 鈴木牧子(CT)<sup>2)</sup>,  
真喜志かおり(CT)<sup>2)</sup>, 玉城剛一(MD)<sup>2)</sup>,  
吉見直己(MD)<sup>2)</sup>

【はじめに】両側にすりガラス結節を呈した肺腺癌において、ドライバ遺伝子の発現様式が異なった症例を経験した。

【症例】50 代男性。検診の CT で右 S6 および左 S4 にすりガラス病変が見つかり紹介となった。右結節は増大したため手術を行った。左結節の大きさは変わらなかったが画像で肺癌が疑われたため半年後に手術を行った。

【細胞所見】(左 S4) 核に偏在傾向があり、やや細胞質が厚く核異型の強い細胞集塊がみられ肺腺癌と考えられた。(右 S6) 左側と比較して核の大小不同は少なく細胞異型の弱い細胞集塊がみられ、こちらも肺腺癌と考えられた。

【病理所見】(左 S4) 異型の強い核を有する細胞が papillary~solid pattern を呈して増殖しており肺腺癌と診断された。EGFR (L858R) 変異陽性であった。(右 S6) 典型的な Lepidic~papillary pattern の腺癌細胞が見られた。EGFR (exon19del) 変異および ROS-1 癒合遺伝子陽性であった。

【考察】両側ともすりガラス影を呈する肺腺癌であったが、臨床的に増大速度の違い、病理学的にドライバ遺伝子発現様式の違い、細胞学的に細胞異型の違いから、両側同時原発性肺癌と考えられた。一般的に ROS-1 や ALK 癒合遺伝子有する場合、比較的低分化な場合が多い。本症例の ROS-1 陽性肺癌は細胞異型が比較的弱く、臨床的にも増大速度が遅いため悪性度は高くない印象であった。また EGFR および ROS-1 が同時に陽性となる症例の報告は少ない。

【結語】稀有な症例であるため 1 例報告の積み重ねが必要と考え、本症例を報告した。

## O-2-26 化学療法に伴う薬剤性硬化性胆管炎を呈した 1 例

独立行政法人労働者健康安全機構和歌山労災病院中央検査部<sup>1)</sup>, 独立行政法人労働者健康安全機構和歌山労災病院病理診断科<sup>2)</sup>

○田中真理(CT)<sup>1)</sup>, 北田佳緒里(CT)<sup>1)</sup>, 糸川夏帆(CT)<sup>1)</sup>,  
楠木結香(CT)<sup>1)</sup>, 谷川直人(CT)<sup>1)</sup>, 坪田ゆかり(MD)<sup>2)</sup>

【はじめに】続発性硬化性胆管炎は様々な原因によって胆管周囲に起こる慢性炎症性繊維化が特徴で、肝外胆管、肝内胆管に限局性あるいはびまん性に胆管狭窄や閉塞をきたす。今回、臨床的に化学療法に伴う薬剤性硬化性胆管炎と思われた 1 例を経験したので報告する。

【症例】50 代女性、特記事項なし。

【現病歴】2019 年に子宮体癌手術 (Endometrioid carcinoma, Grade2, pT1b, ly(-), v(-), pN0), カルボプラチン+パクリタキセルを計 7 コース施行。最終投与は 2021 年 3 月。同月に急激な肝障害が出現し画像検査等にて肝門部胆管が疑われ、精査目的のため ERCP が施行された。

【細胞診所見】擦過および胆汁細胞診にて好中球がみられる中に、シート状の腺上皮細胞が比較的多数みられた。一部に核増大、核小体を伴うやや大型細胞が散在性~集団でみられた。クロマチン増量にやや欠けているが、配列の乱れや重積性もみられることより疑陽性 adenocarcinoma を否定できずと報告した。

【その後の経過】細胞診では診断確定困難であったが、肝門部胆管まで生検鉗子をあげるのは困難かつ危険と判断され、PET-CT にて評価する方針となった。その後、胆管ステントを抜去後も黄疸は改善しほぼ正常に回復したことから、臨床的に化学療法に伴う薬剤性硬化性胆管炎と考えられた。

【総括】昨今、免疫関連有害事象による硬化性胆管炎の報告はみられるが、化学療法に伴う薬剤性硬化性胆管炎の報告は少ない。硬化性胆管炎の細胞像を目にする機会は少ないが、疾患を理解しておくことは重要と考える。細胞像等の詳細は当日報告する。

## 0-2-27 膵管癌における遺伝子変異と細胞所見の関連性

金沢大学附属病院病理診断科・病理部

○奥田未悠(CT), 水口敬司(CT), 嶋口智恵(CT), 酒野香織(CT), 下田 翼(CT), 藤田一希(CT), 森 龍也(CT), 大川 麗(CT), 碓井万葉(CT), 池田博子(MD)

【はじめに】膵管癌において遺伝子変異の種類と細胞所見の関連性についてはほとんどわかっていない。その関連性を明らかにするために、今回我々は膵管癌で主要な遺伝子変異を有する症例において、画像解析を用いて細胞所見を評価した。

【対象】遺伝子パネル検査と細胞診が施行された膵管癌 38 例。

【方法】遺伝子変異は遺伝子パネル検査の結果から抽出した。画像解析に用いる画像は癌細胞を撮影し、画像上でピントが合う全ての細胞を抽出した。各遺伝子変異陽性群と陰性群で、核面積、核複雑度、核輝度、核小体と粘液の有無を比較した。

【結果】主要な遺伝子変異として *KRAS* (35 例), *TP53* (28 例), *CDKN2* (20 例), *SMAD4* (16 例), *MTAP* (10 例) が認められた。統計学的に有意な所見として、*KRAS* 変異を有する細胞は、核複雑度の上昇 ( $p=0.011$ ), 核小体と ( $p<.001$ ) 粘液がみられた ( $p=0.020$ )。 *TP53* 変異を有する細胞は、核面積の上昇 ( $p<.001$ ), 核複雑度の低下 ( $p=0.034$ ), 核輝度の上昇 ( $p<.001$ ), 粘液はみられなかった ( $p<.001$ )。 *CDKN2* 変異を有する細胞は、核面積の上昇 ( $p<.001$ ), 核小体がみられず ( $p=0.021$ ), 粘液がみられた ( $p=0.005$ )。 *SMAD4* 変異を有する細胞は、核面積の上昇 ( $p<.001$ ), 核輝度の上昇 ( $p<.001$ ), 核小体がみられた ( $p<.001$ )。 *MTAP* 変異を有する細胞は、核面積の上昇 ( $p=0.004$ ), 核輝度の低下 ( $p=0.023$ ), 核小体がみられ ( $p=0.005$ ), 粘液はみられなかった ( $p<.001$ )。

【まとめ】核複雑度の上昇は *KRAS*, 核複雑度の低下は *TP53*, 核輝度の低下は *MTAP*, 核小体の消失は *CDKN2* 変異を有する細胞でのみ有意な所見であった。これらの所見の有用性について、今後さらに症例を蓄積し検討を続ける予定である。

## 0-2-28 胆汁細胞診のスコア化による診断精度向上の試み

順天堂大学大学院医学系研究科形態解析研究室<sup>1</sup>, 順天堂大学練馬病院臨床検査科<sup>2</sup>, 済生会神奈川県病院検査科<sup>3</sup>, 川崎太田総合病院中央検査科<sup>4</sup>, 川崎太田総合病院消化器外科<sup>5</sup>, 鳥取県立中央病院外科<sup>6</sup>

○古旗 淳(CT)<sup>1</sup>, 東井靖子(CT)<sup>1</sup>, 大熊果菜(MT)<sup>1</sup>, 大橋久美子(CT)<sup>2</sup>, 阿部加奈子(CT)<sup>3</sup>, 阿部佳之(CT)<sup>4</sup>, 権田厚文(MD)<sup>5</sup>, 廣岡保明(MD)<sup>6</sup>

【目的】2010 年に報告された胆汁細胞診・細胞判定基準(以下, 判定基準)は胆汁細胞診判定の大きな補助となるが, それでも判定に難渋することがある。今回われわれは, この判定基準を含めた各所見の異型度をスコア化し, 診断精度の向上を試みたので報告する。

【方法】材料は組織学的, 臨床的に診断された良性病変 22 例と腺癌 44 例の通常法による胆汁塗抹標本を用い, 次のようにスコア化した。判定基準の細胞集塊(不規則な重積, 核の配列不整, 集塊辺縁の凹凸不整)と個々の細胞(核腫大, 核形不整, クロマチン異常)の各所見と重要所見(壊死背景, 多彩な細胞集塊)を 0~2 (なし, 軽度, 高度), 参考所見の集塊辺縁の細胞質と判定基準以外で著明核小体と粘液性背景を 0~1 (なし, あり)としてスコアを比較した。

【成績】総スコアおよび判定基準のみのスコアの平均±2SD は良性群でそれぞれ  $6.5\pm 5.6$ ,  $5.6\pm 4.6$ , 腺癌群で  $14.3\pm 3.8$ ,  $13.0\pm 4.2$  で, ともに後者で有意に高値を示した。腺癌群の平均-2SD を悪性の指標となる閾値とすると, それぞれ 10.5, 8.8 となり, このときの両スコア方法の感度, 特異度はともにそれぞれ 100%, 91%であった。判定基準では集塊または個々の細胞の基準の各 3 所見をすべて満たす場合(本検討では各スコア 2)を腺癌の指標としているが, 今回, 両基準ともに 3 所見すべてがスコア 2 とならなかった腺癌例は 11 例 (25%) であった。しかし, スコア化により両スコア方法ともにこれら全例を悪性と判定することができた。

【結語】スコア化することですべての所見を加味した包括的な判定が可能となり, 診断精度が上昇することが示唆された。

## O-2-29 胆汁細胞診における良性異型細胞と悪性細胞の鑑別

川崎市立多摩病院病理診断科<sup>1)</sup>, 元・大阪赤十字病院病理診断科<sup>2)</sup>, 町田市民病院病理部<sup>3)</sup>, 熊谷総合病院病理診断科<sup>4)</sup>, 聖マリアンナ医科大学病理学<sup>5)</sup>

○早川智絵 (CT)<sup>1)</sup>, 稲山久美子 (CT)<sup>2)</sup>, 干川晶弘 (MD)<sup>3)</sup>, 井村穰二 (MD)<sup>4)</sup>, 荻野正宗 (CT)<sup>1)</sup>, 沖津駿介 (CT)<sup>1)</sup>, 宇杉美由紀 (CT)<sup>1)</sup>, 土居正知 (MD)<sup>1,5)</sup>, 野呂瀬朋子 (MD)<sup>5)</sup>, 大池信之 (MD)<sup>5)</sup>

近年, 画像診断, 内視鏡技術の進歩により早期に胆道領域の病変が指摘される。そのため病理学的確定診断が必要であり, その検査法の 1 つとして胆汁細胞診は重要な検査の位置付けとなる。しかし胆汁中に出現する悪性細胞の中には異型が非常に弱い細胞も少なくない。また消化酵素の影響や反応性変化などで異型性が強調してみえる良性細胞もあり, 良悪の鑑別に苦慮することも多い。現状, 診断精度は決して良好とは言えない。この問題を解決すべく「貯留胆汁細胞診判定基準」が今も適応されているが, 良性異型細胞の診断基準は未だ曖昧な点が多い。本発表では胆汁細胞診でみられる異型の強い良性異型細胞に視点を向け細胞学的特徴像を明らかにし, 異型の弱い悪性細胞との鑑別点について検討した。対象は 2015 年 1 月から 2023 年 3 月までに当院で ERCP 実施時に得られた胆汁細胞診 104 例 (悪性 64 例, 良性 40 例) である。全例に対し, 良悪性の鑑別に有用とされる 18 項目について所見の有無を評価し, 統計学的手法を用いて鑑別に有用な所見を抽出した。結果, 良性異型細胞と悪性細胞の両群間で有意差がみられた所見は「不規則な重積」, 「集塊辺縁の十分な細胞質」, 「クロマチン異常」, 「核の大小不同」, 「核縁の肥厚」の 5 所見であった。多くの良性異型細胞は, 核形不整や核間距離不均一, 大型核小体, N/C 比が高いなど良性なのに悪性のような性質の細胞形態を示した。更に, 今回初の試みであるが所見展開には胆汁細胞診判定基準を念頭におきつつも実践に役立つフローチャート形式を導入した。更なる所見展開を加える事により正診率の向上に寄与できるであろう。

## O-2-30 当院における胆管擦過細胞診の細胞学的検討

JA 尾道総合病院

○羽原幸輝 (CT), 中嶋愛海 (CT), 神田真規 (CT), 佐々木健司 (CT), 米原修治 (MD)

【目的】 消化器細胞診ガイドラインでは, 胆管擦過にも貯留胆汁細胞診の判定基準を応用できるとされているが, 胆管擦過細胞診における明確なものは確立していない。今回われわれは胆管擦過細胞診の良悪性の鑑別における有用な所見を見出すために, 個々の細胞所見に着目して検討を行った。

【方法】 2017 年 6 月から 2023 年 6 月までに当院で施行された胆管擦過細胞診 148 件のうち, 組織学的もしくは臨床的に悪性と診断された 33 例, 組織学的もしくは臨床的に良性と診断された 20 例の合計 53 例を検討対象とした。悪性症例のうち細胞診で陽性とした群 (A 群: 27 例), 良性症例のうち細胞診で陰性とした群 (B 群: 16 例), 悪性症例のうち細胞診で陰性および偽陽性とした群 (C 群: 6 例), 良性症例のうち細胞診で偽陽性とした群 (D 群: 4 例) に分類し, 核の腫大, 核形不整, 核縁の肥厚, クロマチンの増量や不均等分布, 核小体の形の 6 項目の細胞所見について比較検討した。

【成績】 核の腫大は A 群: 27/27 (100%), B 群: 9/16 (56%), C 群: 6/6 (100%), D 群: 2/4 (50%) であったが, B 群や D 群の各症例では核腫大を示す細胞は 10% 以下であった。核縁の肥厚, クロマチンの不均等分布は A~D 群すべてで認められたが, B 群では核縁の高度な不均等肥厚やクロマチンの不均等分布を示す細胞は 10% 以下であった。また, クロマチンの増量や核小体の形は A~D 群すべてで認められ, 大きな差はみられなかった。

【結論】 核の腫大や核縁の高度な不均等肥厚, クロマチンの不均等分布は悪性判定の手助けとなりうる可能性があるが, クロマチンの増量, 核小体の形については大きな差はなく, 重視すべきではないと考えられた。

## O-2-31 新型コロナウイルス感染症により細胞診断はどう影響を受けたか—認定施設年報から—

大阪公立大学医学部附属病院婦人科<sup>1)</sup>, 堺市立総合医療センター臨床検査技師科<sup>2)</sup>, 松江市立病院呼吸器外科<sup>3)</sup>, 千葉科学大学危機管理学部保健医療学科<sup>4)</sup>, 亀田総合病院臨床検査室病理<sup>5)</sup>, 奈良県立医科大学付属病院産婦人科<sup>6)</sup>, 東京医科大学病院病理診断科<sup>7)</sup>, 近畿大学奈良病院病理診断科<sup>8)</sup>, 日本臨床細胞学会施設認定制度委員会年報ワーキンググループ<sup>9)</sup>

○市村友季(MD)<sup>1,9)</sup>, 佐々木伸也(CT)<sup>2,9)</sup>,  
荒木邦夫(MD)<sup>3,9)</sup>, 池田 聡(CT)<sup>4,9)</sup>,  
小山芳徳(CT)<sup>5,9)</sup>, 杉本澄美玲(MD)<sup>6,9)</sup>,  
長尾俊孝(MD)<sup>7,9)</sup>, 若狭朋子(MD)<sup>8,9)</sup>

**【目的】** 新型コロナウイルス感染症(コロナ)のため我々の生活は一変した。医療業界も大きな影響を受け、臨床においては診療が制限され命に係わる救急医療やがん診療にでさえも影響を受けた。今回、がん診療の一役を担う細胞診断がコロナにより受けた影響について検証することを目的とした。

**【方法】** 日本臨床細胞学会認定施設が提出する年報データから細胞診断件数を抽出し、コロナ前である2019年度の検査数とコロナ後である2020年・21年および22年度の検査数を比較検討した。

**【成績】** 全施設全領域の検査数では2019年度17,584,454件が2020年度は16,326,400件に減少したが、翌2021年度は18,603,361件と回復がみられた。施設別にみると、大学病院、一般病院および登録衛生検査所における検査数は2021年度からは2019年度の水準に回復したが、検診施設では2019年度を基準とすると2020年度が-20.5%, 2021年度が-1.2%, 2022年度が-13.1%の推移を示した。領域別にみると細胞診によるスクリーニングが行われる婦人科、泌尿器および呼吸器のうち呼吸器の検査数は2020年度-14.8%, 2021年度-8.6%, 2022年度-13.3%と回復していない。

**【結論】** 各データにおける詳細までは検討できないため推測の域を出ないが、2020年度は総検査数が7.2%減少しており、本来であれば診断されていた疾患がコロナのためにその契機を逃した可能性がある。施設別では、検診施設において2021年に検査数は回復するも2022年に再び減少に転じていた。行動制限緩和やオミクロン株の流行による患者数再増加に起因していると推察された。領域別では呼吸器検査数が2022年度も回復していない。コロナ患者以外が受診を控えた可能性が推察された。

## O-2-32 施設認定年報集計からみるコロナ禍からの学会、研修会への参加状況の推移

堺市立総合医療センター臨床検査技術科<sup>1)</sup>, 近畿大学奈良病院病理診断科<sup>2)</sup>, 松江市立病院呼吸器外科<sup>3)</sup>, 千葉科学大学危機管理学部保健医療学科<sup>4)</sup>, 大阪公立大学医学部附属病院女性診療科<sup>5)</sup>, 亀田総合病院臨床検査室病理<sup>6)</sup>, 奈良県立医科大学附属病院産婦人科<sup>7)</sup>, 東京医科大学病院病理診断科<sup>8)</sup>, 日本臨床細胞学会施設認定制度委員会年報ワーキンググループ<sup>9)</sup>, 同委員長<sup>10)</sup>

○佐々木伸也(CT)<sup>1,9)</sup>, 若狭朋子(MD)<sup>2,9)</sup>,  
荒木邦夫(MD)<sup>3,9)</sup>, 池田 聡(CT)<sup>4,9)</sup>,  
市村友季(MD)<sup>5,9)</sup>, 小山芳徳(CT)<sup>6,9)</sup>,  
杉本澄美玲(MD)<sup>7,9)</sup>, 長尾俊孝(MD)<sup>8,10)</sup>

**【はじめに】** 2019年12月に初めて確認された新型コロナウイルス感染症のパンデミックが本邦における学術活動にも影響を与えた。コロナ蔓延直後の2020年の年報集計では学会、研修会への参加者数の減少がみられた。今回、新型コロナウイルス感染症の蔓延前である2019年から2022年までの4年間の学会、研修会への参加者数の推移を集計し、職種別、施設別に解析したので報告する。

**【対象・方法】** 日本臨床細胞学会の認定施設を対象とし、蔓延前の2019年から2022年までに提出された年報を集計し、学会、研修会への参加状況の推移を解析した。

**【結果】** コロナ蔓延前の2019年の学会、研修会参加者は技師11,732名、医師3,744名の計15,477名の参加者がみられたが、コロナ蔓延直後の2020年は技師8,782名、医師3,172名の計11,955名、前年と比べ3522名の減少、前年度比は77.5%であった。その後2021年の参加者数は技師10,984名、医師3,804名の計14,789名(2019年比95.6%)となり、2022年では技師11,877名、医師4,021名の計15,899名(2019年比102.7%)となり、2019年の参加者数を超えた。施設別では大学病院、一般病院が2022年には2019年の参加者数を上回っていたが、登録衛生検査所と検診機関では参加者数は2022年においても2019年の9割程の参加者数となった。

**【考察】** 2020年は学会、研修会の延期や中止があり、また参加者としては外出の規制もあり、学会、研修会への参加者数が減少したが、WEBやオンデマンドなどの開催で2021年以降の参加者数は増加に転じた。施設区分によって学会、研修会への参加者数の増加が異なり、特に大学病院の参加者数の増加が目立った。



### O-2-33 施設認定年報集計からみる地域別にみたコロナ禍からの回復状況

堺市立総合医療センター臨床検査技術科<sup>1</sup>, 近畿大学奈良病院病理診断科<sup>2</sup>, 松江市立病院呼吸器外科<sup>3</sup>, 千葉科学大学危機管理学部保健医療学科<sup>4</sup>, 大阪公立大学医学部附属病院女性診療科<sup>5</sup>, 亀田総合病院臨床検査室病理<sup>6</sup>, 奈良県立医科大学附属病院産婦人科<sup>7</sup>, 東京医科大学病院病理診断科<sup>8</sup>, 日本臨床細胞学会施設認定制度委員会年報ワーキンググループ<sup>9</sup>, 同委員長<sup>10</sup>

○佐々木伸也(CT)<sup>1,9</sup>, 若狭朋子(MD)<sup>2,9</sup>,  
荒木邦夫(MD)<sup>3,9</sup>, 池田 聡(CT)<sup>4,9</sup>,  
市村友季(MD)<sup>5,9</sup>, 小山芳徳(CT)<sup>6,9</sup>,  
杉本澄美玲(MD)<sup>7,9</sup>, 長尾俊孝(MD)<sup>8,10</sup>

【はじめに】2019年12月に確認された新型コロナウイルス感染症のパンデミックが本邦における細胞診業務や学術活動に大きな影響を与えた。パンデミックの影響とその後の回復傾向をコロナ蔓延前の2019年から2022年までの4年間の総検体数, 学会, 研修会の参加者数の推移を地域別に解析したので報告する。

【対象・方法】日本臨床細胞学会の認定施設を対象とし, 蔓延前の2019年から2022年までに提出された年報を集計し, 総検体数, 学会, 研修会への参加状況の推移を地域別に解析した。

【結果】2020年に総検体数が最も減少した地域は四国であった。2021年は2020年に比べ総検体数が増加した地域が多かったが, 2022年は減少に転じた地域と増加がみられる地域とに分かれた。2020年以降の検体数が最も増加した地方は関東地方であった。2020年の学会, 研修会への参加者数は2019年と比べ, 22%の減少となった。地域別では多くの地域で参加者数の減少がみられたが, 東海地方だけ医師, 技師ともに2020年の参加者数が2019年を上回っていた。2020年以降は各地域において参加者数の増加がみられた。

【考察】総検体数は2020年以降増加と減少が地域により異なり, 関東においては2020年以降の増加が目立った。2020年はコロナ禍の影響で学会, 研修会の開催が中止や延期となり, 参加する側からも外出規制等の制限もあり参加者数は減少したが, 2020年以降はオンデマンドなどのWEB形式での学会, 研修会開催が増え, 参加者数が増加したと考えられた。

### O-2-34 本邦における液状化検体細胞診(LBC)普及率の検討:年報ワーキング報告

近畿大学奈良病院病理診断科<sup>1</sup>, 東京医科大学病院人体病理学分野<sup>2</sup>, 堺市立総合医療センター臨床検査技術科<sup>3</sup>, 大阪公立大学産婦人科<sup>4</sup>, 奈良県立医科大学附属病院産婦人科<sup>5</sup>, 千葉科学大学危機管理学部保健医療学科<sup>6</sup>, 亀田総合病院臨床検査室病理<sup>7</sup>, 松江市立病院呼吸器外科<sup>8</sup>, 日本臨床細胞学会施設認定制度委員会施設認定・年報ワーキンググループ<sup>9</sup>

○若狭朋子(MD)<sup>1,9</sup>, 長尾俊孝(MD)<sup>2,9</sup>,  
佐々木伸也(CT)<sup>3,9</sup>, 市村友季(MD)<sup>4,9</sup>,  
杉本澄美玲(MD)<sup>5,9</sup>, 池田 聡(CT)<sup>6,9</sup>,  
小山芳徳(CT)<sup>7,9</sup>, 荒木邦夫(MD)<sup>8,9</sup>

液状化検体細胞診(Liquid Based Cytology: LBC)は子宮頸部細胞診を中心に導入されている。LBCを用いることにより, 標本の均一化・標準化や補助検査への利用が可能となり, 診断精度の向上が図れる一方で, LBCには標本作製の手間や費用の面で問題点が指摘されている。今回, 当学会認定施設におけるLBCの実施状況を調査したので報告する。

【対象・方法】日本臨床細胞学会の認定施設から提出された年報データ(2022年1月1日~12月31日)の各施設におけるLBCの使用率を調査した。

【結果】大学病院121施設, 一般病院593施設, 個人医療機関3施設, 検診機関41施設, 登録衛生検査所91施設から回答を得た(回答率98%)。扱われた総検体数は18,126,763件で, そのうち子宮頸部細胞診は11,455,886件であった。子宮頸部細胞診におけるLBCの使用件数は6,681,528件で, 総検体の58.3%を占めていた。それを施設種別にみると大学病院34.9%, 一般病院46.1%, 個人医療機関0%, 検診機関59.2%, 登録衛生検査所62.2%であった。また, 全施設を総合した婦人科以外の細胞診の対象別LBC使用率は, 呼吸器8%, 消化器22%, 泌尿器27%, 乳腺15%, 甲状腺29%, リンパ節22%, 口腔44%であった。LBCの使用率が0%と回答した施設は大学病院71施設(58.7%), 一般病院315施設(53.1%), 個人医療機関3施設(100%), 検診機関12施設(30%), 登録衛生検査所17施設(18.7%)であった。

【考察】当学会認定施設におけるLBCの使用率は子宮頸部細胞診で最も高く, その6割近くに相当し, 口腔がそれに次いでいた。施設種によってLBC使用率は異なっていたが, 大学病院と一般病院では未だにLBCを導入していないところが半数以上あり, 普及率の低さが伺われた。



### O-2-35 リンパ節検体における Flow Cytometry, 遺伝子検査の有用性

神戸市立医療センター中央市民病院臨床検査技術部<sup>1)</sup>,  
神戸市立医療センター中央市民病院病理診断科<sup>2)</sup>

○高田明歩(CT)<sup>1)</sup>, 尾松雅仁(CT)<sup>1)</sup>, 玉木明子(CT)<sup>1)</sup>,  
田代章人(CT)<sup>1)</sup>, 中山友理香(CT)<sup>1)</sup>, 近藤由依(CT)<sup>1)</sup>,  
小林櫻子(CT)<sup>1)</sup>, 山下大祐(MD)<sup>2)</sup>, 伊丹弘恵(MD)<sup>2)</sup>,  
原 重雄(MD)<sup>2)</sup>

【はじめに】リンパ節穿刺吸引検体にて、結合性の乏しい異型細胞を認めた場合には悪性リンパ腫と転移性悪性腫瘍の鑑別を要する。今回、両者の鑑別に苦慮した1例を経験したので報告する。

【症例】70代女性。右顎下、頸部の腫脹を自覚し前医受診。悪性腫瘍の疑いで当院紹介となった。当院耳鼻科において右頸部に多発リンパ節腫脹、右扁桃に腫瘍を確認し、悪性リンパ腫や扁桃癌を疑い頸部リンパ節に対しFNAを行った。

【頸部リンパ節 FNA 細胞所見】N/C比の高いクロマチン増量を示す裸核状の細胞が散在性に出現。明らかな結合は見られず、低分化な癌と悪性リンパ腫との鑑別が困難であった。

【中咽頭生検所見】異型のない扁平上皮下に不整な核と淡明な胞体をもつリンパ球が浸潤。免疫組織化学染色ではBcl-6陽性細胞が混在し、CD20陽性、CD3、CD10、CD23、CD56陰性の小型B細胞を認めた。Kappa/Lambda比に有意差はなくリンパ腫の根拠に乏しいと考えた。

【Flow Cytometry・遺伝子検査】Flow Cytometry (FCM)検査においてCD5、CD10陰性、CD19、CD20、CD22、Lambda陽性を示す小～中型の細胞集団を約37%認めた。PCRを用いた免疫関連遺伝子再構成においてもIGH、IGL陽性バンドが検出された。

【扁桃生検所見】FCM・遺伝子検査の結果より扁桃生検を実施。CD20、Bcl-6、MUM1陽性、CD3/5、CD10陰性の異型リンパ球を認めDLBCL, non-GCB typeと診断した。

【まとめ】本症例のようにリンパ節穿刺吸引細胞診や生検では組織の一部の情報に限局され、確定診断に至らないことがある。その際にFCM検査や遺伝子検査の併用は診断の一助となり得る。

### O-2-36 当院における脾臓悪性リンパ腫に対する EUS-FNA 16例の検討

地方独立行政法人大阪市民病院機構大阪市立総合医療センター病理部<sup>1)</sup>, 地方独立行政法人大阪市民病院機構大阪市立総合医療センター病理診断科<sup>2)</sup>, 地方独立行政法人大阪市民病院機構大阪市立十三市民病院病理診断科<sup>3)</sup>

○大瀬香菜(CT)<sup>1)</sup>, 毛利衣子(CT)<sup>1)</sup>, 畑中麻友子(CT)<sup>1)</sup>,  
山畑 翔(CT)<sup>1)</sup>, 津田義格(CT)<sup>1)</sup>, 世古裕里(CT)<sup>1)</sup>,  
坂井田美穂(MD)<sup>2)</sup>, 石井真美(MD)<sup>2)</sup>,  
福島裕子(MD)<sup>2,3)</sup>, 井上 健(MD)<sup>1,2)</sup>

【はじめに】脾臓悪性リンパ腫(以下脾ML)に対して診断のために脾摘出術や経皮的脾生検が行われることがあるが侵襲度は非常に高い。当院では脾ML疑いの症例に対して超音波内視鏡下穿刺吸引法(以下EUS-FNA)を用いて迅速細胞診断・生検を施行しており、その有用性について検討した。

【対象】2012年から2023年の間にEUS-FNAにて脾臓穿刺吸引細胞診・生検を施行した16例を対象に検討を行った。年齢は40-80歳代で男性9例、女性7例。

【方法】EUS-FNAで採取された組織の一部を用いて標本作製し、迅速HE染色標本や必要に応じてギムザ染色標本にて迅速細胞診断を行う。その後、PAP染色標本の検討、ホルマリン固定組織と、EUS-FNA中に針筒内洗浄した生理食塩水より作製したセルブロックを用いHE染色・免疫染色を行う。また必要に応じて未固定検体でフローサイトメトリー(以下FCM)による検索等を行う。

【迅速細胞診結果】EUS-FNAを行った16例中、迅速細胞診断で陽性と報告した症例は13例で、いずれも組織診断でB cell lymphomaと診断された。疑陽性と報告した症例は3例で、いずれも小型リンパ球主体の細胞像であり、成熟リンパ球と低悪性度のMLとの鑑別困難な症例であった。そのうち2例はFCMにてclonalityを認めB cell lymphomaと診断された。1例はEUS-FNA組織診断、FCMでも診断困難で、リンパ節生検にてホジキンリンパ腫と診断された。

【最終診断】びまん性大細胞型B細胞リンパ腫が8例、Low grade B cell lymphomaが7例、ホジキンリンパ腫1例であった。

【まとめ】脾MLに対するEUS-FNAによる迅速細胞診・生検は免疫染色やFCM検索を含む多角的な検討により多くの症例で診断が可能であり有用と考えられた。

### O-2-37 頸部リンパ節に発生した濾胞樹状細胞肉腫の一例

神戸大学医学部附属病院病理部<sup>1)</sup>, 神戸大学医学部附属病院病理診断科<sup>2)</sup>

○中西大地(CT)<sup>1)</sup>, 塚本龍子(CT)<sup>1)</sup>, 吉田美帆(CT)<sup>1)</sup>, 平田幸也(CT)<sup>1)</sup>, 須广佑介(CT)<sup>1)</sup>, 猪原千愛(CT)<sup>1)</sup>, 猪原哲嗣(CT)<sup>1)</sup>, 今川奈央子(CT)<sup>1)</sup>, 神保直江(MD)<sup>2)</sup>, 伊藤智雄(MD)<sup>2)</sup>

【はじめに】濾胞樹状細胞肉腫はリンパ濾胞内の濾胞樹状細胞から発生する稀な腫瘍である。今回我々は、頸部リンパ節に発生した濾胞樹状細胞肉腫の一例を経験したので報告する。

【症例】80 歳代女性。近院の循環器内科通院中、スクリーニング目的で行われた CT 検査で右頸部リンパ節に腫瘍性病変が指摘され、当院紹介となった。右鎖骨上に径 40 mm 大のリンパ節腫大を認め、穿刺吸引細胞診と針生検が施行された。その 2 か月後に右頸部腫瘍摘出術が行われた。

【細胞所見】リンパ球が散見される炎症性背景に、異型細胞がシート状や緩い結合を示す集塊状に多数出現していた。集塊内にはリンパ球の介在が認められた。異型細胞は紡錘形の細胞が主体で細胞境界が不明瞭、淡く豊富な細胞質を有していた。核は円形～短紡錘形で、細顆粒状のクロマチンと明瞭な核小体がみられた。核縁肥厚は目立たなかった。以上の所見より、非上皮性の悪性腫瘍疑いとした。

【組織診断】右頸部腫瘍摘出検体は腫大したリンパ組織の大部分を占めるように、紡錘形から円形細胞が明瞭な渦巻き様配列を呈して増殖していた。腫瘍細胞の細胞境界は不明瞭で、一部で核小体や核分裂像が散見された。免疫染色では CD21 が大部分陽性、CD23 は一部陽性であった。特徴的な組織像と免疫組織学的所見より濾胞樹状細胞肉腫と診断した。

【結語】濾胞樹状細胞肉腫の細胞所見を示した報告は多くない。リンパ球が混在した紡錘形細胞腫瘍の出現が診断の手がかりであるが、免疫組織学的診断も難しいことが多く、注意を要する。

### O-2-38 音の減衰値で捉える細胞への糖化反応

浜松医科大学再生感染病理<sup>1)</sup>, 静岡市立静岡病院病理診断科<sup>2)</sup>

○三浦克敏(MD)<sup>1)</sup>, 江河勇樹(MD)<sup>2)</sup>, 森木利昭(MD)<sup>2)</sup>, 水上和夫(MD)<sup>2)</sup>

ブドウ糖などの還元糖やその生理的代謝過程で形成されるアルデヒド反応物はタンパク質と反応して糖化反応後期生成物(AGEs)を作る。AGEs は細胞のもつ受容体に付き、細胞に酸化ストレスを与え、糖尿病や加齢などで認められる様々な疾患を起こす。AGEs は通常蛍光物質として同定されるが、今回我々は、細胞の粘性変化を反映する音の減衰値(AOS)を指標として、糖化変化を経時的に観察した。

【仮説】タンパク質が糖化されることで架橋が起り、細胞粘度変化を音の減衰値(AOS)として計測できる。

【材料と方法】エタノールによる脱水固定した細胞(がん細胞)に、グリセルアルデヒド(GA)とブドウ糖を 37 度で反応させ、0 日、1 日、2 日と経時的に AOS 画像を描出した。比較対照として PBS のみの細胞を使い、AOS 画像は PAS 染色像と比較した。観察は走査型超音波顕微鏡をもちいて、スライドガラス上の細胞に蒸留水をマウントして、5 ミクロンの解像度をもつトランスデューサーで行った。

【結果】PBS は経時的に細胞の変性消失が起り、AOS 値は低下し、PAS の染色性も低下した。GA では細胞の形態が保たれ、AOS 値は軽度上昇した。GA+ブドウ糖は細胞形態がよく保たれ、AOS の上昇をみとめた。AOS 上昇部と PAS 陽性部が一致した。

【結語】糖化反応を AOS の上昇として経時的な観察が可能であった。GA により細胞の粘度が上昇し、さらにブドウ糖が加わることで、AOS の上昇がおこった。AOS 画像により、細胞の糖化を可視化して経時的に観察できた。

**0-2-39 細胞診検体に免疫染色を行う場合の固定液の検討**

千葉科学大学危機管理学部保健医療学科

○池田 聡(CT)

病理診断においては現在、免疫染色は必要不可欠な技術であり、形態学的に鑑別不可能で免疫染色を使用しなければならない疾患は多数存在する。細胞診標本でも免疫染色は可能であるが、保険点数も認められておらず組織標本のように高頻度に行われてはいない。ただし、細胞の鑑別のためには細胞診標本においても免疫染色は必要な技術であり、今後も検討されていかなければならない。細胞診標本の固定には通常95%エタノールが用いられるが、この固定液が細胞中の抗原の固定に最適かどうかは多く検討されていないので今回検討を行った。検討材料にはヒト末梢血検体およびヒト尿検体各1例ずつを用いた。検討抗原としてはヒト末梢血にはLCA, MPOを、尿検体にはサイトケラチン, LCAを用いた。それぞれの検体に対し乾燥固定標本および湿固定標本をそれぞれ作成し染色態度を観察した。検討した固定液は95%エタノール, メタノール, LBC固定液(TACAS RUBY), 10%緩衝ホルマリン, ホルマリン/酢酸/エタノール混合液の5種類で行った。免疫染色では抗原性の保持に重点を置き評価したが、PAP染色と同様乾燥固定標本では湿固定標本と比較して染色性が低下していた。固定液の中では10%緩衝ホルマリン, 95%エタノール, LBC固定液の順で高スコアであり、従来行われているエタノール固定に加え10%緩衝ホルマリンが良い染色性を示した。ホルマリン固定された標本であれば組織標本と同様の抗原性が保持され染色条件が統一化される可能性があり、免疫染色の一層の発展につながる可能性がある。

**0-2-40 イメージングフローサイトメトリーを用いたマルベリー小体検出法の開発**

シスメックス株式会社

○眞砂明典(該当なし), 今久保桃子(該当なし),  
秋田茉莉子(該当なし)

【緒言】 ファブリー病は細胞のライソゾーム内の酵素 $\alpha$ ガラクトシダーゼA ( $\alpha$ -GAL)の活性低下、欠損によりグロボトリアオシルセラミド(Gb3)などの糖脂質が蓄積し、様々な臓器障害をきたす遺伝性疾患である。マルベリー小体(MB)はファブリー病患者の尿に特異的に出現する渦巻き状の脂肪成分であるがごく少量であるため、類似の他の有形成分が大量に含まれる尿沈査では見落しに繋がる。そこで、大量の細胞を重なりなく撮像可能なイメージングフローサイトメトリー(MI-FCM)を用いて高精度にMBを自動検出する方法の開発を行った。

【方法】 名古屋セントラル病院通院中のファブリー病患者、非ファブリー病患者より得られた尿検体を用いて赤血球抗体による免疫染色、核酸染色を行い、MI-FCMで測定した。様々な有形成分を含む測定データから、免疫染色と核酸染色の強度や細胞サイズなどの形態特徴を用いたゲーティングにより、MBを検出する方法を構築した。さらにゲーティング後のMBの出現頻度を改善するため、明視野画像を用いて深層畳み込みニューラルネットワークによるMBの弁別を検討した。

【結果】 MI-FCM測定データを用いたゲーティングの結果、検鏡でMBが陽性と判定された38例のうち33例においてMBが検出された(感度86.8%)。検鏡でMBが陰性とされた9例では、9例ともMBが検出されなかった(特異度100%)。さらに開発したMBを弁別するモデルを適用することで、より特異的にMBを抽出できた。

### O-2-41 同一腺癌細胞の腹水中と脳脊髄液中の細胞サイズの比較検討

滋賀医科大学医学部附属病院病理部<sup>1)</sup>, 滋賀医科大学医学部附属病院病理診断科<sup>2)</sup>

○今村真治(CT)<sup>1)</sup>, 岩本 望(CT)<sup>1)</sup>, 山辺三幸(CT)<sup>1)</sup>, 角矢栄美(CT)<sup>1)</sup>, 谷村満知子(CT)<sup>1)</sup>, 山口 大(CT)<sup>1)</sup>, 吉田桂子(CT)<sup>1)</sup>, 吉田友理子(CT)<sup>1)</sup>, 森谷鈴子(MD)<sup>2)</sup>, 九嶋亮治(MD)<sup>2)</sup>

【はじめに】同一症例の腹水中と脳脊髄液中に出現した胃腺癌細胞の細胞サイズについて比較検討した。

【症例】30 歳代, 男性. 腹部違和感, 心窩部痛出現し近医受診. 大量腹水指摘され当院紹介受診. 当院腹水細胞診悪性(V)低分化型腺癌. 胃内視鏡検査施行. 胃生検の病理診断は低分化型腺癌. 治療開始 5 か月後, 意識障害認め髄液検査. 髄液細胞診悪性(V)低分化型腺癌であった.

【方法】腹水及び髄液中の単核腺癌細胞各 50 個の細胞及び核のサイズを計測. サイズの計測は, ミクロメーター, 対物ミクロメーター(1 mm/100)を使用. 対物レンズは×40 を使用. 計測は細胞及び核の長軸方向で計測.

【結果】1. パパニコロウ染色; (腹水)細胞サイズ平均 23.6  $\mu$ , 核のサイズ平均 17.5  $\mu$ , N/C 比平均 74.8  $\mu$ , (髄液)細胞サイズ平均 15.6  $\mu$ , 核のサイズ平均 10.5  $\mu$ , N/C 比平均 70.7  $\mu$ . 2. ギムザ染色; (腹水)細胞サイズ平均 34.4  $\mu$ , 核サイズ平均 25.4  $\mu$ , N/C 比平均 75.1, (髄液)細胞サイズ平均 21.8  $\mu$ , 核サイズ平均 15.0  $\mu$ , N/C 比平均 73.2. 3. パパニコロウ染色; 髄液中の細胞は腹水中の細胞よりも平均値で約 34% 小型化し, 核は腹水中の細胞に比べて 40% 小型化していた. 4. ギムザ染色; 髄液中の細胞は腹水中の細胞よりも平均値で約 37% 小型化し, 核は腹水中の細胞に比べて約 40% 小型化していた. 5. N/C 比は, パパニコロウ染色, ギムザ染色ともに腹水中と髄液中の細胞で大きな差は無かった.

【考察】髄液中に出現した腺癌細胞は, 腹水中の細胞に比べて約 36% 小型化し, 核も腹水中の細胞に比べて約 40% 小型化していた. 髄液中に出現する腫瘍細胞は小型化することを理解したうえで, 髄液細胞診に取り組むことで診断精度の向上につながると考えられた.

### O-2-42 腔腫瘍精査後に膀胱癌からの転移性腔癌と診断された 1 症例

国立病院機構九州がんセンター婦人科<sup>1)</sup>, 国立病院機構九州がんセンター臨床検査科<sup>2)</sup>, 国立病院機構九州がんセンター病理診断科<sup>3)</sup>

○園田顕三(MD)<sup>1)</sup>, 藤本翔大(CT)<sup>2)</sup>, 二尾 愛(MD)<sup>1)</sup>, 村上孟司(MD)<sup>1)</sup>, 山口真一郎(MD)<sup>1)</sup>, 長山利奈(MD)<sup>1)</sup>, 有吉和也(MD)<sup>1)</sup>, 古賀 裕(MD)<sup>2,3)</sup>, 田口健一(MD)<sup>2,3)</sup>, 岡留雅夫(MD)<sup>1)</sup>

【緒言】腔癌は婦人科悪性腫瘍の 1~2% であり, 原発性腔癌は腔悪性腫瘍での 10% 程度と報告される希少癌である. 腔壁に複数の腫瘍を形成し, 精査後に膀胱癌からの転移性腔癌と診断された 1 症例を経験したので報告する.

【症例】50 代女性, 妊娠 3 回・分娩 1 回, 閉経後. 喫煙・尿管結石の既往歴あり. 疼痛・出血を伴う腔入口部腫瘍を自覚し, 近医で抗生剤投与を受けたが症状は増悪し, 精査を目的として当院紹介受診となった. 腔鏡診で腔入口部 1・6・9 時方向に 1.5 cm 大の硬く易出血性の腫瘍を認めた. 内診・経腔超音波では子宮・両側付属器に特記所見なく, 鼠径リンパ節郭腫大を認めなかった. 拡大鏡診では, 腔腫瘍に異型血管を認めたが, 子宮頸部に有意な所見を認めなかった. 腔腫瘍から採取した細胞診は, 背景は清明で, 核中心性~やや偏在性の類円形~多稜形細胞が孤立散在性に出現していた. 核小体は明瞭で, 一部に核異型の目立つ大形細胞も散見された. 組織診では, 異型細胞が充実乳頭状に増殖し, 免疫染色所見も合わせ, 尿路上皮癌と診断された. 膀胱鏡検査では, 右尿管口・膀胱頸部に結節性腫瘍を認めた. 骨盤部 MRI・胸部~骨盤部 CT では, 腔入口部腫瘍は外陰・尿道周囲に浸潤し, 左膀胱尿管移行部・膀胱頸部に増強される腫瘍を認めたが, 遠隔転移・リンパ節腫大は認めなかった. 膀胱癌 IIIA 期 (cT4aN0M0, 尿路上皮癌) の診断で, 術前化学療法が開始された.

【考察】腔悪性腫瘍の 90% は他臓器由来と報告されており, 精査の過程では他臓器に原発巣が存在しないか検討する必要がある. 診断に際しては, 臨床医から病理診断科への十分な診療情報提供も必要である.



## O-2-43 子宮頸部腫瘍を契機に診断された無色素性悪性黒色腫の一例

青森県立中央病院産婦人科<sup>1)</sup>, 青森県立中央病院病理部<sup>2)</sup>, 青森県総合健診センター<sup>3)</sup>, 弘前総合医療センター病理診断科<sup>4)</sup>

○三浦理絵(MD)<sup>1)</sup>, 田村良介(MD)<sup>1)</sup>, 黒滝日出一(MD)<sup>2)</sup>, 諸橋聡子(MD)<sup>2,4)</sup>, 平田留美(CT)<sup>3)</sup>, 長谷香保子(CT)<sup>3)</sup>

**【緒言】** 婦人科領域に発生する悪性黒色腫は全悪性黒色腫の5%以下と稀であり, さらに無色素性悪性黒色腫は悪性黒色腫のうち1-8%とされている。今回, 子宮頸部腫瘍を契機に診断された一例を経験した。

**【症例】** 89歳, 2経産。2ヶ月前に血尿の主訴で近医泌尿器科を受診し経過観察となっていた。その後改善なく近医婦人科を受診され, 子宮頸部腫瘍として当科紹介となった。初診時の診察では子宮頸部が腫瘍で置換されており, 腔壁浸潤を認めた。骨盤MRI検査では子宮頸部を主座に腔壁に浸潤する腫瘍を認め, 膀胱浸潤が疑われた。また造影CT検査では鼠径及び骨盤リンパ節転移, 水腎症, 多発肺転移, 肝転移が認められた。子宮頸部及び腔壁腫瘍からの細胞診, 生検の結果, 無色素性悪性黒色腫の診断となった。

**【細胞所見】** 子宮頸部腫瘍からの細胞診所見では標本一面に大型, 類円形の異型細胞が一部集塊を形成, 大部分は孤立散在性に多数認められた。核の大小不同, 核小体が目立ち, 奇異な形状の核や, 多核の細胞も認められた。

**【組織所見】** 大型で核小体の目立つ異型細胞が充実性に増殖していた。免疫染色ではS-100(+), melanA(+), vimentin(+), AE1/3(-)であった。

## ◇地域推薦演題

### PT-1-1 当院における乳腺 solid papillary DCIS 17症例の細胞学的検討

倉敷成人病センター病理診断科

○高田由貴(CT), 石原真理子(CT), 藤田 勝(CT), 小淵喜枝(CT), 瀬島雅子(CT), 安原聖子(CT), 小川友香(CT), 小林千聖(CT), 大森昌子(MD), 中本 周(MD)

**【はじめに】** 乳腺 solid papillary carcinoma は, 繊細な線維血管性間質とともに充実性・乳頭状に癌細胞が増殖することを特徴とし, 神経内分泌細胞への分化や細胞内外への粘液貯留を認めることも知られている。今回, 病理組織診断が solid papillary DCIS であった症例を対象に細胞学的検討を行った。

**【方法】** 過去10年間に, 病理組織診断が solid papillary DCIS であった17症例の穿刺吸引細胞診について, 背景や核・細胞質所見, 細胞質内粘液の有無, 線維血管性間質の有無や血管性間質への筋上皮の付着の有無などを中心に見直しを行った。また, 発生年齢や血性乳頭分泌の有無についても検索を行った。

**【結果】** 細胞採取量は豊富で, 細胞異型が弱く, 17症例中4例で背景に粘液が観察された。腫瘍細胞は核偏在性で好酸性細胞質を有し, 形質細胞様, 類円形, 紡錘形, 円柱状などの多彩性を認めた。筋上皮細胞の減少もしくは欠如した線維血管性間質は11例で観察され, 細く繊細な血管性間質と広い血管性間質の混在がみられた。また, 発症年齢は60~80歳代の高齢層で, 血性乳頭分泌を伴う症例は8例であった。

**【まとめ】** 幅広い線維血管性間質や間質へ筋上皮細胞の付着が観察される場合, 乳管内乳頭腫との鑑別が必要となるが, 核偏在性の形質細胞様, 類円形, 紡錘形などの腫瘍細胞が多数出現することや好酸性の細胞質, 細胞質内粘液などの特徴的な細胞所見より solid papillary DCIS の推定は可能である。solid papillary carcinoma は予後良好とされており, 細胞診の判定段階で悪性度の低い組織型の可能性を示唆できるものと考えられる。



**PT-1-2 当院における呼吸器 ROSE の捺印細胞像とマルチプレックス検査の検討**

浦添総合病院臨床検査部病理検査科<sup>1)</sup>, 浦添総合病院病理診断科<sup>2)</sup>

○村上拓也(CT)<sup>1)</sup>, 中江正和(MD)<sup>2)</sup>, 長嶺美帆(CT)<sup>1)</sup>, 當間優生(CT)<sup>1)</sup>, 照屋宙美(CT)<sup>1)</sup>, 武島由香(CT)<sup>1)</sup>, 宮城恵巳(CT)<sup>1)</sup>, 上地英朗(CT)<sup>1)</sup>, 松崎晶子(MD)<sup>2)</sup>

**【背景・目的】** 非小細胞性肺癌における分子標的治療薬, コンパニオン診断薬の急速な開発および適応拡大に伴い, マルチプレックス検査の重要性が高まっている. 当院では, 超音波気管支ガイド下肺生検 (EBUS-TBLB) 時に検体の良悪や採取細胞量を判定するため, 捺印法による迅速細胞診検査 (ROSE) を導入している. 3 年間の成績を振り返った結果, 腺癌において, ROSE と生検診断の一致率は高いものの, 遺伝子検査に必要な細胞量が採取されていないことがしばしばあった. そこで, マルチプレックス検査に適した検体を ROSE 時の捺印細胞像から推測できるのか検討した.

**【方法】** 2021 年 1 月~2023 年 12 月に ROSE および生検にて腺癌と診断された 60 例のうち, 腫瘍含有率が 30% 以上かつ腫瘍細胞量が 200 個以上採取され, オンコマイン Dx Target Test マルチ CDx システムにて解析が成功した 10 例と, 腫瘍含有率と細胞量を満たさなかった 10 例について, 組織面積や捺印細胞の集塊構成細胞数を定量的に測定することで比較した.

**【結果】** マルチプレックス検査可能群と不可能群を比較したところ, 組織面積は検査可能群の平均が 4 mm<sup>2</sup> に対して, 不可能群は 2.3 mm<sup>2</sup> と明らかに小さかった. また, 捺印細胞像は検査可能群の 8 例において 100 個以上の細胞から構成される集塊が出現していたが, 不可能群では 4 例であった. 加えて, 不可能群において多数の良性細胞の混在や大型の挫滅細胞集塊あるいは間質集塊を認めた.

**【まとめ】** マルチプレックス検査に適した検体を推測する指標として, 1. 採取された組織の大きさが 2 mm 以上であること. 2. 捺印像にて大型の集塊を認めること. 3. 背景に腫瘍細胞以外を認めないこと. が有用と考えられた.

**PT-1-3 急性外因性リポイド肺炎における炎症細胞, 特に顆粒球の貪食能に関する考察**

JCHO 滋賀病院検査部<sup>1)</sup>, 滋賀医科大学医学・看護学教育センター<sup>2)</sup>

○吉田章子(CT)<sup>1)</sup>, 馬野真次(CT)<sup>1)</sup>, 向所賢一(MD)<sup>1,2)</sup>

**【はじめに】** 外因性リポイド肺炎は, 油性物質の吸入により引き起こされる. 気管支肺胞洗浄液の外観とその細胞像より疑い, 脂肪染色を追加することで臨床診断に至った症例を提示する.

**【症例および方法】** 70 代男性. 抗菌薬不応の肺炎が持続し急速な悪化を示したため, 治療, 診断目的に気管支肺胞洗浄が施行された. 外観は淡黄褐色, 微混濁を呈し, 通常とは異なる印象を受けた. 細胞診標本では各種の炎症細胞が多くみられ, 特に組織球の増加が目立った. 核小体の明瞭なものが多く, 多核組織球も散見された. また胞体はやや大型化し, コブ状の突出物を認め, 大小の空胞状構造物を取り込んでいた. この構造物は Giemsa 染色でより明瞭であった. 脂肪滴の可能性を考え凍結セルブロックを作製, Sudan III 染色を実施した.

**【結果】** 空胞状構造物は赤色陽性像を呈した. また問診により, 石油ストーブを使用し灯油を換気不十分な状態で燃焼処理していたことも判明した. ステロイドパルス療法にて軽快, 外来フォローアップ中である. 一方, 後方視的観察により, 組織球以外の小型細胞も陽性を示していることに気づき, 2 核細胞が含まれていたことから顆粒球であると推察した. Giemsa 染色を油浸観察すると, 好中球および好酸球の胞体内にも組織球同様の所見を認めた.

**【考察】** 当初は感染や脂質に対するアレルギー反応があると考えていたが, 培養検査は陰性であった. 本疾患における顆粒球の増加は, 必ずしも感染やアレルギーを示唆するものではなく, また採取時期によっては組織球よりも優位に陽性像が認められる可能性がある. 原因不明の肺炎の場合に脂肪染色を行うことは意義があると考えられる.

#### PT-1-4 初回診断時と異なる細胞像を呈した EGFR-TKI 耐性時に MET 変異が検出された肺腺癌の一例

信州大学医学部附属病院臨床検査部

○中嶋智之(CT), 下條康代(CT), 小倉大輝(CT),  
岩谷 舞(MD), 上原 剛(MD)

【はじめに】EGFR 変異陽性肺腺癌において EGFR-TKI は有効な治療法であるが、その耐性化が問題となる。本症例は EGFR-TKI による治療中に耐性化が生じ、再生検検体を用いた CGP 検査によって MET 変異が検出された。

【症例】70 歳代、男性。20 本/日×50 年の喫煙歴。X-4 年 10 月、画像検査により両側に浸潤影を認めた。精査目的に気管支鏡検査が施行され、さらに耐性獲得後に、再度、経気管支肺生検が施行された。

【経気管支肺生検（初回診断時）捺印細胞診】核腫大した異型細胞を乳頭状、球状を呈する集塊として認めた。細胞質は淡明で核偏在傾向を示し、核形不整や細顆粒状クロマチンの増量所見を認めた

【生検（初回診断時）組織所見、遺伝子検査】腫瘍細胞が線維血管間質を軸に乳頭状に浸潤増殖する組織像で腺癌と診断され、EGFR L858R 変異を検出した。

【経気管支肺生検（耐性時）捺印細胞診】小型だが N/C の高い異型細胞を平面的な小集塊として認めた。核形不整と微細なクロマチンの増量所見を認め、置換性増殖を呈する腺癌を考えた。

【生検（耐性時）組織所見、CGP 検査】癒痕組織とともに置換性増殖を呈する腺癌細胞を認めた。CGP 検査により、MET exon14 splice site の deletion が検出されたが、EGFR 変異は検出されなかった。

【考察】本症例は初回診断時と EGFR-TKI 耐性時では細胞像が大きく異なっていた。また、当初は検出していない MET 変異が検出された点は、EGFR-TKI 耐性クローンが出現したことを示唆する。一方、MET の EGFR-TKI 耐性変異の多くは amplification であり、skipping mutation は極めて稀である。また、耐性化時の検体では EGFR L858R 変異が検出されなかった点は、異なるドライバー変異を有する重複癌であった可能性も考えられる。

#### PT-1-5 肺原発粘表皮癌 2 例の細胞学的特徴の検討

東京医科大学病院病理診断科<sup>1</sup>, 東京医科大学人体病理学分野<sup>2</sup>, 東京医科大学呼吸器甲状腺外科分野<sup>3</sup>

○坂本 佳(CT)<sup>1</sup>, 松林 純(MD)<sup>1,2</sup>, 三宅真司(CT)<sup>1</sup>,  
渡部顕章(CT)<sup>1</sup>, 藤井愛子(CT)<sup>1</sup>, 谷川真希(DDS)<sup>1,2</sup>,  
池田徳彦(MD)<sup>3</sup>, 大平達夫(MD)<sup>3</sup>, 垣花昌俊(MD)<sup>3</sup>,  
長尾俊孝(MD)<sup>1,2</sup>

【はじめに】肺原発粘表皮癌 (MEC) は、中枢気管支付属腺由来の稀な悪性腫瘍で、若年者に好発する。今回我々は、肺原発 MEC の 2 症例を経験したので、それらの細胞学的特徴を検討した。

【症例】症例 1: 20 代女性。右肺炎が増悪したため紹介受診となった。右下葉支内に結節性病変が認められ、その生検で MEC との診断がなされたため、右下葉切除術が施行された。症例 2: 20 代女性。呼吸困難により受診した。無気肺と同時に指摘された左主気管支内結節性病変からの生検で MEC と診断され、腫瘍摘出術が施行された。

【細胞所見】症例 1: 穿刺吸引塗抹と腫瘍捺印標本。症例 2: 腫瘍捺印標本。2 例共に、中間細胞と思われる異型細胞がシート状ないしは軽度の重積性を示す集塊として多数出現していた。異型細胞は小型の類円形～楕円形核を有し、核クロマチンの増量や核小体はみられたが、核形不整は軽度であった。粘液産生細胞も症例 1 では孤立性～小集塊状に認められたが、症例 2 では少数であった。扁平上皮類似細胞に関しては、症例 2 では散見されたが、症例 1 の穿刺吸引塗抹標本では明らかでなく、2 例共に術前の細胞診断では MEC を鑑別に挙げるに留まった。

【病理所見】症例 1 と 2 では共通して、中間細胞や類扁平上皮細胞の形態を示す腫瘍細胞が充実胞巣状や索状に増殖していた。また、粘液産生細胞からなる腺腔様構造も散見された。2 例共に RT-PCR 法にて CRTC3 : : MAML2 が検出された。

【結語】肺原発 MEC は、扁平上皮類似細胞・中間細胞・粘液産生細胞の混在からなるが、一般的に中間細胞が主体をなし、扁平上皮類似細胞の出現頻度が低い。そのため、MEC を推定するには、中間細胞と共に粘液産生細胞を見出すことが重要と考えられた。

### PT-1-6 胸水中に菌体が出現した播種性クリプトコックス症の一例

独立行政法人地域医療機能推進機構埼玉メディカルセンター病理診断科<sup>1</sup>, 独立行政法人地域医療機能推進機構埼玉メディカルセンター呼吸器内科<sup>2</sup>, 防衛医科大学校病院<sup>3</sup>, 防衛医科大学校病態病理学<sup>4</sup>

○鶴岡慎悟(CT)<sup>1</sup>, 河村憲一(CT)<sup>1</sup>, 鈴木 隆(CT)<sup>1</sup>, 松井宏江(CT)<sup>1</sup>, 藤田真里奈(CT)<sup>1</sup>, 矢崎夏美(MD)<sup>2</sup>, 上田壮一郎(MD)<sup>2</sup>, 桂田由佳(MD)<sup>3</sup>, 緒方 衝(MD)<sup>3</sup>, 津田 均(MD)<sup>4</sup>

【はじめに】播種性クリプトコックス症は、クリプトコックス属真菌が脳脊髄液や血液などの無菌的臨床検体から検出された感染症、または脳脊髄液のクリプトコックス荚膜抗原が陽性となった感染症である。2014 年より五類全数把握疾患と規定され、本邦でも年間 100 件程度報告されている。今回われわれは胸水中に菌体がみられた播種性クリプトコックス症を経験したので報告する。

【症例】80 代男性。慢性好酸球性肺炎に対するステロイド投与漸減中に糖尿病のため当院入院。退院後に発熱、意識障害のため緊急搬送された。意識レベルは JSC300 で、胸部 X-P で右胸水を認めた。胸水は糖低下、ADA 上昇から結核性胸膜炎を疑ったが抗酸菌療法に不能であった。その他の原因を精査した結果、感染性髄膜炎が疑われた。髄液検査を施行し、クリプトコックスが考えられる菌体が認められた。真菌治療を開始し回復傾向であったが、敗血症ショックを来し死亡した。

【細胞所見】胸水にはリンパ球を主体とした炎症性背景中に、組織球と反応性中皮細胞が散見された。一部の組織球の細胞質内に 5 μm ほどの透明な空胞状物質が認められた。PAS 反応では、これらの空胞状物質が陽性を示し、クリプトコックスが示唆される細胞像であった。髄液でも同様の菌体が少数認められた。同検体で培養を施行したところ、培養時間を延長した 48 時間で墨汁染色にて二重膜様の荚膜を有した菌体が多数確認できた。

【結語】胸水中に出現した播種性クリプトコックス症の一例を経験した。PAS 反応を詳細に観察することで菌体の認識が可能であった。しかし、菌体は非常に小型であり、検出がやや難しく、臨床経過や培養なども含めて総合的な判定する必要がある。

### PT-1-7 胸水中に多数の砂粒体を有する腫瘍細胞集塊が認められた悪性中皮腫の 1 例

公立学校共済組合中国中央病院臨床検査科<sup>1</sup>, 公立学校共済組合中国中央病院病理診断科<sup>2</sup>, 広島国際大学保健医療学部医療技術学科臨床検査学専攻<sup>3</sup>, 岡山大学学術院医歯薬学域病理学<sup>4</sup>

○山田貴之(CT)<sup>1</sup>, 羽原利幸(CT)<sup>1,3</sup>, 門田有紗(CT)<sup>1</sup>, 吹田大河(CT)<sup>1</sup>, 戸田博子(MD)<sup>2</sup>, 田中健大(MD)<sup>4</sup>

【背景】びまん性胸膜中皮腫の診断には体腔液細胞診が有用であり、細胞集塊や細胞形態により推測されるが、多数の砂粒体が出現する報告は稀である。今回われわれは胸水中に多数の砂粒体を有する腫瘍細胞集塊が認められたびまん性胸膜中皮腫を経験したので報告する。

【症例】患者は 60 代、男性。肺腺癌切除術 3 年 8 ヶ月後に CT 検査にて胸膜肥厚が認められ、胸水細胞診が提出された。胸水中には球状や乳頭状の細胞集塊が多数みられ、しばしば集塊内に砂粒体を認めた。集塊を構成する細胞の細胞質は重厚感があり、hump 様細胞質突起を認めた。核は類円形で異型が乏しく、著明な多核化を示した。これらの細胞学的所見は、集塊内の砂粒体の出現を除くと悪性中皮腫としての形態学的特徴と合致した。胸水セルブロック標本を用いた検索では、砂粒体中心部は Feulgen 反応、MTAP、LCA、CD68、αSMA で陽性を示し、組織球や筋線維芽細胞と考えられた。これらの周囲にカルシウムが沈着し砂粒体を形成する像がみられた。

【結論】本症例の砂粒体は、中皮腫細胞集塊内の組織球や筋線維芽細胞が体腔内で石灰化を起こした後に同心円状の砂粒体を形成したと考えられた。

## PT-1-8 SMARCA4 欠失腫瘍の 4 例

京都大学医学部附属病院病理診断科<sup>1)</sup>, 京都大学医学部附属病院病理部<sup>2)</sup>

○伊藤寛朗(MD)<sup>1)</sup>, 南口早智子(MD)<sup>1)</sup>, 田原義孝(CT)<sup>2)</sup>, 古畑彩子(CT)<sup>2)</sup>, 佐伯美穂(CT)<sup>2)</sup>, 山田洋介(MD)<sup>1)</sup>, 藤本正数(MD)<sup>1)</sup>, 羽賀博典(MD)<sup>1)</sup>

クロマチンリモデリング因子の SMARCA4/BRG1 が欠失する悪性腫瘍が様々な臓器で報告されている。2019～2023 年に当院で経験した 4 例の細胞所見について報告する。

【症例 1】52 歳女性, 左肺尖腫瘍に対する CT ガイド下生検捺印細胞診。N/C 比が高く, 大小不同の異型核, 腫大し明瞭な核小体を有する異型細胞を認めた。一部で核の偏在傾向がみられた。

【症例 2】64 歳女性, 肝腫瘍(胆嚢癌疑い)に対する腹水細胞診。核線を伴って孤立散在性異型細胞が多数出現しており, 相互封入像や核分裂像を認めた。腫大した核小体が散見され, 核の偏在傾向を認めた。

【症例 3】50 歳女性, 左肺上葉腫瘍に対するエコーガイド下左肺上葉生検洗淨細胞診。核偏在性, ラブドイド様に見える大型異型細胞がごく少数であるが出現していた。

【症例 4】28 歳女性, 子宮体部腫瘍(子宮肉腫疑い)に対する子宮頸腔部スメア細胞診(LBC)。壊死性背景に N/C 比の高い異型細胞が孤立散在性に多数出現しており, 一部は不規則な集塊でみられた。核は類円形でクロマチンは細顆粒状, 腫大した核小体がみられた。一部で核の偏在傾向がみられた。いずれも腺癌が鑑別に挙がる低分化腫瘍の細胞像で, 生検ないし外科的手術材料の組織診では免疫染色にて SMARCA4/BRG1 の欠失が確認された。典型的には壊死性ないし炎症性背景に核線を伴ってラブドイド様または多形性を示す異型細胞が孤立散在性あるいは結合性の緩い集塊状に出現するとされている。腺癌が鑑別に挙がる像であると考えられるが, 孤立散在性に多数の異型細胞がみられる場合には本腫瘍を疑うことが可能と考えられる。診断確定には免疫組織化学による SMARCA4/BRG1 の欠失が有用である。

## PT-1-9 LBC 保存液における子宮内膜細胞の保存条件が抗原保持能力に与える経時的影響

愛媛県立医療技術大学保健科学部臨床検査学科<sup>1)</sup>, 愛媛県立医療技術大学保健医療学研究科医療技術科学専攻<sup>2)</sup>, JA 三重厚生連鈴鹿中央総合病院産婦人科<sup>3)</sup>

○細川 翔(CT)<sup>1)</sup>, 則松良明(CT)<sup>2,3)</sup>, 祇園由佳(CT)<sup>2,3)</sup>, 矢納研二(MD)<sup>3)</sup>

【はじめに】免疫細胞化学染色の結果は, 検体の保存条件など pre-analytical な段階に大きく左右される。今回われわれは, 婦人科用液状化細胞診(Liquid Based Cytology: LBC)保存液を用い, 保存期間および温度が子宮内膜細胞の抗原保持能力に及ぼす影響について検討した。

【対象・方法】子宮内膜由来の培養細胞を BD シュアパス™用保存液に室温保存した 2 日後, および室温/-20°C (低温)保存 1 週間後, 1 カ月後, 3 カ月後に免疫細胞化学染色(MLH1, MSH2, ki-67, p53, PTEN)を行った。また, 2022 年 8 月から 2023 年 3 月までの期間に子宮内膜細胞診検査が施行され残余検体が得られた 10 例についても同様の条件で保存した後, 免疫細胞化学染色(ki-67, ER, PTEN)を行った。

【結果】染色強度および陽性率について比較解析した結果, 室温保存条件下では ki-67, PTEN, MLH1, MSH2 において経時的な染色性の低下がみられた。一方, 低温保存では保存期間を通じて染色性は維持された。

【まとめ】婦人科用 LBC 保存液における子宮内膜細胞の経時的な抗原保持能力の低下は, 低温保存により軽減された。免疫細胞化学染色を行うにあたり, 保存条件が及ぼす影響は抗原および細胞によって異なることを念頭に置く必要がある。



### PT-1-10 子宮頸部細胞診で扁平上皮癌と判定された子宮頸部異形成の細胞所見と組織像との比較

秋田赤十字病院病理診断科<sup>1)</sup>, 秋田赤十字病院婦人科<sup>2)</sup>

○伊藤泉希(CT)<sup>1)</sup>, 佐藤宏和(MD)<sup>2)</sup>, 浅利智幸(CT)<sup>1)</sup>, 鳴海健大(CT)<sup>1)</sup>, 田山明義(CT)<sup>1)</sup>, 東海林琢男(MD)<sup>1)</sup>, 大山則昭(MD)<sup>2)</sup>

**【諸言】** 臨床の間では角化傾向の強い扁平上皮内病変(squamous intraepithelial lesions : SIL)/子宮頸部上皮内腫瘍(cervical intraepithelial neoplasia : CIN)に遭遇することがある。このような症例の子宮頸部細胞診では扁平上皮癌で見られるような異型角化細胞を認めることがあり、組織像に対応する細胞像の検討は重要である。

**【方法】** 2018 年 1 月から 2023 年 9 月までに当院に紹介された症例のうち、子宮頸部細胞診で扁平上皮癌と判定され、円錐切除術による組織診断では HSIL/CIN2 または HSIL/CIN3 とされた 5 症例を検討対象とした。これらの症例の再鏡検を行い、細胞像と組織像の比較検討を行った。

**【結果】** 細胞診標本では全例で、紡錘状やオタマジャクシ状などの奇怪な形態を示し、かつ核形不整やクロマチンが増量した異型角化細胞を認めた。また 4 例では標本中に炎症細胞や壊死物質などの腫瘍性背景を認めた。円錐切除術の組織標本では全例が角化傾向の強い SIL/CIN であり、異型扁平上皮細胞の腺侵襲を認めた。このような腺侵襲を伴う場合、細胞診標本は腫瘍性背景を示し、出現細胞の多様化が確認された。

**【結論】** 子宮頸部細胞診で角化型扁平上皮癌と判定された症例の中には角化傾向の強い SIL/CIN が存在することを念頭に置きながら、その後の精査、診断、治療を慎重に進めていくことが重要である。

### PT-1-11 体腔液中に出現した悪性ブレンナー腫瘍の 1 例

熊本赤十字病院病理診断科部<sup>1)</sup>, 熊本大学病院病理診断科<sup>2)</sup>

○山下 祐(CT)<sup>1)</sup>, 多比良朋希(CT)<sup>1)</sup>, 井上佳那子(CT)<sup>1)</sup>, 川上裕之(CT)<sup>1)</sup>, 尾方真帆(CT)<sup>1)</sup>, 境 一(CT)<sup>1)</sup>, 岡崎菜紗(MD)<sup>2)</sup>, 安里嗣晴(MD)<sup>1)</sup>, 三上芳喜(MD)<sup>2)</sup>

**【はじめに】** 体腔液中に出現した稀な悪性ブレンナー腫瘍を経験したので報告する。

**【症例】** 70 代の女性。腹部膨満感や呼吸苦を主訴に近医を受診し、CT および MRI 検査で卵巣腫瘍、両側胸水、腹水が認められたため、穿刺吸引細胞診を施行後に両側卵管・卵巣摘出術が施行された。

**【細胞所見】** 腹水および胸水中には細胞質が淡明で、核の切れ込みや明瞭な核小体を伴う異型細胞が孤立散在および一部球状集塊を形成して出現していた。細胞異型が比較的軽度であったが、核の偏在傾向を示していることから、腺癌であると判断した。しかし、診断後に施行した免疫細胞化学では異型細胞は GATA3 および p63 を発現しており、ブレンナー腫瘍に一致する表現型を示していた。

**【組織所見】** 主体は嚢胞内で乳頭状あるいは圧排性の内向性発育を示す低異型度の尿路上皮癌に類似する腫瘍で、境界悪性であったが、一部では 5 mm を超える範囲で間質内浸潤がみられたことから、悪性ブレンナー腫瘍と診断した。

**【考察】** 本腫瘍が体腔液中に出現することは極めて稀で、多彩な細胞像を呈するため、細胞学的に組織型を推定することは困難だが、核の切れ込みや尿路上皮様細胞、扁平上皮様細胞の混在は、本腫瘍と腺癌の鑑別の一助になる可能性がある。なお、本症例は細胞異型が比較的軽度であるという点で特異であった。

**【まとめ】** 本腫瘍の組織型推定において細胞像とともに、画像所見と免疫細胞化学による評価が有用である。



## PT-1-12 子宮頸部に発生した卵黄嚢腫瘍の1例

兵庫県立がんセンター検査部<sup>1)</sup>, 兵庫県立がんセンター病理診断科<sup>2)</sup>

○東 恭加(CT)<sup>1)</sup>, 西山夏海(CT)<sup>1)</sup>, 長谷川幸揮(CT)<sup>1)</sup>, 加藤ゆり(CT)<sup>1)</sup>, 南 智也(CT)<sup>1)</sup>, 小林杏奈(MD)<sup>2)</sup>, 小松正人(MD)<sup>2)</sup>, 前田尚子(MD)<sup>2)</sup>, 佐久間淑子(MD)<sup>2)</sup>, 梶本和義(MD)<sup>2)</sup>

【はじめに】卵黄嚢腫瘍(以下YST)は、若年者の性腺に好発する $\alpha$ -fetoprotein産生性の腫瘍で、稀に縦隔や後腹膜などの性腺外に発生する。子宮頸部での発生頻度は極めて稀で、報告例はごく少数例に限られる。今回、我々は子宮頸部に発生したYSTを経験したので報告する。

【症例】70歳代、3経妊3経産。不正出血を主訴に前医受診、精査加療目的に当院紹介受診され、婦人科細胞診および子宮頸部生検が行われた。腺癌などの上皮性悪性腫瘍が疑われたため、広汎性子宮全摘術が施行された。

【細胞像】壊死性背景に、核腫大、クロマチン増量、核形不整のみられる異型細胞がシート状小集塊、重積性不整形集塊、乳頭状集塊、腺腔様配列を呈する重積性集塊として認められた。細胞質はレース状や空胞状が多く、中には核偏在性や印環細胞様の異型細胞も出現しており、多彩な細胞像が観察された。後方視的に観察すると動物風船様細胞集塊や硝子球が認められた。

【組織像】多彩な像を示す腫瘍で、淡明な細胞質を有する異型細胞が網状、管状あるいは充実状に増生していた。細胞内外には硝子球が認められた。免疫組織化学染色ではSALL4陽性、AFP部分弱陽性、Glypican3少数弱陽性を示し、総合的にYSTと判断した。他の腫瘍成分は見い出せなかった。

【まとめ】本症例は、空胞状細胞質を有する核偏在性異型細胞が出現していたことにより、腺癌との鑑別が困難であった。YSTの細胞診断において、多彩な細胞像、動物風船様細胞集塊、硝子球などの特徴的な所見を捉えることが正診率向上に繋がると考える。

## PT-1-13 分葉状頸管腺過形成として長期経過観察された子宮頸部上皮内腺癌の一例

新潟大学医学部保健学科<sup>1)</sup>, 新潟大学大学院保健学研究科<sup>2)</sup>, 新潟大学医歯学総合病院<sup>3)</sup>

○須貝美佳(CT)<sup>1,2)</sup>, 梅津 哉(MD)<sup>3)</sup>, 高橋加奈絵(CT)<sup>3)</sup>, 池亀央嗣(CT)<sup>3)</sup>, 横山千明(CT)<sup>3)</sup>, 川口裕貴恵(CT)<sup>3)</sup>

分葉状頸管腺過形成(lobular endocervical glandular hyperplasia; LEGH)は、高悪性度の胃型腺癌の発生母地の可能性があることから適切な治療が必要である。今回、臨床的に子宮頸癌を疑われたLEGHに対する広範子宮頸部摘出術を施行した後、頸部細胞診による経過観察において持続する異型腺細胞(atypical glandular cell; AGC)を契機に上皮内腺癌(adenocarcinoma in situ; AIS)を検出できた1例を報告する。

症例は30歳代、0経妊。前医にて子宮内膜症で左卵巣を摘出後、経過観察中の頸部細胞診にてLSIL+AGCを繰り返り検出され、頸部生検でmucinous adenocarcinoma, minimal deviation typeを疑われた。挙児希望のため広範子宮頸部全摘術を目的に当院受診。当院の頸部生検ではLEGHと診断され、MRIで陰頸部を主座とする38mm大の嚢胞性腫瘤を指摘された。臨床的に子宮頸部腺癌が疑われたが妊孕性確保のため広範子宮頸部摘出術を施行され、最終組織診断はAIS in LEGHであった。断端にLEGHが残存したため、頸部細胞診での経過観察として術後4年間にわたり12回の頸部細胞診が行われた。術後半年後以降AGCが持続したものの、頸部生検では腫瘍性病変は検出されなかった。しかし術後4年目の頸部細胞診でAdenocarcinomaと判定され、臨床的に頸部腺癌再発が疑われて腹腔鏡下子宮全摘術が施行された。最終組織診断はAIS in LEGH、断端は陰性だった。以降現在までの5年以上、断端細胞診による経過観察では再発を含め異常細胞は検出されていない。

本例は残存したLEGHのごく一部に発生したAISを頸部細胞診によって検出できたもので、細胞診はごく早期の微小病変の検出に優れていることを再認識した症例であった。

### PT-1-14 全身転移をきたした類粘液平滑筋肉腫の 1 例

国立病院機構長崎医療センター臨床検査科<sup>1)</sup>, 国立病院機構長崎医療センター病理診断科<sup>2)</sup>, 国立病院機構長崎医療センター産婦人科<sup>3)</sup>

○鹿島星林(CT)<sup>1)</sup>, 平野 純(MT)<sup>1)</sup>, 小島真代(MT)<sup>1)</sup>, 佐田勇樹(CT)<sup>1)</sup>, 豊岡辰明(CT)<sup>1)</sup>, 染矢賢俊(CT)<sup>1)</sup>, 三浦史郎(MD)<sup>2)</sup>, 伊東正博(MD)<sup>2)</sup>, 山下 洋(MD)<sup>3)</sup>

【はじめに】類粘液平滑筋肉腫 (MLMS) は, 広範な類粘液様背景を呈し, 多くは核異型や核分裂像が乏しいという特徴を持つ稀な腫瘍である。今回我々は, 全身転移をきたし急な経過を辿った MLMS を経験したので報告する。

【症例】50 代女性。CT, MRI 検査で, 子宮体部に 18×17×11 cm 大の腫瘤と, 多発肺転移を指摘され, 腹式単純子宮全摘術+両側子宮付属器摘出術+播種病変摘出術が施行された。

【細胞所見】赤血球を背景に, 核偏在性の異型細胞が弧在性に出現していた。核の大小不同や核形不整もあったが, 多くは円形または類円形であった。クロマチンは細～顆粒状で, 明瞭な核小体を有し, 一部にラブドイド様の細胞も認めた。以上の所見から, 肉腫や低分化腺癌を鑑別に挙げた。

【組織所見】粘液浮腫状間質を背景に, 核小体明瞭な小～大型の異型細胞が個細胞性に疎な増生像を示し, 部分的に紡錘形細胞からなる線維性隔壁様構造を伴って増生していた。またラブドイド様細胞が混じてみられた。免疫組織化学では, CD10(+), desmin, αSMA, cyclinD1 (focal +), p53 (weak+), h-caldesmon, ER, PR, p16 (-) を示し, MLMS と診断された。

【経過】術後 16 日目の CT 検査で, 腹膜播種, リンパ節転移が疑われ, 心拡大も出現した。術後 20 日目の心臓超音波検査で右室内を占拠する腫瘤を認めた。術後 22 日目より呼吸状態が悪化し, 翌 23 日目に永眠された。

【まとめ】MLMS は予後不良であり, 悪性としての形態所見が乏しいことの認識, 類粘液性背景等を捉えることで, 細胞像からも推定可能であると考え。

### PT-1-15 髄様癌が疑われた膵腫瘍の 1 例

金沢大学附属病院病理診断科・病理部

○大川 麗(CT), 水口敬司(CT), 嶋口智恵(CT), 酒野香織(CT), 下田 翼(CT), 藤田一希(CT), 森 龍也(CT), 碓井万葉(CT), 奥田未悠(CT), 池田博子(MD)

【はじめに】膵臓の髄様癌は WHO 腫瘍分類で膵管癌の組織亜型に分類される極めて稀な腫瘍である。今回我々は, EUS-FNA で髄様癌を疑った膵腫瘍の 1 例を経験したので報告する。

【症例】70 代女性, 膵体部の腫瘍性病変に対する精査目的で当院紹介受診。当院における CT 検査では比較的境界明瞭で周囲への浸潤傾向に乏しい膵頭部～尾部腫瘍を認めた。画像上は悪性リンパ腫や退形成癌, 神経内分泌腫瘍が鑑別として挙げられ, EUS-FNA が施行された。

【細胞所見】リンパ球を伴う血性背景に, 比較的均一な小型円形細胞が孤立散在性から小集塊で出現していた。大きさは成熟リンパ球の 2 倍程度で, N/C 比は高く, 裸核様の細胞も認められた。核クロマチンは細顆粒状の増加を示し, 細胞像からは神経内分泌腫瘍が疑われた。

【組織所見】細胞診と同様の特徴を有した腫瘍細胞が充実性シート状に出現しており, 胞巣内には多数のリンパ球浸潤を認めた。免疫染色では, CK AE1/AE3 や EMA などの上皮系マーカーは陽性, 神経内分泌マーカーの synaptophysin や chromogranin, 腺房細胞癌のマーカーである bcl-10 は陰性であった。また, 膵癌で高率に認めるとされている KRAS 遺伝子変異は本症例では認められず, MSI 検査では MSI-High を, MMR 免疫染色では dMMR を認めたことなどから, 髄様癌が疑われた。

【結語】膵臓の髄様癌に関する文献はごく僅かであり, その診断は組織学的所見と一部の遺伝子検査に依存している。中でも, 細胞像に関する報告はなく, 本症例の細胞学的特徴を検討することは今後の診断に有用であると考えられた。

### PT-1-16 超音波内視鏡下穿刺吸引法による細胞診断と組織診断が乖離した膀胱癌症例の検討

富山大学附属病院病理部<sup>1)</sup>, 富山大学学術研究部医学系内科学第三講座<sup>2)</sup>, 富山大学学術研究部医学系病理診断学講座<sup>3)</sup>

○小原勇貴(CT)<sup>1)</sup>, 吉田侑生(MT)<sup>1)</sup>, 橋本亜紀子(CT)<sup>1)</sup>, 池田和人(CT)<sup>1)</sup>, 折田 恵(CT)<sup>1)</sup>, 木屋千恵子(CT)<sup>1)</sup>, 小梶恵利(CT)<sup>1)</sup>, 田近洋介(CT)<sup>1)</sup>, 安田一朗(MD)<sup>2)</sup>, 平林健一(MD)<sup>3)</sup>

【はじめに】超音波内視鏡下穿刺吸引法(endoscopic ultrasound-guided fine-needle aspiration: 以下 EUS-FNA)は膀胱癌診断に有用な検査法であり, 採取検体より細胞診標本と組織標本が作製される。EUS-FNA の細胞診断と組織診断が乖離した膀胱癌症例を検討し, 膀胱癌診断における両者の特性を明らかにした。

【対象と方法】臨床病理学的に診断された膀胱癌症例に行われた EUS-FNA 287 件を対象に, EUS-FNA の膀胱癌正診率を求めた。また組織診でのみ癌と診断できた症例と, 細胞診でのみ癌と診断できた症例について, 診断乖離の原因となる所見を検討した。全例ともに迅速細胞診は行わなかった。

【結果】EUS-FNA の膀胱癌正診率は, 細胞診で 88.9%, 組織診で 92.7%, 両者併用で 95.8% であった。組織診でのみ癌と診断できた症例は 20 例(7.0%) だった。細胞診で癌と診断しえなかった理由は, 腫瘍細胞なし 10.0% (2/20), 腫瘍細胞少数 50.0% (10/20), 異型軽度 85.0% (17/20), 変性/壊死 5.0% (1/20) であった。細胞診では異型の弱い高分化癌の診断が難しかったが, 組織診では癒合腺管や腺管分布の異常, 間質浸潤像を認め, 構造異型から癌と診断できた。細胞診でのみ癌と診断できた症例は 9 例(3.1%) だった。組織診で癌と診断しえなかった理由は, 腫瘍組織なし 11.1% (1/9), 腫瘍組織少量 88.9% (8/9), 異型軽度 0% (0/9), 変性/壊死 22.2% (2/9) であった。組織診では凝血塊や壊死組織, 線維性間質が主体で, 腫瘍組織が少量の場合に診断が難しかったが, 細胞診では血液成分や壊死物質中に少数の異型細胞を認め, 核異型から癌と診断できた。

【結語】EUS-FNA の細胞診と組織診は相補関係にあることで, 膀胱癌の正診に寄与していると考えられた。

### PT-2-1 腎生検前後に採取した自然尿に出現する異型細胞の特徴

和歌山県立医科大学附属病院中央検査部病理診断部門<sup>1)</sup>, 和歌山県立医科大学人体病理学教室・病理診断科<sup>2)</sup>

○荻野みなみ(CT)<sup>1)</sup>, 松崎生笛(CT)<sup>2)</sup>, 永井宏和(CT)<sup>1)</sup>, 杉山絵美(CT)<sup>1)</sup>, 山本綾菜(CT)<sup>1)</sup>, 矢野裕子(CT)<sup>1)</sup>, 土山実可子(MD)<sup>2)</sup>, 目佳那子(MD)<sup>2)</sup>, 岩元竜太(MD)<sup>2)</sup>, 村田晋一(MD)<sup>2)</sup>

【はじめに】糸球体腎炎や移植腎など腎機能障害の精査中に提出された尿細胞診に異型細胞を認めることは少なくない。背景に良性腎疾患が存在する場合は, まずは反応性異型を考えるが, 尿路上皮癌の合併症例も存在するため, 良悪性鑑別に苦慮することがある。今回我々は, 臨床的に良性が示唆され, その精査目的で腎生検と尿細胞診が施行された症例の解析を行った。

【対象と方法】対象は, 2015 年から 2023 年に和歌山県立医科大学附属病院で腎機能障害の原因精査のために腎生検を施行された 595 症例である。尿細胞診は, 腎生検前後 3 日以内に採取された自然尿で, サイトスピンまたは LBC (ThinPrep) 法で作製され, Papanicolaou 染色が施行された標本である。腎生検の組織診断と尿細胞診中の異型細胞について, その関連や細胞学的所見について検討した。

【結果】595 症例中 82 症例(13.8%) において, 尿細胞診に異型細胞を認めた。半月体形成性糸球体腎炎(Crescentic glomerulonephritis: CG) 症例は, 全腎生検症例の 8.2% であったが, 尿細胞診で異型細胞を伴う症例の中では 13.4% と高頻度であった。CG の異型細胞は, 核腫大と明瞭な核小体を伴うものの, N/C 比は低く, 核形不整やクロマチン増量は乏しかった。一方, 半月体形成性糸球体腎炎以外の症例の異型細胞は核濃染を示すものの比較的小型であった。

【まとめ】腎機能障害疾患の尿細胞診中に出現する異型細胞は, 腎生検の組織診断と関連のある特徴的細胞所見を呈し, それぞれの細胞学的特徴を把握することが良悪性の鑑別に有効であると考えられた。

## PT-2-2 膀胱浸潤を伴った尿道原発明細胞癌の 1 例

佐賀大学医学部附属病院病理部病理診断科<sup>1</sup>, 佐賀大学医学部泌尿器科学講座<sup>2</sup>, 地方独立行政法人佐賀県医療センター好生館泌尿器科<sup>3</sup>, 地方独立行政法人佐賀県医療センター好生館検査部<sup>4</sup>, 地方独立行政法人佐賀県医療センター好生館病理診断科<sup>5</sup>

○陣内一輝(MD)<sup>1</sup>, 甲斐敬太(MD)<sup>1</sup>, 東武昇平(MD)<sup>2</sup>, 野口 満(MD)<sup>2</sup>, 佐藤暢晃(MD)<sup>3</sup>, 諸隈 太(MD)<sup>3</sup>, 田中祐也(CT)<sup>4</sup>, 中村 朱(CT)<sup>4</sup>, 増田正憲(MD)<sup>5</sup>, 森 大輔(MD)<sup>5</sup>

【はじめに】尿道原発明細胞癌は非常に稀である。今回、尿細胞診検体、子宮腔部擦過細胞診検体に腫瘍細胞が出現した、尿道原発明細胞癌の 1 症例を経験したため報告する。

【症例】61 歳女性。尿閉で近医を受診。尿道腫瘍(膀胱・膀胱浸潤疑い)の診断で、細胞診・組織診が施行された。組織診で明細胞癌の診断となり、術前化学療法後に膀胱尿道全摘及び膀胱併切除、子宮体部切除、両側尿管皮膚瘻造設術が施行された。

【自然尿細胞診】出血性背景に、重積傾向を示す変性を伴った異型細胞の小集塊が見られた。一部では核の飛び出し像が見られた。悪性を疑う所見であった。

【子宮腔部擦過細胞診】炎症性背景に、核小体が明瞭で豊富な細胞質を有する異型細胞の集塊が見られた。腺索の異型細胞を疑った。

【TUR-Bt 組織像】好酸性ないし淡明な細胞質を有し、核小体が明瞭な異型細胞が増殖・浸潤していた。一部では hobnail 状の核の飛び出し像が見られた。免疫染色の結果も踏まえ、明細胞癌の診断となった。

【摘出標本組織像】Napsin A および HNF1-β に陽性を示す明細胞癌の浸潤性増殖像がみられ、尿道、膀胱、膀胱周囲脂肪織、膣、子宮頸部に浸潤していた。尿道が主座であり、尿道原発明細胞癌と診断した。

【まとめ】尿道原発明細胞癌は、女性の泌尿器悪性腫瘍の 0.003% に発生するとされる非常に稀な悪性腫瘍である。発生由来については尿路上皮の化生やミューラー管由来、傍尿道腺由来など諸説あるが明確ではない。今回、尿細胞診と子宮腔部擦過細胞診で腫瘍細胞を認めたため、その細胞像を提示・検討する。

## PT-2-3 自然尿で多数の異型角化細胞を認め、扁平上皮への分化を伴う尿路上皮癌を疑った 1 例

社会医療法人製鉄記念八幡病院

○太田淑貴(CT), 黒枝瑠菜子(CT), 尾坂明美(CT), 西堂園紀子(CT), 奥村幸彦(MD), 下釜達朗(MD), 金城 満(MD)

【はじめに】自然尿細胞診では非角化型扁平上皮癌細胞と尿路上皮癌細胞の鑑別は困難となることが多い。今回その点が問題となった症例を経験したので報告する。

【症例】患者は 80 歳代の男性。半年前より尿潜血 (2+) を認め、他院で尿細胞診異常を指摘され、当院泌尿器科に紹介受診となった。

【細胞所見】院内では尿は SurePath 処理 Pap 染色とギムザ染色を行った。多数の角化型異型細胞が孤立性に認められた。ファイバー状や類円形など多彩な形態をとり、細胞質は厚くオレンジ G 好性、核中心性、核質増量、核型不整が認められた。極く少数ではあるがやや丸みを帯びた異型細胞も認められ、一部に緩い結合の小集塊も認められた。後者の細胞は尿路上皮癌細胞に酷似しており、扁平上皮への分化を伴う尿路上皮癌と報告した。

【臨床所見】細胞診施行 1 週間後の膀胱鏡で不完全包茎の包皮を翻転したところ、包皮および陰茎亀頭部に腫瘍性病変を認め、生検組織が採取された。膀胱内には腫瘍を認めなかった。

【病理組織所見】陰茎の病変は外方性発育する扁平上皮癌であった。

【考察】自然尿細胞診では、扁平上皮癌と扁平上皮への分化を伴う尿路上皮癌の鑑別や他臓器(男性では陰茎、女性では子宮頸部)からの混入による異型角化細胞の鑑別が困難なことがある。異型扁平上皮細胞を認めた場合は、このような可能性を常に考慮し診療科との意思疎通を図ることが重要であると再認識した。更に必要に応じて免疫染色を行い鑑別することも重要と思われた。

【まとめ】自然尿細胞診中に少数見られた非角化型異型細胞を尿路上皮癌細胞とし、病理組織診断と異なる診断をした一例を報告した。



#### PT-2-4 気管支鏡下擦過細胞診で子宮肉腫の肺転移が疑われたが、副腎腫瘍の転移であった一例

弘前大学大学院医学研究科産科婦人科学講座<sup>1)</sup>, 弘前大学医学部附属病院病理部<sup>2)</sup>, 弘前大学大学院保健学研究科生体検査科学領域<sup>3)</sup>, 弘前大学大学院医学研究科病理診断学講座<sup>4)</sup>, 弘前大学大学院医学研究科病理生命科学講座<sup>5)</sup>

○松村由紀子(MD)<sup>1)</sup>, 追切裕江(MD)<sup>1)</sup>, 重藤龍比古(MD)<sup>1)</sup>, 小島啓子(CT)<sup>2)</sup>, 横山良仁(MD)<sup>1)</sup>, 加藤哲子(MD)<sup>3)</sup>, 黒瀬 顕(MD)<sup>4)</sup>, 鬼島 宏(MD)<sup>5)</sup>

**【緒言】** 副腎皮質癌は100万人に0.5-2人と稀な疾患であり、一般的に予後不良である。転移部位として肺、肝転移が多い。治療法は外科的切除が第一選択となるが確立された治療法がない。今回、子宮肉腫の肺転移を疑い手術を行ったが、副腎皮質癌の転移であった一例を経験したため報告する。

**【症例】** 60代女性、50歳時に副腎皮質癌手術歴があるもフォローは自己中断していた。不正性器出血のため前医を受診し子宮腫瘍が疑われた。CT検査で左肺に腫瘍があり転移疑いであり当科紹介。PET-CT検査で子宮、左肺、右外腸骨節に陽性集積を認めた。気管支鏡下擦過細胞診で非上皮性の腫瘍でsarcomaが疑われた。臨床学的に子宮平滑筋肉腫の肺転移が考えられ手術を施行したが、子宮には悪性所見なし。その後左肺上葉部分切除術を施行し、副腎皮質癌の転移の診断となった。

**【気管支鏡下擦過細胞診】** 類円形の核で微細な核クロマチン、軽度の核形不整、核の大小不同を示す異型細胞を集塊および散在性に認め、非上皮由来の腫瘍細胞が疑われた。

**【肺切除組織所見】** 肉眼的に黄色調の境界明瞭な多結節病変だった。核の大小不同や核異型の目立つ好酸性細胞が75%以上認め、凝固壊死を示す部分もあった。核分裂像は10個/50HPFで異型核分裂像を含んでいた。

**【結語】** 症状や検査所見より可能性は低いと考えられていたが、副腎皮質癌術後より15年以上経過してから肺転移をきたした症例を経験した。副腎皮質癌は長期にフォローする必要がある。

#### PT-2-5 穿刺吸引細胞診で組織型推定が困難であった耳下腺高悪性度粘表皮癌の一例

独立行政法人労働者健康安全機構香川労災病院中央検査部<sup>1)</sup>, 独立行政法人労働者健康安全機構香川労災病院病理診断科<sup>2)</sup>

○宍戸 優(CT)<sup>1)</sup>, 三宅桂子(CT)<sup>1)</sup>, 音泉貴子(CT)<sup>1)</sup>, 津田絹恵(CT)<sup>1)</sup>, 真鍋昌謙(CT)<sup>1)</sup>, 高水竜一(CT)<sup>1)</sup>, 守都敏晃(MD)<sup>2)</sup>, 溝渕光一(MD)<sup>2)</sup>, 大原信哉(MD)<sup>1,2)</sup>

**【はじめに】** 耳下腺高悪性度粘表皮癌(高悪性度 MEC)は組織型推定をする上で困難を伴う腫瘍である。われわれは、細胞診で扁平上皮癌(SCC)が推定されたが、術後病理診断で高悪性度 MEC と診断された症例を経験したので、文献的考察を含め報告する。

**【症例】** 80歳代、女性。左上顎の白板症で近医から当院へ紹介受診。喉に違和感があるため院内紹介となった。超音波検査で左耳下腺前方に約20mm大の腫瘍を認めた。穿刺吸引細胞診で悪性。SCCが推定された。腫瘍はPET-CTで高集積を示したが、他部位に腫瘍やリンパ節転移の所見は認められなかった。その後、左耳下腺亜全摘が施行された。

**【細胞像】** 壊死を背景に、異型細胞が流れを有する集塊状に出現。核異型を有する角化細胞も認めた。標本中に、明らかな粘液細胞や中間細胞は確認できず、悪性と判定され、SCCが推定された。

**【組織像】** 壊死巣を背景に、明瞭な角化を伴う異型扁平上皮への分化が明瞭で、他の部位で中間細胞の増生が見られた。核分裂像は15/10HPF。粘液産生細胞は明らかでなかった。免疫組織化学染色(IHC)では、多くの腫瘍細胞でp40, CK5/6陽性, S-100, SMA陰性であったが、一部の腫瘍細胞でCEA, MUC1陽性, CK5/6は陰性化を示した。以上より、高悪性度 MEC と診断された。

**【考察】** 細胞診でSCCが推定された場合、特に頭頸部領域において、他部位の原発を除外することが肝要である。高悪性度 MEC では、角化細胞が目立ち、粘液細胞や中間細胞の減少が鑑別診断の難しさをもたらす。そのため腫瘍内での複数箇所での穿刺やIHCの活用などが診断精度の向上に有用であると考えられた。

**【結語】** 診断精度の向上は治療計画の最適化に不可欠であり、今後の課題であることが示唆された。



## PT-2-6 耳下腺に発生した peripheral nerve sheath tumor の 1 例

大崎市民病院臨床検査部<sup>1)</sup>, 大崎市民病院病理診断科<sup>2)</sup>

○高野託願(CT)<sup>1)</sup>, 戸村弘樹(CT)<sup>1)</sup>, 大崎美千子(CT)<sup>1)</sup>,  
谷内真司(MD)<sup>2)</sup>, 坂元和宏(MD)<sup>2)</sup>

【はじめに】唾液腺にも稀に peripheral nerve sheath tumor (末梢神経鞘腫瘍) が生じることが知られている。同腫瘍は多彩な形態を取り、上皮様形態を取る場合には上皮系腫瘍との鑑別が困難であるほか、メラニンを含む場合には悪性黒色腫や malignant melanotic nerve sheath tumor (MMNST) 等の悪性腫瘍も鑑別となる。今回、上皮様形態やメラニン色素の含有を示し診断に苦慮した左耳下腺腫瘍の 1 例を経験したので報告する。

【症例】60 代女性。PET ドックで左耳下腺に高集積を認め当院紹介。穿刺吸引細胞診にて多形腺腫の疑いとなり、2 年間経過観察後、摘出手術が行われた。この間、腫瘍径の増大はなかった。

【細胞所見】類円形核を有する細胞が出現し、一部に核内封入体が観察された。ギムザ染色で弱いメタクロマジーを呈し、集塊から細胞のほつれが目立った。集塊内に顆粒状物質が極少数観察され、多形腺腫が疑われると報告した。

【組織所見】メラニンを含有する紡錘形細胞が密な束状・錯綜配列を示す成分と、上皮様細胞が偽乳頭状や網状の構造を示す成分が混在して認められた。腫瘍細胞は異型性に乏しく、核分裂像は認められなかった。免疫染色では S-100, vimentin はびまん性に陽性、AE1/AE3, PRAME は陰性、Ki-67 index は 5% 以下、HMB45 が紡錘形細胞に陽性、上皮様細胞に陰性だった。上記の所見から末梢神経鞘腫瘍と判断され、メラニン沈着を伴う神経鞘腫又は MMNST が鑑別と考えられた。

【結語】穿刺吸引細胞診にて多形腺腫との鑑別が困難な耳下腺の末梢神経鞘腫瘍を経験した。唾液腺腫瘍の細胞診では常に非上皮系腫瘍も念頭に置き、メラニン色素の含有等の所見を見落とさないよう慎重に診断することが重要である。

## PT-2-7 サイズ選択法による血中循環腫瘍細胞検出時に出現した巨核球及び血管内皮細胞の同定

奈良県立医科大学附属病院病院病理部<sup>1)</sup>, 奈良県立医科大学胸部・心臓血管外科教室<sup>2)</sup>, 奈良県立医科大学病理診断学講座<sup>3)</sup>, 大阪大学大学院医学系研究科病態病理学講座<sup>4)</sup>

○龍見重信(CT)<sup>1)</sup>, 澤端章好(MD)<sup>2)</sup>, 鈴木久恵(CT)<sup>1)</sup>,  
武田麻衣子(MD)<sup>3)</sup>, 竹内真央(CT)<sup>1)</sup>, 西川 武(CT)<sup>1)</sup>,  
藤井智美(MD)<sup>4)</sup>, 吉澤明彦(MD)<sup>3)</sup>

【目的】血中循環腫瘍細胞 (circulating tumor cell : CTC) 検出の臨床的意義は多岐にわたり重要である。我々は、ソフトマイクロポアフィルター (S-MPF) のサイズ選択法による CTC 捕捉の忍容性を、ギムザ染色 (G) 染色を用いて行い証明したが、詳細な形態学的特徴の把握は困難であった。そこで今回、パパニコロウ (P) 染色での細胞診断における有用性を検証したので報告する。

【材料および方法】EDTA 採血した健康ボランティア全血と肺腺癌培養細胞株を混合し疑似検体を作製した。検体を S-MPF に通液し標本を作製後、G 染色及び P 染色を施行し出現細胞数の算定と細胞の観察をした。次に、日常業務で CTC 検出を目的として 2023 年 8 月から 12 月に提出された 50 例を対象に、P 染色および免疫染色を行った。

【結果】疑似検体における P 染色の細胞捕捉数は、G 染色に比べ 2 倍以上で、細胞の詳細な形態の観察が可能であった。日常業務での P 染色検体では、核の腫大、ねじれ様の核形不整やクロマチンの増量を伴う弧在細胞、あるいは核密度が増加した集塊など、CTC との鑑別が困難な細胞が見られたが、免疫染色において CD42b, ないし ERG が陽性であり、巨核球、ないし血管内皮細胞集塊と考えられた。

【考察】G 染色では巨核球、ないし血管内皮細胞集塊は CTC との鑑別が困難であったが、P 染色により鑑別が可能となり、有用であった。(0744-22-3051)

## PT-2-8 当院で経験した濾胞樹状細胞肉腫 3 例の細胞学的検討

大阪国際がんセンター臨床検査科病理・細胞診<sup>1)</sup>, 大阪国際がんセンター病理細胞診断科<sup>2)</sup>

○吉岡里沙(CT)<sup>1)</sup>, 森本優生(CT)<sup>1)</sup>, 小柳由貴(CT)<sup>1)</sup>, 神月 梓(CT)<sup>1)</sup>, 龍あゆみ(CT)<sup>1)</sup>, 棚田 論(CT)<sup>1)</sup>, 吉田研一(MD)<sup>2)</sup>, 本間圭一郎(MD)<sup>2)</sup>

【はじめに】濾胞樹状細胞肉腫 (follicular dendritic cell sarcoma: FDSC) は、リンパ濾胞内に存在する濾胞樹状細胞を起源とする稀な悪性腫瘍である。当院で経験した FDSC 3 例の細胞像について、文献的考察も加えて報告する。

【症例 1】70 代男性。画像にて、直径 7 cm 大腹腔内腫瘍、多数のリンパ節腫大を指摘。胃粘膜下腫瘍疑いで EUS-FNA が施行されたが、組織型推定は困難。診断的腹腔鏡検査が行われた。開腹時洗浄液の細胞所見はリンパ球を背景に、細胞質は不明瞭、核形不整を伴う類円形核で、核内細胞質封入体、核小体を有する異型細胞が結合性の乏しい集塊～散在性に出現。腹腔内結節の組織所見は、水疱状の核を有する紡錘形細胞が花筵状や渦巻き状配列を呈し、瀰漫性に増殖する像を認めた。

【症例 2】40 代女性。20 年前に右顎下部腫瘍を自覚し、経過観察中、急激な増大傾向を認めた。その後、頸部リンパ節への転移も認め右頸部リンパ節摘出。リンパ節捺印の細胞所見はリンパ球を背景に、不明瞭な細胞質に、類円形～短紡錘形核で核小体のみられる異型細胞が束状で出現。組織所見は、小型核小体を伴う類円形、短紡錘形核を有する紡錘形細胞が花筵状、束状配列で増殖する像を認めた。水疱状核を有する細胞も認めた。

【症例 3】30 代男性。CT にて左鎖骨上や腹腔内に多数の腫瘍を認めた。EUS-FNA が施行され、FDSC 疑うも診断確定に至らず、診断確定目的で頸部リンパ節摘出。リンパ節捺印の細胞所見は、リンパ球を背景に、淡く広い不整形な細胞質に、類円形核で核内細胞質封入体、核小体を有する異型細胞が出現。組織所見は、細胞境界不明瞭な spindle～polygonal な大型細胞が小型リンパ球の介在を伴い patternless に増殖する像を認めた。

## ◇一般演題 (示説)

### P-1-1 LBC を用いた ASC-US 症例における出現細胞数の検討

大阪府結核予防会相談診療所臨床検査部<sup>1)</sup>, エーアールパソロジー<sup>2)</sup>

○大島真希(CT)<sup>1)</sup>, 田路奈津子(CT)<sup>1)</sup>, 下田昌司(CT)<sup>1)</sup>, 河田奈穂子(CT)<sup>1)</sup>, 安達香織(CT)<sup>1)</sup>, 有馬良一(MD)<sup>2)</sup>

【はじめに】当施設では 2023 年度より従来法から液状化細胞診 (以下, LBC) に変更し、子宮がん検診を実施している。LBC の様々な利点の一つに標本の再作製が可能がある。ThinPrep 標本の再作製による異型細胞数の変化について検討したので報告する。

【対象・方法】当施設で実施した子宮がん検診で ASC-US と判定した 13 例を対象とした。13 例の残余検体を用い、各症例 5 枚ずつ標本を追加作製した。検診時の標本を含む 78 枚を 2 名の細胞検査士がスクリーニングし、異型細胞および異型細胞とするかを逡巡する異型の弱い細胞 (以下, 異型弱) にマークした。スクリーニングした 2 名を含む 5 名の細胞検査士で、マークした細胞を判定した。判定は NILM, 異型弱, ASC-US, LSIL の 4 段階で評価した。異型弱, ASC-US, LSIL のいずれかと 4 名以上が判定した細胞を異型細胞とし、標本上の異型細胞数をカウントした。なお、集塊も 1 個としてカウントした。

【結果】マークした細胞 493 個のうち異型細胞としたものは 464 個であった。異型細胞が出現しなかったものは 2 例 (5 枚) あった。また、13 例中検診時の標本より異型細胞数が増加傾向にあるものが 6 例あり、そのうち最も増加した症例の異型細胞数の最小値は 4, 最大値は 29 であった。対して、減少傾向にあるものは 2 例あった。

【まとめ】今回の検討では、再作製した標本間に異型細胞の出現数にばらつきがあった。ASC-US 症例を用いたことが結果の一因である可能性もある。ASC-US は明確な判定基準がないため、判定が難しい。今後はさらなる細胞像の理解と判定精度向上に努めていきたい。

### P-1-2 LBC (Liquid based preparation cytology) における, 子宮頸部幽門腺形質への対応

PCL JAPAN 病理細胞診センター

○河本早紀(CT), 古田則行(CT), 笠井絵理香(CT), 杉本樹里(CT), 山口裕美(CT), 小川まり子(CT), 今井寿美子(CT), 丸山 健(CT), 渡邊 純(MD), 平井康夫(MD)

【はじめに】 子宮頸部幽門腺形質に関連する病変として, 子宮頸部多発嚢胞, 分葉状頸管腺過形成 (LEGH), 胃型腺癌などがあるが, MRI 所見などからこれらの鑑別, とくに胃型腺癌の前駆病変となる可能性がある LEGH の鑑別を細胞診に求められることが増えてきた. LEGH を推定する上では, 頸管腺細胞の隣接した腺管構造の確認と, 細胞質の黄色稠の粘液を確認する必要がある. しかしながら我々の施設では ThinPrep イメージングシステムを使用しているため専用の ThinPrep 染色を行っている. この染色では黄色稠粘液を確認することが困難である. 対応として, 通常 Papanicolaou 染色 (Pap 染色) を追加して確認を行っている. 一般的には LBC では黄色稠粘液の色調が薄くなる, 消失することもあるといわれているが, 我々の施設では LBC の Pap 染色は直接塗抹法と遜色のない染色結果が得られている.

【対象】 2021 年 1 月～2022 年 12 月の 2 年間, 細胞診で胃型粘液腺癌を推定した 2 例, 胃型粘液を疑う異型頸管腺細胞 AGC3 例, 臨床診断子宮頸部多発嚢胞 2 例であり, 対象として通常型内頸部腺癌の 1 例, 計 8 例

【方法】 細胞診の結果と, 依頼書の内容から, 細胞診標本の再作製と Papanicolaou 染色の追加作製を行い ThinPrep 染色と比較検討した.

【結果】 細胞診で胃型腺癌を推定した 2 例では Pap 染色で黄色稠粘液が確認できた. うち 1 例は LEGH や頸管腺胃粘膜化生様の細胞も見られた. AGC 判定の 3 例, 臨床診断子宮頸部多発嚢胞の 2 例のいずれにも Pap 染色で黄色稠粘液を確認できた. 細胞診で黄色稠粘液が確認できた 1 例は, さらに保存期間の 1 か月後にも黄色稠粘液の染色性には大きな変化がないことも確認できた.

### P-1-3 子宮頸部 Adenocarcinoma in situ ThinPrep 染色と Papanicolaou 染色の比較

PCL JAPAN 病理細胞診センター

○笠井絵理香(CT), 古田則行(CT), 河本早紀(CT), 稲垣伸介(CT), 竹澤咲紀(CT), 新井康弘(CT), 小川まり子(CT), 丸山 健(CT), 渡邊 純(MD), 平井康夫(MD)

【はじめに】 Papanicolaou 染色による, 子宮頸部 AIS, HPV-associated (以下 AIS) の直接塗抹法での細胞判定基準は確立している. AIS の発見には検診による細胞診が契機となることが大部分であり, 細胞検査士の能力に頼るところが大きい. 我々の施設では ThinPrep イメージングシステムを導入しているため専用の ThinPrep 染色を行っている. 通常 Papanicolaou 染色と比較すると, 核が濃く染色され, とくに頸管腺細胞と AIS の鑑別, 頸部腺癌などの腺系病変の判定と鑑別に苦手意識をもつ細胞検査士が少なからずいる. その克服のため, AIS と推定した症例では, ThinPrep 染色と Papanicolaou 染色を比較し, Papanicolaou 染色から ThinPrep 染色の AIS 細胞をイメージしてもらえるようにフィードバックを行ってきた. 今回はそれらの症例をまとめて検討した.

【対象と方法】 2021 年 1 月～2022 年 12 月の 2 年間, ThinPrep 染色の細胞診で AIS と判定した 4 例, AIS + SIL の 3 例, 頸部腺癌 + AIS の 1 例, 計 8 例. 標本の再作製と Papanicolaou 染色を行い, ThinPrep 染色と比較検討した. 検討にあたり液状処理検体の AIS の判定基準を定めた. 頸管腺細胞と比較し 1) 濃染する楕円～長円形核, 2) 核のオーバーラップ, 3) 核の軽度～中等度肥大, 4) 核小体は目立たない.

【結果】 ThinPrep 染色で, AIS と判定した細胞は, 頸管腺細胞, 浸潤性腺癌細胞と比較し, 濃染する繊細な核クロマチンが強調されかつ特徴であるともいえた. Papanicolaou 染色の AIS 細胞は ThinPrep 染色とほぼ同様の傾向がみられたが, ThinPrep 染色でみられた AIS の核所見は目立たなかった. ThinPrep 染色における AIS の核所見を特徴ととらえることで, AIS の判定の貢献できると思われた.

**P-1-4 当院の子宮内膜細胞診偽陽性症例の検討****P-1-5 演題取り下げ**

独立行政法人国立病院機構東京医療センター臨床検査科<sup>1)</sup>, 独立行政法人国立病院機構東京医療センター産婦人科<sup>2)</sup>

○板野瑞希(CT)<sup>1)</sup>, 山下 博(MD)<sup>2)</sup>, 吉沢咲恵(CT)<sup>1)</sup>, 山本伸晃(CT)<sup>1)</sup>, 船越 泉(MD)<sup>1)</sup>, 大野暁子(MD)<sup>2)</sup>, 波多野まみ(MD)<sup>1)</sup>, 村田有也(MD)<sup>1)</sup>, 前島新史(MD)<sup>1)</sup>, 白石淳一(MD)<sup>1)</sup>

**【背景】**子宮内膜癌の罹患者数及び死亡者数は近年増加傾向にあり, 子宮内膜細胞診は, 子宮内膜の前癌病変や子宮内膜癌のスクリーニングとして重要な役割を果たす。しかし, 子宮内膜細胞診の精度は子宮頸部細胞診ほど高くなく, 課題となっている。今回我々は, 診断精度向上を目的として当院で偽陽性(細胞診で疑陽性及び陽性, 組織診で陰性)と判定された症例を再検討したので報告する。

**【対象と方法】**2018年10月から2023年9月において, 当院で施行された子宮内膜細胞診3319例のうち疑陽性(class3~4:124例)及び陽性(class5:145例)と判定された後, 組織診が実施(260例)され陰性となった28症例について, 細胞所見の再検討および臨床情報や患者背景も含めて考察した。

**【結果】**当院における子宮内膜細胞診の陽性反応的中率は89%であった。細胞診判定が偽陽性となった症例の組織診断の内訳は, 内膜増殖症3例, 良性25例であった。良性には, 内膜ポリープや粘膜下筋腫, 腺筋症などがあり, ホルモン剤使用例も含まれた。細胞像では核腫大を認めた症例が16例あり, 最も多い所見であった。次に, 明瞭な核小体を認めた症例が10例であった。その他に, 細胞異型や集塊の重積性, 腺管密度の上昇などがみられた。

**【まとめ】**内膜ポリープや粘膜下筋腫を伴う症例に核腫大や明瞭な核小体などの細胞異型や腺管密度上昇などの構造異型を伴いやすく, 細胞診判定で疑陽性としてしまうことが考えられた。また, がん治療だけでなく, 不妊治療に伴うホルモン剤治療後にも同様の細胞異型や構造異型が伴う可能性が考えられた。そこで臨床症状や患者背景を加味し, 細胞診所見を検討することの重要性が再確認された。



### P-1-6 テクスチャ解析技術を用いた LEGH 細胞と EC 細胞の核の形状およびクロマチンの比較分析

信州大学大学院医学系研究科保健学専攻<sup>1)</sup>, 岡谷市民病院病理診断科<sup>2)</sup>, 信州大学医学部保健学科検査技術科学専攻病因・病態検査学領域<sup>3)</sup>, 東京工業大学工学院情報通信系ライフエンジニアリングコース<sup>4)</sup>

○齋藤祐斗(MT)<sup>1)</sup>, 石井恵子(MD)<sup>2)</sup>, 小林隆樹(CT)<sup>3)</sup>, 池端光燦(MT)<sup>1)</sup>, 浦田 巧(該当なし)<sup>4)</sup>, 木村文一(CT)<sup>3)</sup>

【背景・目的】 Lobular endocervical glandular hyperplasia (LEGH) は, ときに MDA や胃型腺癌に進展する. LEGH は中性粘液を, 正常頸管腺(EC) 細胞は酸性粘液を産生するため粘液の性状による鑑別が行われている. 本研究ではテクスチャ解析を用いて異型のない LEGH, 異型のある LEGH および増殖期, 分泌期, 閉経期の EC 細胞の核情報を数値化して客観的評価を行い, 核所見による鑑別が困難な LEGH 細胞と EC 細胞の判別が可能か検討した.

【材料・方法】 信州大学医学部附属病院において提出された細胞診検査標本 EC49 症例, LEGH33 症例を研究に用いた. 顕微鏡用デジタルカメラで撮影した画像から細胞核を取り出し, ユークロマチン面積比, 各クロマチン領域における信号値平均および核の大きさ・形に関する形状特徴量を算出, 統計学的有意差検定および機械学習機 support vector machine (SVM) による判別分析を行った.

【結果・考察】 ユークロマチン面積比は EC 細胞よりも LEGH 細胞は高く, 特に異型のある LEGH は各クロマチン領域における信号値は低く, クロマチンの増量, DNA 合成が盛んである可能性が示唆された. 形状特徴では, 異型のある LEGH は複雑度, 線形度において最も高値を示し, 核形不整で細長い形を示していることを示唆している. SVM を用いた判別分析ではユークロマチン面積比及び各クロマチン領域における信号値を用いた場合は, 最高 83.4%, 形状特徴量を用いた場合は最高 74.8% を示し, 判別に有用な特徴量だと考えられる. テクスチャ解析による核情報の数値化, 機械学習による判別分析は, 鑑別が困難な LEGH 細胞と EC 細胞の客観的評価が可能であった.

### P-1-7 子宮頸部擦過細胞診において核分裂像の出現は HSIL 診断の手掛かりとなり得るか

愛媛県立医療技術大学大学院保健医療学研究科医療技術科学専攻<sup>1)</sup>, 愛媛県立医療技術大学保健科学部臨床検査学科生体情報学講座<sup>2)</sup>, 奈良県立医科大学附属病院病理部<sup>3)</sup>, 奈良県立医科大学病理診断学講座<sup>4)</sup>

○近藤ゆめの(MT)<sup>1)</sup>, 則松良明(CT)<sup>2)</sup>, 細川 翔(CT)<sup>2)</sup>, 祇園由佳(CT)<sup>2)</sup>, 西川 武(CT)<sup>3)</sup>, 鈴木久恵(CT)<sup>3)</sup>, 竹内真央(CT)<sup>3)</sup>, 龍見重信(CT)<sup>3)</sup>, 内山智子(MD)<sup>4)</sup>, 吉澤明彦(MD)<sup>4)</sup>

子宮頸部細胞診において HCG の出現は HSIL との鑑別を困難にし, HSIL の可能性を除外できない場合, ASC-H と判定される. ASC-H 判定は組織生検の必要があるため, 慎重な判定が求められる. 我々は, HCG にみられる核分裂像が HSIL 診断の指標となり得るか検討した. 対象は組織診断が確定している NILM: 8 例, LSIL, HSIL, 扁平上皮癌(SCC): 各々 11 例とし, (1) Pap 標本中の HCG に対し, 核分裂数/対物 40 倍視野 (HPF) を算出した. (2) Pap 標本を脱色し, リン酸化ヒストン H3 での免疫細胞化学染色 (ICC) を行い, (1) と同様に核分裂出現数を算出した. その結果, 1) Pap の核分裂数 (AV ± SD) は, HSIL: 1.49 ± 0.86, SCC: 0.14 ± 0.44, LSIL: 0.21 ± 0.61, NILM: 0.08 ± 0.41 であり, HSIL が有意に高値 ( $p < 0.001$ ). 2) 1) より, HCG での HSIL 判定基準を「核分裂数 2 個以上/HPF」とし, 基準を満たした割合は, HSIL: 23.17 ± 18.59%, LSIL: 2.88 ± 6.24% であり, HSIL が有意に高値 ( $p < 0.001$ ). 3) ICC の核分裂数は, HSIL: 1.74 ± 1.69, SCC: 4.45 ± 5.93, LSIL: 0.21 ± 0.55, NILM: 0.14 ± 0.43 であり, HSIL は他群よりも有意に高値 ( $p < 0.001$ ). 4) 3) より, ICC での HSIL 判定基準を Pap と同様にし, その割合は, HSIL: 41.97 ± 19.77%, LSIL: 3.03 ± 7.48%, NILM: 3.42 ± 5.01% であり, HSIL が他群よりも有意に高値 ( $p < 0.05$ ). 5) Pap と ICC における HSIL 判定基準を満たす割合の比較は, SCC ( $p = 0.042$ ) と HSIL ( $p < 0.001$ ) では ICC が Pap よりもそれぞれ有意に高値を示した. 以上より, Pap および ICC の HCG 中に「核分裂数 2 個以上/HPF」を認めた場合, HSIL 判定の指標となることが示唆された. また, Pap 染色よりも免染のほうが, より短い時間で正確な核分裂像の認識が可能と期待できる.



### P-1-8 「核分裂像2個以上/HPF」に注目した標本の観察は、HSIL診断の手がかりになり得るか？

愛媛県立医療技術大学大学院保健医療学研究科医療技術科学専攻<sup>1</sup>、愛媛県立医療技術大学保健科学部臨床検査学科生体情報学講座<sup>2</sup>、奈良県立医科大学附属病院病理部<sup>3</sup>、奈良県立医科大学病理診断学講座<sup>4</sup>

○小田千寛(MT)<sup>1</sup>、則松良明(CT)<sup>2</sup>、細川 翔(CT)<sup>2</sup>、  
祇園由佳(CT)<sup>2</sup>、西川 武(CT)<sup>3</sup>、鈴木久恵(CT)<sup>3</sup>、  
竹内真央(CT)<sup>3</sup>、龍見重信(CT)<sup>3</sup>、内山智子(MD)<sup>4</sup>、  
吉澤明彦(MD)<sup>4</sup>

我々は子宮頸部擦過細胞診(頸部細胞診)において、「核分裂像2個以上/対物40倍視野(HPF)」がHSIL診断の指標となる可能性を報告してきた。本検討ではそれら診断指標の適用を検討した。対象は頸部細胞診によりASC-H(40例)またはHSIL(30例)と診断され、組織診断は前者がCIN2以上の病変(CIN2↑):24例、CIN1:4例、扁平上皮化生(化生):2例、後者がCIN2↑:24例、CIN1:4例、化生:12例であった。Pap標本において、(1)任意に5集塊を選択し、2個以上/HPFの核分裂数の頻度を算出、(2)視野ごとの観察時間の計測を実施した。次にPap標本を脱色後、リン酸化ヒストンH3での免疫細胞化学染色(ICC)を行い、上述の(1)、(2)について検討した。その結果、核分裂2個以上/HPFでの出現頻度について、1)HSIL症例ではCIN2↑でPap標本〔中央値0%、四分位範囲(0-16.7)〕よりもICC標本(42.8%、17.5-60)が有意に高値(p<0.001)。2)ASC-H症例ではCIN2↑でPap標本(0%、0-15.1)よりもICC標本(40%、20-74)が有意に高値(p<0.001)。また、病変間での比較では、ICC標本において、CIN2↑(40%、20-74.1)は化生(5、0-41.6)よりも有意に高値(p=0.048)。核分裂2個以上/HPFでの出現症例頻度について、ASC-H症例ではCIN2↑(23/24、95.8%)は化生(6/12、50%)よりも有意に高値(p=0.003)。4)観察時間において、Pap標本(52.9秒、45.6-72.9)よりもICC標本(8.1秒、6.5-11)の方が有意に短かった(p<0.001)。以上より、「核分裂像2個以上/HPF」をHSIL判定に適用することは、ICC標本の場合、CIN2↑群の検出および化生群との鑑別においてPap標本よりも優れており、鏡検時間もPap標本より短縮できるため、核分裂像の検出において有用な手法であると考えられる。

### P-1-9 温度・pHの変化がクローニング時の生存率に与える影響

九州保健福祉大学生命医科学部生命医科学科<sup>1</sup>、九州保健福祉大学がん細胞研究所<sup>2</sup>、九州保健福祉大学大学院保健科学研究科<sup>3</sup>、京都橋大学健康科学部<sup>4</sup>、京都橋大学生命健康科学研究センター<sup>5</sup>

○西森 誠(CT)<sup>1,2,3</sup>、稲満愛織(該当なし)<sup>1</sup>、  
岩本 桜(該当なし)<sup>1</sup>、太田晴己(該当なし)<sup>1</sup>、  
山下真里佳(該当なし)<sup>1</sup>、加口大貴(MT)<sup>3</sup>、  
栗巢 颯(MT)<sup>3</sup>、芝原一樹(CT)<sup>1,2</sup>、  
宮本朋幸(CT)<sup>1,2,3</sup>、大澤幸希光(CT)<sup>4,5</sup>

培養細胞を用いた実験をする際、限界希釈法によりシングルセルクローニングを行うことがある。その際に細胞の増殖停止や死滅を経験することが多くあるため、我々はその原因について研究してきた。限界希釈法では96穴プレートでシングルセルになっているかを顕微鏡で確認するが、観察の間はインキュベーターの外に出ているため、これが細胞の生存率に影響を与えている可能性があることに着目した。インキュベーター外では温度だけでなく二酸化炭素の濃度も低くなるが、そのどちらに細胞死の原因があるのか、あるいは両方の条件が重なることが原因なのかは明らかとなっていない。そこで今回は観察に掛かる時間のみ温度や炭酸ガス濃度を変えた負荷を与え、その負荷が限界希釈法時の生存率に与える影響について検討した。子宮体部頰内膜癌細胞株HEC-50Bを用いて限界希釈法を行い、7日間毎日観察に掛かる時間のみインキュベーター外で室温放置したものと、インキュベーターの外で37℃に保ったものと、37℃5%CO<sub>2</sub>のインキュベーターに入れたままのものと、25℃5%CO<sub>2</sub>のインキュベーターに入れたものの生存率を比較したところ、インキュベーターの外で室温放置したものの生存率が他の条件のものよりも低かった。以上のことから限界希釈法の観察時に温度かpHのどちらか一方を維持すれば細胞の死滅を抑制できることが示唆された。

### P-1-10 横浜システムを用いて判定した子宮内膜 LBC 法の現状

PCL 大阪病理・細胞診センター<sup>1)</sup>, PCL ジャパン病理・細胞診センター<sup>2)</sup>

○平田美穂奈(CT)<sup>1)</sup>, 三村明弘(CT)<sup>1)</sup>, 松榮恒一(CT)<sup>1)</sup>, 高橋 学(CT)<sup>1)</sup>, 鍋野未来(CT)<sup>1)</sup>, 松澤彩華(CT)<sup>1)</sup>, 辻 求(MD)<sup>1)</sup>, 平井康夫(MD)<sup>2)</sup>, 石黒信吾(MD)<sup>1)</sup>

【はじめに】子宮内膜細胞診は 2018 年に直接擦過細胞診標本（以下：従来法）を対象として，記述式報告様式・横浜システム(The Yokohama System for Reporting Directly Sampled Endometrial Cytology：以下 TYS)が提唱されている。その後，液状化検体細胞診(liquid based cytology：以下 LBC)法の SurePath 法において，OsakiStudyGroup 式判定（以下：OSG）法が報告された。当センターでは従来法に加え 2 種類の LBC 法(ThinPrep 法, SurePath 法)で標本作製し，TYS を用いて判定を行っている。今回我々は，当センターにおける子宮内膜 LBC 細胞診の TYS の現状について検討したので報告する。

【対象および方法】2019 年 2 月から 2023 年 12 月に提出された内膜細胞診において，LBC 法で標本作製し，TYS で判定した 3,152 件を対象とし，判定結果とその割合について検討を行った。また，組織診の結果が分かっている検体について，正診率についても検討した。

【結果】TYS の結果は，陰性/悪性でない 3,090 件(98.0%)，ATEC-US 36 件(1.1%)，ATEC-A 12 件(0.4%)，子宮内膜増殖症 7 件(0.2%)，子宮内膜異型増殖症 0 件(0.0%)，悪性 7 件(0.2%)であった。ATEC-US は全検体の 1%程度，ATEC-A は全 ATEC の 25%であった。

【考察】子宮内膜 LBC 法での TYS では，ATEC-A が ATEC 全体の 10%を超えており，ATEC 判定の基準等の見直しが必要ではないかと思われた。

### P-1-11 膵癌の腹腔細胞診の現状と細胞所見—熊本大学病院の経験から

熊本大学病院病理部<sup>1)</sup>, 熊本大学病院病理診断科<sup>2)</sup>

○田尻沙織(CT)<sup>1)</sup>, 柿沼廣邦(CT)<sup>1)</sup>, 田上さやか(CT)<sup>1)</sup>, 石原光浩(CT)<sup>1)</sup>, 中本 環(CT)<sup>1)</sup>, 竹下博士(CT)<sup>1)</sup>, 橋向圭介(CT)<sup>1)</sup>, 片淵達也(CT)<sup>1)</sup>, 大黒真琴(CT)<sup>1)</sup>, 三上芳喜(MD)<sup>2)</sup>

膵癌取扱い規約第 8 版の改訂に伴い，腹腔細胞診の判定結果が進行期(stage)に反映され，膵癌診療における位置づけが大きく変わった。臨床的意義が注目されている一方で，体腔液中の膵癌の判定はしばしば困難を伴う。熊本大学病院では体腔液検体ではパパニコロウ染色，PAS 反応，ギムザ染色を合せて施行していることから，今回我々は膵癌の腹腔細胞診の現状を把握すべく，染色種別の出現率（陽性・疑陽性標本数/作製標本数）や細胞所見について検討を行った。

対象は 2019～2023 年で組織学的に膵癌の診断が確定した症例のうち，腹腔細胞診検体が提出された 212 例とし，細胞学的に疑陽性以上の判定がなされた 27 例（悪性 18 例，悪性疑い 3 例，鑑別困難 6 例）を用いた。出現する異型細胞は，出現数，出現様式，N/C 比，細胞質の性状，核や核小体などの細胞像の特徴を検討し，パパニコロウ染色で異型細胞の出現率が低い症例は PAS 反応，ギムザ染色を用いて細胞像を検討した。

その結果，異型細胞出現率はパパニコロウ染色で，悪性 88.9%，悪性疑い 28.6%，鑑別困難 29.4%，PAS 反応で悪性 92.6%，悪性疑い 66.7%，鑑別困難 66.7%，ギムザ染色で悪性 97.3%，悪性疑い 60.0%，鑑別困難 35.7%であった。疑陽性以上の異型細胞は N/C 比が低く，淡い細胞質を有し，核偏在傾向が強く，核クロマチンは細顆粒状，腫大した核小体が見られる細胞像を示し，特に悪性症例は細胞質の粘液や核偏在の細胞像が特徴であった。

このことから，パパニコロウ染色と PAS 反応，ギムザ染色の併用が正確な判定に寄与する一方で，より多くの異型細胞を収集するための検体処理法の工夫も重要であると考えられた。

### P-1-12 体腔液中に出現した小型悪性細胞についての形態学的検討

滋賀医科大学医学部附属病院病理部<sup>1)</sup>, 滋賀医科大学医学部附属病院病理診断科<sup>2)</sup>

○山辺三幸(CT)<sup>1)</sup>, 今村真治(CT)<sup>1)</sup>, 岩本 望(CT)<sup>1)</sup>,  
谷村満知子(CT)<sup>1)</sup>, 山口 大(CT)<sup>1)</sup>, 吉田桂子(CT)<sup>1)</sup>,  
吉田友理子(CT)<sup>1)</sup>, 角矢栄美(CT)<sup>1)</sup>, 森谷鈴子(MD)<sup>2)</sup>,  
九嶋亮治(MD)<sup>2)</sup>

【はじめに】体腔液細胞診は、臨床的に悪性診断が最初に決定されることが少なからずみられる。その多くは上皮性悪性腫瘍で、悪性判定は比較的容易である。しかし、体腔液中に出現する小型悪性細胞については、悪性判定に苦慮する場合が少なくない。今回我々は、体腔液中に出現した小型悪性細胞について細胞形態的に検討したので報告する。

【方法】体腔液中に出現した小型悪性細胞症例について、Papanicolaou 染色標本および Giemsa 染色標本を中心に比較検討した。症例；1. 腹水；胃低分化腺癌・印環細胞癌。2. 胸水；乳腺浸潤性小葉癌。3. 胸水；肺小細胞癌。4. 胸水；悪性リンパ腫。5. 胸水；形質細胞性腫瘍の5症例について比較検討した。

【結果】細胞集塊について、細胞集塊が存在するのは1と2と3で、3>1>2の順番に結合性が強かった。3では裸核状の不規則な細胞集塊がみられた。1は散在性および結合性の弱い小集塊で、2では殆どが散在性、一部索状配列がみられた。全てが孤立散在性に出現するのは4と5であった。偏在核は1と2と5でみられ、細胞質に粘液を有するのは1と2であった。核形の不整は4、2、3でみられ、類円形～楕円形核は1と5であった。裸核細胞の出現は3。特徴的な所見として、3では核の圧排像や木目込み細工様配列、2では核偏在した細胞にICL(細胞質内小腺腔)が多発していた。5では車軸様に凝集したクロマチンや Dutcher body、多核細胞がみられた。

【考察】腹水の小型悪性細胞について、結合性の有無や細胞配列、核の位置や核形、細胞質の所見等が鑑別に重要であった。非上皮性悪性細胞の鑑別には Giemsa 染色が有用であった。

### P-1-13 ベッドサイド細胞診の有用性に関する検討—呼吸器領域多形癌を中心に—

川崎医科大学附属病院<sup>1)</sup>, 川崎医科大学病理学<sup>2)</sup>

○菅野豊子(CT)<sup>1)</sup>, 福屋美奈子(CT)<sup>1)</sup>,  
則本和佳奈(CT)<sup>1)</sup>, 館上里緒菜(CT)<sup>1)</sup>,  
藤本大地(CT)<sup>1)</sup>, 田中誠人(CT)<sup>1)</sup>, 寺尾祥江(CT)<sup>1)</sup>,  
西村広健(MD)<sup>1,2)</sup>, 伊禮 功(MD)<sup>1,2)</sup>,  
森谷卓也(MD)<sup>1,2)</sup>

【はじめに】当院のベッドサイド細胞診は呼吸器領域が約半数を占めている。今回は、その中でも全肺癌の2%程度を占め、予後不良とされる多形癌について検討した。

【材料および方法】材料は2006年8月～2023年12月にベッドサイド細胞診を施行し、摘出材料で多形癌と診断された15件中14件(気管支鏡検体8件、CTガイド下検体6件)である。標本は、ブラシ擦過および肺生検、CTガイド下針生検からの捺印にて作製し、パパニコロウ染色、Diff-Quik染色を行った。ベッドサイドでの標本作製枚数、推定組織型、標本の背景、腫瘍細胞の出現様式、大きさ、核形、核数、核小体の数および大きさ、細胞質の性状について検討した。

【結果】ベッドサイドでの標本作製枚数は、2～11枚、平均5枚であった。腫瘍細胞はCTガイド下検体では多くみられたが、気管支鏡検体では出現数が少なく、細胞診で多形癌を推定できたのはCTガイド下生検1例のみであった。背景は、壊死性が7件、出現様式は散在性・集合性の混在が9件、大型細胞は平均50 $\mu$ m、核形は類円形～不整形9件、核の切れ込みが4件でみられた。核数は4核以上が2件であった。核小体は5個以上が6件で、5 $\mu$ m以上の大型好酸性は4件みられた。細胞質は紡錘形2件、有尾状4件、紡錘形+有尾状3件、細胞周囲が平滑4件、突起状9件であった。

【まとめ】多形癌では、通常より大型で、著しい核形不整や多核化、有尾状や紡錘形、細胞周囲突起を有する細胞の出現が特徴的な所見と考えた。ベッドサイドでは特に大型核、核形不整、細胞質の性状に着目し、このような細胞の出現が少数でもみられた場合、担当医に伝え、採取量を増やすことで、診断精度の向上につながると考える。

### P-1-14 AmoyDx 肺癌マルチ遺伝子検査における器具洗浄液利用の検証

医療法人徳洲会八尾徳洲会総合病院臨床検査科<sup>1)</sup>, 医療法人徳洲会八尾徳洲会総合病院病理診断科<sup>2)</sup>

○西川裕子(CT)<sup>1)</sup>, 坪佐朱莉(CT)<sup>1)</sup>, 室木魁人(CT)<sup>1)</sup>, 岩崎由恵(CT)<sup>1)</sup>, 南部尚子(MD)<sup>2)</sup>, 久保勇記(MD)<sup>2)</sup>, 寺田信行(MD)<sup>2)</sup>, 中塚伸一(MD)<sup>2)</sup>

【はじめに】近年ゲノム医療の浸透の中, 分子標的薬の開発が進み非小細胞肺癌の治療戦略が進歩した. 当院では Turn Around Time (TAT) 短縮の為, 気管支鏡検査において, 主に器具洗浄液による遺伝子検査を実施している. 器具洗浄液の検査対象としての適正性を評価する為, 検査結果を検証した.

【対象】2022 年 1 月から 2023 年 12 月に AmoyDx 肺癌マルチ遺伝子検査 (以下 AmoyDx) を実施した 231 件. 内訳: 1)FFPE (手術) 91 件, 2)FFPE (気管支鏡生検) 11 件 (セルブロック 1 件含む), 3)器具洗浄液 98 件, 体腔液 29 件, 喀出痰 2 件.

【方法】気管支鏡検査時や肺穿刺時の穿刺針や鉗子を生理食塩水でよく洗い, これを器具洗浄液とした. 検査実施時に生検捺印もしくは気管支擦過標本で rapid on-site cytologic evaluation (以下 ROSE) を行い, 非小細胞癌と判定した場合には器具洗浄液を遠心後, 沈渣を凍結し, AmoyDx に供した.

【結果】外注への検体提出に要した日数は, 器具洗浄液は 1 日, FFPE は 3 日であった.

検査対象 3) における適性検査成功率は DNA 検査 99.0%, RNA 検査 75.5% であり, 2) では同 72.7%, 72.7% であった. 参考値も含めた検査成功率は, 3) で同 99.0%, 92.9%, 2) で同 100%, 100% であった. 検体量の十分な 1) では適性検査成功率は同 100%, 95.6%, 参考値も含めた検査成功率は同 100%, 96.7% であった.

【考察】器具洗浄液を利用することで, 遺伝子検査の TAT の短縮を図ることができた. 検査成功率については FFPE に対して優位性を示すことが出来なかったが, 器具洗浄液も遺伝子検査検体としてたえうることを確認した. 生検困難など FFPE 確保の難しい症例における代替手段としての有用性を確認した.

### P-1-15 画像キャプション手法による肺細胞診標本の画像所見自動生成

名城大学情報工学部<sup>1)</sup>, 藤田医科大学医学部病理診断学<sup>2)</sup>, 成田記念病院病理診断科<sup>3)</sup>, 岐阜大学工学部<sup>4)</sup>

○寺本篤司(該当なし)<sup>1)</sup>, 道場彩乃(CT)<sup>2)</sup>, 桐山諭和(MD)<sup>2,3)</sup>, 塚本徹哉(MD)<sup>2)</sup>, 藤田広志(該当なし)<sup>4)</sup>

【目的】細胞診では細胞検査士と細胞診専門医が標本を観察し, 報告書を作成する. 報告書には出現細胞の形態学的な特徴を記載するが, 顕微鏡像を確認しながら所見を記述する作業は煩雑であり, 記述を支援する技術があればその負担を軽減可能である. 近年, 人工知能を用いて画像の説明文を生成する画像キャプション技術が開発され, 画像ストレージサービスやオフィスアプリケーション等に搭載されている. 本研究では画像キャプション技術に注目し, 細胞診標本を対象とした画像所見の自動生成を試みた.

【方法】経気管支針生検時に採取した検体から作製した液状化細胞診パパニコロウ染色標本 205 症例を対象とした. 専用カメラで標本を撮影した画像から 296×296 画素のパッチ画像を自動的に切り出し, 良性 325 枚, 悪性 472 枚の画像を保存した. これらの画像に対応する画像所見のテキストデータを細胞検査士 1 名と細胞診専門医 2 名によって作成し, 教師データとした. 画像と画像所見のペアを畳み込みニューラルネットワーク(CNN)と Transformer で構成された画像キャプションモデルに与え, 学習を行った.

【結果】学習には用いていない 150 枚の画像にて画像キャプションの品質を BLEU や CIDEr 等の定量評価指標にて評価した結果, 教師データと良好に一致した. CNN による良悪性分類正解率は 99.3% であり, CNN が注目した領域を GradCAM にて可視化した結果, 画像所見に深く関係している細胞核や背景に注目していることが確認された.

【考察】画像キャプション技術によって細胞診標本の良悪性ならびに画像所見が正しく出力できた. 本技術は病理診断の報告書作成を支援する技術として有効である可能性が高い.



### P-1-16 細胞検査士 VS AI：細胞のどこをみているのか？ 呼吸器細胞での検討

藤田医科大学医学部病理診断学講座<sup>1)</sup>, 名城大学情報工学部情報工学科<sup>2)</sup>, 成田記念病院病理部<sup>3)</sup>, 藤田医科大学病院病理部<sup>4)</sup>

○道場彩乃(CT)<sup>1)</sup>, 寺本篤司(該当なし)<sup>2)</sup>, 桐山諭和(MD)<sup>1,3)</sup>, 藤原真紀(CT)<sup>4)</sup>, 池田美奈(CT)<sup>4)</sup>, 須藤健助(CT)<sup>4)</sup>, 塚本徹哉(MD)<sup>1)</sup>

【はじめに】これまで、我々は病理とAIをテーマとして様々な研究を行ってきた。その中でも機械学習による自動病理診断には注力してきた。今回、呼吸器細胞診画像における畳み込みニューラルネットワーク(VGG16)と細胞検査士の注目箇所の比較を行ったので報告する。

【材料と方法】藤田医科大学病院で呼吸器鉗子生検時に鉗子洗浄として採取された液状化細胞診検体を用いた。顕微鏡カメラで肺細胞の画像を撮影し、224×224画素のパッチ画像(良性2249枚、悪性888枚)を作成した。VGG16による学習および評価を行い、良悪性判定とgradient-weighted class activation mapping(Grad-CAM)による注目部位の可視化を行った。一方で、良性および悪性画像を25枚ずつ選出し、8名の細胞検査士が細胞画像を評価する際の視線の動きや注視点を検出し、両者を比較した。

【結果】良悪性判定の正解率はVGG16が88.6%、細胞検査士は平均89.0%だった。VGG16は線毛や核に注目して判定することが考えられ、一部で背景に注目する場合もみられた。細胞検査士は良性と判定する場合、線毛や配列に注目していた。また、悪性と判定する場合の優先すべき所見は構造異型(重積性や流れ様配列)や核異型(核偏在や層状重厚感)の有無など個人差が大きいことがわかった。

【まとめ】今回、VGG16と細胞検査士の細胞の注目部位を比較した。その結果、両者の注目部位は相違が生じていたが正解率はともに高かった。特に細胞検査士間の悪性所見の違いが顕著であった。良悪性の判定結果が同一であっても、判定に至る過程は大きく異なることが明らかとなった。

### P-1-17 細胞画像を用いた物体検出とインスタンスセグメンテーション

名古屋大学大学院医学系研究科総合保健学専攻医療技術学コース<sup>1)</sup>, 名古屋大学大学院医学系研究科総合保健学専攻オミックス医療科学病態情報科学講座<sup>2)</sup>

○福田健太(CT)<sup>1)</sup>, 戸田健太(MT)<sup>1)</sup>, 吉崎友真(MT)<sup>1)</sup>, 坂部名奈子(MT)<sup>2)</sup>, 池田勝秀(CT)<sup>2)</sup>

【背景】細胞診領域においても深層学習を用いた研究が活発化し、細胞検出・分類の精度を検討した論文は120を超える。物体検出(OD)では、バウンディングボックスにより細胞を四角に囲み、細胞が存在する場所と細胞種類を分類する。一方、インスタンスセグメンテーション(InSeg)では、細胞領域の抽出も可能としている。

ODに比べてInSegは精度が劣るとの報告もあるが、細胞診において両者の精度を検証した報告は、我々が検索した限りない。本研究では両者の精度を比較するとともに、人工知能を細胞診に応用する際に問題となる“偽陽性”に関して、設定条件を変更して精度検証を行った。

【方法】市販されているヒトがん細胞株を使用してオートスマア標本を作製し、細胞画像を収集した。この画像を用いて、深層学習アルゴリズムYOLOv8により、ODおよびInSegの深層学習モデルを作成し、細胞検出のAI予測精度を解析した。また、ラベル付けしていない細胞株の画像をAI予測し、偽陽性率の解析を行った。

【結果】同一画像を用いたOD、InSegの比較では、両者ともに正解率は80%を超え、偽陰性率は4%以下であった。しかし、ラベル付けしていない種類の細胞株画像をAI予測したところ、大部分が誤検出された。設定条件である“確信度”を高く設定したところ、誤検出は低下した。

【結語】本研究は細胞株を使用しているため、臨床検体に合致するとは言えないが、OD、InSegともに、細胞診に応用できる十分な精度であると考えられる。また、確信度は“スクリーニング”、“同定”などの用途に合わせて変更する必要があるかもしれない。ラベル付けする細胞の選定で精度は大きく左右されるため、慎重を期す必要がある。



**P-1-18 当院における唾液腺穿刺吸引細胞診の検討**

横浜市立大学附属市民総合医療センター病理診断科・病理部<sup>1)</sup>, 横浜市立大学大学院医学研究科・医学部分子病理学<sup>2)</sup>, 横浜市立大学附属病院病理診断科・病理部<sup>3)</sup>

○武田奈津子(CT)<sup>1)</sup>, 堀井理絵(MD)<sup>1,2)</sup>, 高瀬章子(CT)<sup>1)</sup>, 腰高典子(CT)<sup>1)</sup>, 菊地美保(CT)<sup>1)</sup>, 小寺輝明(CT)<sup>1)</sup>, 石津春菜(CT)<sup>1)</sup>, 市川美咲(CT)<sup>1)</sup>, 成田千華(CT)<sup>1)</sup>, 藤井誠志(MD)<sup>1,2,3)</sup>

【はじめに】唾液腺腫瘍において穿刺吸引細胞診(FNAC)は有用な診断方法であるが, 細胞像が多彩で組織型が多く, 診断に苦慮することが多い。当院における唾液腺FNACの診断精度を検討した。

【対象と方法】2019~23年に当院で唾液腺腫瘍を疑ってFNACが行われた407例のうち手術が施行された193例を対象とした。パパニコロウ分類Class 1~3aを陰性, Class 3を偽陽性, Class 3b~5を陽性とし, 偽陽性と陽性を真陽性として完全感度, 特異度を算出した。

【結果】組織診断の内訳は, 非腫瘍性病変が32例, 上皮性腫瘍が126例(良性:95例, 悪性:31例), 非上皮性腫瘍が35例(良性:1例, 悪性:34例)であった。細胞診の検体不適率は7.3%(14/193, 非腫瘍, 腫瘍各7例)。全体の完全感度は75.0%(45/60), 特異度は95.8%(114/119), 腫瘍性病変の完全感度は75.0%(45/60), 特異度は98.9%(93/94)であった。細胞診で陰性, 組織診で悪性と診断された15腫瘍の内訳は, 上皮性2例, 非上皮性13例であった。前者はいずれも細胞診の推定組織型が多型腺腫で最終診断が腺様嚢胞癌であった。後者の最終診断は, 11例が悪性リンパ腫, 2例がランゲルハンス細胞組織球症で, それぞれ細胞診では反応性リンパ球, 肉芽腫性病変と診断されていた。細胞診で偽陽性, 最終組織診で良性と診断された1例は多型腺腫で, 細胞診では鑑別疾患として腺様嚢胞癌・多型腺腫・基底細胞腫瘍が挙げられていた。

【まとめ】当院における唾液腺FNACの診断精度は概ね良好であったが, 悪性非上皮性腫瘍の偽陰性率がやや高かった。精度向上のためには多型腺腫と腺様嚢胞癌, 反応性リンパ球と悪性リンパ腫の鑑別が重要である。

**P-1-19 外築性発育を示す口腔粘膜腫瘍性病変の細胞学的検討**

九州歯科大学健康増進学講座口腔病態病理学

○矢田直美(DDS), 松尾 拓(DDS)

口腔粘膜の外築性発育を示す腫瘍はしばしばみられる病変であるが, 一般的に悪性腫瘍の細胞異型が乏しく判定に苦慮することが多い。今回, 外築性発育を示す口腔粘膜腫瘍性病変について検討を行ったので報告する。

【対象および方法】2018年から2023年に九州歯科大学附属病院で口腔擦過細胞診と組織診が行われた症例で, 外築性発育を示す扁平上皮乳頭腫51例, 乳頭状扁平上皮癌3例, 疣状過形成1例, 疣状黄色腫8例, 増殖性疣状白板症2例, 疣状癌6例について, 細胞学および組織学的検討を行った。

【結果およびまとめ】細胞診の判定は, 扁平上皮乳頭腫がNILM 45例, OLSIL 6例, 乳頭状扁平上皮癌はOLSIL 2例, SCC 1例, 疣状過形成は1例であるが初回手術時がNILM, 再発時がOLSIL, 疣状黄色腫はNILM 4例, OLSIL 4例, 増殖性疣状白板症はNILM 2例, 疣状癌はOLSIL 5例, NILM 1例であった。扁平上皮乳頭腫のOLSIL症例6例中4例は, 組織像でも一部に異型を伴っていた。疣状黄色腫でOLSIL判定とした4例は1例は炎症による反応性異型との鑑別を考える細胞像で, 他の3例は異型細胞が散見され, 特にクロマチンの増量が目立っていた。疣状癌のNILM症例は無核の角化細胞が多く, OLSIL症例では, 多数の異型細胞集塊が認められた。扁平上皮乳頭腫と比較すると疣状癌の角化細胞の細胞質は光輝性が充進していた。また, 異型細胞集塊も多く見られた。疣状癌は細胞異型に乏しいといわれるが, 臨床像と合わせて, OLSIL判定としても積極的に組織診を行うことが重要である。

### P-1-20 穿刺吸引細胞診とセルブロック標本作製により口腔悪性リンパ腫の推定診断を得た一例

ハーゼデンタルクリニック<sup>1)</sup>, 日本大学松戸歯学部病理学講座<sup>2)</sup>, 日本大学松戸歯学部口腔外科学講座<sup>3)</sup>, 日本大学松戸歯学部付属病院病理学診断科<sup>4)</sup>, 医療法人徳洲会成田富里徳洲会病院<sup>5)</sup>

○長谷川一弘(DDS)<sup>1)</sup>, 山本 泰(DDS)<sup>3)</sup>,  
浮ヶ谷匡恭(CT)<sup>4)</sup>, 松本 敬(CT)<sup>4)</sup>, 加藤 拓(CT)<sup>5)</sup>,  
秦万梨子(DDS)<sup>2)</sup>, 中山光子(該当なし)<sup>2)</sup>,  
末光正昌(DDS)<sup>2,4)</sup>, 宇都宮忠彦(DDS)<sup>2,4)</sup>,  
久山佳代(DDS)<sup>2,4)</sup>

口腔悪性腫瘍の90%以上は扁平上皮癌であり, その他に唾液腺腫瘍や転移性癌, 非上皮性の各種肉腫などが存在するが, 悪性リンパ腫は稀である。顎口腔領域に発生する悪性リンパ腫は節外性リンパ腫の占める割合が高く, 発症部位は歯肉, 上顎洞, 顎骨に多くみられる。臨床症状は腫脹, 疼痛, 鼻閉感など多彩で, 悪性リンパ腫に特有な所見を欠くため, 病理検査が不可欠である。今回我々は, 地域歯科医院から精査目的で紹介され, 細胞診検体を用いた推定診断にて悪性リンパ腫疑いの結果を得た症例を経験したので報告する。患者は74歳の男性。軽度歯痛と左側頬部腫脹を主訴に地域歯科医院を受診した。左側上顎第一小臼歯根尖部感染症の診断の下, 歯科治療と抗菌薬の投与で軽快をみず, あるいは切開を試みるも排膿を認めなかったため, 精査目的にて大学病院へ紹介・来院した。顔貌は左側眼窩部から頬部にかけて腫脹と圧痛があり, 口腔内は左側上顎前歯から臼歯部にかけて, 歯の動揺を認め, 同部位歯肉はびまん性に腫脹し波動を触れた。X線検査にて, 骨破壊像を認めた。穿刺吸引細胞診では結合性の低下した類円形異型細胞が認められ, 陽性の判定であった。細胞所見から未分化癌や悪性リンパ腫, 悪性黒色腫が鑑別に挙がった。更に, 採取した細胞からセルブロック標本作製し, 免疫染色を実施した。類円形異型細胞はB細胞マーカー陽性を呈し, B細胞リンパ腫疑いの推定診断を得て, 血液内科への紹介に至った。本症例は初診から推定診断まで1か月と病勢が早く, 速やかな治療方針の確定が望まれる症例であったため, セルブロック作製による組織型の推定が有用な症例であった。本研究はJSPS科研費22K12850の助成による。

### P-1-21 大型異型細胞の混在を認めた胃神経鞘腫の一例

神戸徳洲会病院臨床検査科<sup>1)</sup>, 八尾徳洲会総合病院臨床検査科<sup>2)</sup>, 八尾徳洲会総合病院病理診断科<sup>3)</sup>

○鈴木彩加(CT)<sup>1)</sup>, 坪佐朱莉(CT)<sup>2)</sup>, 室木魁人(CT)<sup>2)</sup>,  
西川裕子(CT)<sup>2)</sup>, 岩崎由恵(CT)<sup>2)</sup>, 南部尚子(MD)<sup>3)</sup>,  
久保勇記(MD)<sup>3)</sup>, 中塚伸一(MD)<sup>3)</sup>, 寺田信行(MD)<sup>3)</sup>

【はじめに】神経鞘腫は末梢神経のシュワン細胞由来の良性腫瘍である。胃粘膜下腫瘍のうち, GIST30.5%, 異所性腺30.1%, 平滑筋腫15.5%に対して神経鞘腫2.2%と比較的まれである。神経鞘腫の細胞像は, 細胞密度の高い, 紡錘形核の柵状配列を特徴とするが, 良性腫瘍で長い時間をかけて増大するため, 二次的な退行性変性として大型核を伴うことがある。

【症例】70歳台女性。MRCPで胃体下部前壁に30mm大の粘膜下腫瘍を指摘された。超音波内視鏡EUSで胃GISTを疑って, 超音波内視鏡下穿刺術EUS-FNAを施行した。

【細胞像:LBC(Thin Prep)のみ】上皮性結合を示さない異型細胞を大小の集簇で認めた。N/C比大, 微細顆粒状クロマチンを示し, 核偏在性, 裸核状核も多い。核形は棍棒状~紡錘状や不整形で核両端は比較的丸みがあり, くびれや折れ曲がりの核形不整を示し大型核も認めた。核小体は小型から不明瞭で, 細胞質は構築泡沫状であった。明瞭な柵状配列を認めず特徴的な配列を示さない集簇で認めたため組織型推定には至らず, 良悪判定困難で非上皮性腫瘍を疑いと診断した。

【組織診断】淡好酸性の細長い胞体と長楕円形の核をもつ紡錘形細胞の増殖を認めた。免疫染色では, c-kit(-), CD34(-), S-100(+, weak), Smooth muscle actin(-), DOG-1(-), SOX10(+), Ki-67 indexは5%を示し, 神経鞘腫と診断した。

【まとめ】柵状配列を示さず大型異型細胞の混在を認め判定に苦慮した胃神経鞘腫を経験したので報告した。

### P-1-22 EBS-FNA から診断された胃グロムス腫瘍の一例

埼玉医科大学総合医療センター病理部

○戸田成美(CT), 木内恭子(CT), 針谷佳那(CT), 笹谷愛結(CT), 大野優子(CT), 大澤久美子(CT), 今田浩生(MD), 菊地 淳(MD), 百瀬修二(MD), 東 守洋(MD)

【はじめに】グロムス腫瘍は血流の調整を行う器官であるグロムス小体に由来する良性の軟部腫瘍で、通常は四肢末梢や爪下に圧痛を伴って好発し、他臓器でみられることは珍しい。今回、胃粘膜下腫瘍として発生した一例を経験したので報告する。

【症例】40 歳代, 男性。前医にて胃の内視鏡検査を施行したところ、胃前庭部大彎に 20 mm 大の粘膜下腫瘍を認めた。消化管間質腫瘍 (以下 GIST) や迷入腺が疑われ当院紹介となり、超音波内視鏡下穿刺吸引法が施行された。

【細胞所見】核密度が高く、結合性の強い上皮細胞集塊を認めた。個々の細胞は小型で N/C 比が高く、均一な小型類円形核で、ごま塩状の核クロマチンを有し、核小体は目立たなかった。異型性も乏しく良性腫瘍を疑った。

【組織所見】血管周囲に N/C 比が高く、均一な小型類円形核を有する細胞が密に増殖し、核分裂像はみられなかった。免疫組織化学的に腫瘍細胞は  $\alpha$ SMA (+), synaptophysin (+), AE1/AE3 (-), DOG1 (-), chromograninA (-), CD56 (-) を示し、グロムス腫瘍と診断した。

【考察】胃の粘膜下腫瘍としては紡錘形細胞主体の GIST が代表的であるが、グロムス腫瘍は均一な小型類円形細胞からなるため、鑑別は比較的容易である。一方グロムス腫瘍と鑑別を有する疾患としてはカルチノイド腫瘍が挙げられ、小型で異型性が弱く、ごま塩状の核クロマチンを有するなど類似点が多い。しかし、カルチノイド腫瘍は細胞の結合性が弱いのに対し、グロムス腫瘍では比較的結合性が強く、この点が鑑別に有用であると考えられた。

### P-1-23 術中細胞診にて診断に苦慮した肝血管肉腫の一例

大阪公立大学医学部附属病院病理部<sup>1)</sup>, 大阪公立大学医学部附属病院病理診断科<sup>2)</sup>

○宇仁和将(CT)<sup>1)</sup>, 塩見和彦(CT)<sup>1)</sup>, 塩田晃子(CT)<sup>1)</sup>, 目黒麻紀(CT)<sup>1)</sup>, 川端拓司(CT)<sup>1)</sup>, 前川宥都(CT)<sup>1)</sup>, 辻尾希実(MD)<sup>2)</sup>, 大江知里(MD)<sup>2)</sup>, 孝橋賢一(MD)<sup>2)</sup>

【はじめに】肝血管肉腫は原発性肝悪性腫瘍の 0.1~2% を占める極めてまれな腫瘍であり、進行も早いいため手術適応となることも少ない。今回、嚢胞内容液の術中細胞診にて苦慮した肝血管肉腫の症例を経験したので報告する。

【症例】70 代, 男性, 16 年前に食道癌の既往あり, 一か月前より, 食欲不振及び貧血のため, 精査入院により造影 CT で S4/5 に腫瘍性病変が見つかったため当院紹介となった。肝腫瘍マーカーの上昇は見られないが, CT/MRI で増大傾向があるため悪性を否定できず, 肝生検が施行された。生検では異型に乏しい肝組織と少量の凝血塊のみで腫瘍性病変は認められなかったため, 肝内血腫 (expanding hematoma) を疑い, 患者さんの希望もあり外科的手術の適応となった。術中迅速にて提出された肝臓の嚢胞内容液の細胞診及び, 肝切除標本の病理組織所見は以下に示す。

【細胞診所見】血性背景に類円形~長楕円形核の大小様々な異型細胞集塊を認めた。核異型は強く, 核クロマチンは粗造で集塊では一部流れ様に見られたため, 既往歴から扁平上皮癌などが鑑別に挙がり, 悪性を疑うものの組織型推定は困難であった。

【組織所見】クロマチン濃染した腫大核を有する異型細胞が密に増殖し, 類洞様や血管様の構造が見られ, 一部では肝臓や門脈への浸潤が認められた。免疫染色では上皮性マーカー陰性, 血管内皮マーカーが陽性で血管肉腫と診断した。

【まとめ】今回の症例は希少症例ゆえに細胞診での鑑別困難であったが, 臨床所見なども踏まえ, 細胞を観察することで肝血管肉腫を鑑別候補として考えられる症例であった。

### P-1-24 遠位胆管に発生した粘液癌（印環細胞癌）の 一手術例

医誠会国際総合病院病理診断科<sup>1)</sup>, 医誠会国際総合病院  
病理検査センター<sup>2)</sup>, 医誠会国際総合病院消化器外科<sup>3)</sup>,  
医誠会国際総合病院消化器内科<sup>4)</sup>

○土田泰昭(MD)<sup>1)</sup>, 吉田沙由理(MD)<sup>1)</sup>,  
東川拓未(該当なし)<sup>2)</sup>, 亀井千鶴(CT)<sup>2)</sup>,  
田村奈々(CT)<sup>2)</sup>, 長森晴紀(CT)<sup>2)</sup>, 鈴木由紀(CT)<sup>2)</sup>,  
荒木優利香(CT)<sup>2)</sup>, 森 至弘(MD)<sup>3)</sup>, 古賀英彬(MD)<sup>4)</sup>

【症例】81歳男性〔臨床経過〕発熱を主訴に当院受診。画像上、肝内胆管・肝外胆管の拡張に加え、Vater乳頭部近傍の遠位胆管に壁肥厚・高度狭窄を認め、生検にて粘液癌（印環細胞癌）の診断に至った。胆管ステント留置にて減黄の上、亜全胃温存膵頭十二指腸切除・リンパ節郭清術が施行された。

【血液・生化学】WBC 7030/ $\mu$ l, CRP 7.18 mg/dl. T-Bil 1.90 mg/dl, D-Bil 1.15 mg/dl, ALP(J) 2121 U/L,  $\gamma$ -GT 1585 U/L. CEA 0.5 ng/ml, CA19-9 53.4 U/ml.

【病理組織所見】遠位胆管（下部胆管）から乳頭部胆管にかけて印環細胞癌の増殖像を認め、膵実質に浸潤していた（胆道癌取扱い規約第7版に基く記載；BdAb, 結節浸潤型, circ, 23×18 mmx 深さ 6 mm, muc(sig), pT2(SI) (膵頭部), int, INFb, Ly1a, V1b, Pn1b, pHM0, pPM0, pEM0, pN0(0/41)). 免疫染色にて癌細胞はアルシアン青(+), CK7(+), CK20(+), MUC2(+), MUC5AC (focally+), MUC6(-), HGM(+), CDX2(+), Synaptophysin (focally+), CD56 (focally+), Chromogranin A(-)を示し、胃・腸型の粘液形質、一部に神経内分泌分化を示した。

【切除標本の捺印細胞診所見】細胞質内に粘液を含有し、核偏在性、結合性を示す大型異型細胞が小集塊状または孤在性にみられた。

【術後経過】手術2か月後現在、明らかな再発・転移なし。

【考察】胆道原発の印環細胞癌は、消化管、Vater乳頭部、膵のそれと比較して非常に稀である。

### P-1-25 画像所見で腺房細胞癌を疑われた神経内分 泌腫瘍の一例

兵庫県立淡路医療センター検査部<sup>1)</sup>, 兵庫県立淡路医療  
センター病理診断科<sup>2)</sup>

○木村優希(CT)<sup>1)</sup>, 山下仁平(CT)<sup>1)</sup>, 杠真美子(CT)<sup>1)</sup>,  
山形寿美代(CT)<sup>1)</sup>, 新田篤史(CT)<sup>1)</sup>, 加島志郎(MD)<sup>2)</sup>

【はじめに】膵神経内分泌腫瘍(PanNEN)は神経内分泌系への分化を示す腫瘍で、細胞診においてしばしば腺房細胞癌(ACC)との鑑別を要する。今回、画像所見ではACCを疑っていたが、細胞診でPanNENの可能性を指摘し得た1例を経験したので報告する。

【症例】60代男性。食欲低下と嘔気を主訴に当院を受診。生化学検査では、Amy184,  $\gamma$ -GT2657と膵胆道系酵素の上昇を認めた。MRIで膵頭・胆道後隙から膵頸部にかけての充実性腫瘍、CTで膵病変周囲のリンパ節腫大を指摘された。以上、画像では、リンパ節病変主体であり一部は多血性であることから膵癌、特にACCが疑われた。

【細胞所見】N/C比が高く裸核様で、クロマチンは微細に増量、核の大小不同、明瞭な核小体を有する異型細胞を結合の緩い集塊状あるいは孤在性に認めた。核偏在性で菲薄なLG好性の細胞質を有することから、腺癌を優位に疑いつつ、挫滅の見られる箇所もあったためPanNENを鑑別に挙げた。

【組織所見】核腫大や核形不整を示す細胞が個細胞性に散見されたが、明瞭な腺腔形成など特徴的な所見は指摘できなかった。免疫組織化学染色で腫瘍細胞にchromograninA(+), Synaptophysin(+), CD56(+), INSM-1(+), Bcl-10(-), trpsin(-),  $\alpha$ -1Antitrypsin(-),  $\alpha$ -1Antichymotrypsin(-), MIB-1indexは20-30%であった。最終診断はNETG2もしくはG3相当であった。またセルブロック標本でも免疫染色を行ったが全染色で組織と同様の結果を示した。

【結語】今回の症例では画像所見よりACCが疑われ、鏡検もACCを念頭に置きつつ行った。ひとつの情報に引っ張られず、臨床症状や画像所見などはあくまで参考として細胞自体の形態を観察することが大事だと感じた。



**P-1-26 腎盂尿路上皮癌の膵転移を認めた膵体部腫瘍 EUS-FNA の一例**

神戸大学医学部附属病院

○猪原哲嗣(CT), 塚本龍子(CT), 吉田美帆(CT),  
大浦季恵(CT), 須广佑介(CT), 猪原千愛(CT),  
京竹愛子(CT), 今川奈央子(CT), 田中伴典(MD),  
伊藤智雄(MD)

【はじめに】転移性膵腫瘍は、膵腫瘍全体において 2~4% を占める。原発は腎淡明細胞癌の頻度が高く、次いで大腸癌、胃癌、肺癌であるが、尿路上皮癌は極めて稀である。今回、我々は腎盂尿路上皮癌を原発とする転移性膵腫瘍の一例を経験したので報告する。

【症例】80 歳代、女性。腎盂尿路上皮癌術後 16 カ月目に膵体部に低エコーの腫瘍を認め、膵体部癌あるいは腎盂尿路上皮癌の転移が疑われた、組織型の確認目的に膵体部腫瘍 EUS-FNA が行われ、組織診と針洗浄細胞診が提出された。

【細胞診】孤立散在性や重積異常を示す集塊状に異型細胞が多数出現していた。集塊の細胞密度は高かった。N/C 比は軽度増大を示し、核形不整やクロマチンの増量、核小体を 1 個認めた。核中心性、細胞質はやや厚く、クロマチンは細~粗顆粒状であった。これらの細胞形態と臨床所見を併せると膵癌よりも腎盂尿路上皮癌からの転移の可能性が高く、推定病変は carcinoma と報告した。

【組織診】断片状の組織片で、充実状の胞巣形成を示す異型細胞集塊が多数出現していた。腺腔形成は認めず、核の腫大・濃染を認めた。既往の腎盂尿路上皮癌と類似の部分があり、免疫組織化学染色では GATA3, p63, HNF1 $\beta$  が陽性、chromograninA, synaptophysin が陰性であることから、腎盂尿路上皮癌の転移と確定された。

【結語】転移性膵腫瘍として腎淡明細胞癌はしばしば経験するが尿路上皮癌は稀である。腎淡明細胞癌の場合、腎と膵の間にどのような親和性があるのかは不明であるが、本例は尿路上皮癌の転移であり興味深いところである。免疫組織化学染色を含め細胞像を紹介する。

**P-1-27 膵 EUS-FNA ホルマリン固定残液を用いた細胞診が診断の一助となった膵腺癌の一例**

東京医科大学八王子医療センター病理診断部

○吉田えりか(CT), 若槻よしえ(CT), 加藤彩子(CT),  
内山 篤(CT), 加藤くるみ(CT), 吉田莉於(CT),  
伊藤佑里恵(CT), 伊藤夢美香(MD), 沖村 明(DDS),  
中津川宗秀(MD)

【はじめに】超音波内視鏡下穿刺吸引法 (endoscopic ultrasound-guided fine-needle aspiration : EUS-FNA) は膵癌の診断に有効であり、治療方針の決定には病理診断が重要である。十分な材料採取が診断の可否を決めることが多く、提出された検査材料を無駄なく回収し診断につなげることが求められている。今回、ホルマリン固定パラフィン包埋 (formalin fixed paraffin embedded : FFPE) 標本作製後のホルマリン固定残液から液状化細胞診 (Liquid-based cytology : LBC) 標本作製し、細胞の全量回収を行うことが診断の一助となった症例を経験したので報告する。

【症例】70 代男性。閉塞性黄疸にて当院緊急入院となり、診断のため EUS-FNA が施行された。病理組織診断では、腺癌疑いとされた。

【組織所見】膵組織が採取され、核腫大、クロマチン増量した好酸性細胞質を有する異型細胞の集塊を認めた。免疫染色では p53 陰性 (null) を示し、材料が少ないため腺癌疑いの診断となった。

【方法】10% 中性緩衝ホルマリン固定材料から FFPE 標本作製した後のホルマリン固定残液を遠心し、沈渣の全量を LBC (BD シュアパス) 法にて標本作製した。

【結果】LBC 標本では、細胞不足を補える多くの異型細胞がみられ、核腫大、核形不整、集塊の配列不整、集塊辺縁凹凸から癌の評価が可能であった。

【考察】FFPE 標本作製後のホルマリン固定残液には多くの細胞材料が残っている可能性があり、LBC 法を用いて細胞を全量回収することで材料不足の補完が可能であると考えられた。



### P-1-28 ENPD 留置下複数回膵液細胞診 (SPACE) で経験した High grade PanIN 6 例の細胞像の考察

立川相互病院臨床検査科病理検査室<sup>1)</sup>, 立川相互病院病理診断科<sup>2)</sup>

○荒井佑太(CT)<sup>1)</sup>, 土屋晴瑠奏(CT)<sup>1)</sup>, 小村光莉(CT)<sup>1)</sup>, 藤元祐子(CT)<sup>1)</sup>, 布村眞季(MD)<sup>2)</sup>

【はじめに】膵癌における ENPD 留置下複数回膵液細胞診 (SPACE) は画像検査で微細な膵管・膵実質の変化を示す場合に施行される感度・特異度共に良好な検査である。Stage0 膵癌 (High grade PanIN) の発見に貢献する検査であり当院では 2020 年より 6 症例を経験している。今回、症例の振り返りと Low grade PanIN・上皮内癌との細胞像を比較・考察した。

【対象】2020 年 11 月～2023 年 11 月にて提出された検体は 192 検体 (19 件) で悪性 14 例, 悪性疑い 32 例, 鑑別困難 53 例, 良性 84 例, 検体不適 9 例であった。検査後手術に至ったのは 7 例で, うち 6 例が High grade PanIN と組織診断された。

【細胞所見】SPACE は ENPD 留置後の経過時間により細胞像が異なる。検討した 6 症例では留置後 6-15 時間採取の検体で異型細胞を検出している。時間の経過に伴い, 細胞量の増加, 炎症反応や壊死様成分の増加, 炎症細胞の取り込み像や細胞質の肥厚, 核濃縮傾向がみられた。(High grade PanIN) 乳頭状の集塊形成を示し, 結合性は強く極性の乱れは軽度であった。集塊は核密度が高く, 小型の異型細胞により構成される。核皺や, 切れ込み様の核異型を認める。核内構造は濃縮状～顆粒状のクロマチン増量のみとめるが, 経過時間による変性加わるため, 核クロマチンによる判断は慎重さが求められた。(Low grade PanIN) 集塊を構成する細胞は不均一。N/C 比増大や核異型は軽度～中等度で良性変化の修飾がある。

【上皮内癌】腫瘍性増殖を示す集塊, 淡明な核クロマチン増量を示し, 核の緊満感を認める。

【結語】SPACE は Low grade PanIN と High grade PanIN の鑑別が重要である。今後も早期膵癌の正診率に貢献できるよう努めていく。

### P-1-29 穿刺吸引材料にてアミロイド物質が豊富に出現した膵神経内分泌腫瘍の一例

公立昭和病院臨床検査科<sup>1)</sup>, 公立昭和病院病理診断科<sup>2)</sup>

○吉川 葵(CT)<sup>1)</sup>, 倉品賢治(CT)<sup>1)</sup>, 濱川真治(CT)<sup>1)</sup>, 近藤洋一(CT)<sup>1)</sup>, 小坂美絵(CT)<sup>1)</sup>, 若林 良(CT)<sup>1)</sup>, 佐藤棟勲(CT)<sup>1)</sup>, 櫻井 勉(CT)<sup>1)</sup>, 吉本多一郎(MD)<sup>2)</sup>, 深川彰彦(MD)<sup>2)</sup>

【はじめに】神経内分泌腫瘍は全膵腫瘍の 1-2% を占め, NET と NEC に大別されるが, 細胞異型に乏しく細胞材料のみでの組織型推定は困難な場合も多い。また, 約半数においてはアミロイド沈着を伴うとされているが, 穿刺吸引材料にアミロイドが多数出現する機会は少ない。今回われわれは, アミロイド物質が豊富に出現した膵神経内分泌腫瘍の一例を経験したので報告する。

【症例】40 代男性, 上腹部痛にて前医受診し急性膵炎疑いとして当院紹介受診, 膵炎に対し入院加療。入院後の CT にて膵頭部に腫瘤が認められたため, 膵癌疑いとして EUS-FNA を施行した。器具洗浄液として提出された検体を遠心分離し, 塗沫によるパパニコロウ染色標本作製した。

【細胞所見】変性を伴った N/C 比の高いリンパ球様の小型類円形細胞が出現しており, 背景にはライトグリーン好性の無構造物を多数認める。小型類円形細胞は核小体の目立つやや大型のものも見られたが, 初見では膵炎による炎症細胞の変性像と考えた。無構造物の由来は不明のため「鑑別困難・class3」として報告した。

【組織所見】EUS-FNA の組織標本において核小体が明瞭な類円形核を有する小型の腫瘍細胞を認めた。核異型や核分裂像に乏しく, また間質には DFS 染色陽性の好酸性球状物質を認め, 偏光顕微鏡にて緑色偏光を呈し, アミロイド物質であると判断した。その後の手術標本と併せて NET (G1 相当) と診断した。

【結語】アミロイドが豊富な神経内分泌腫瘍の一例を経験した。穿刺吸引材料にて出現した腫瘍細胞が異型に乏しく組織型推定に苦慮した場合, 背景のライトグリーン好性の無構造物に着目することにより, 本疾患を推定する一つの副所見になり得ると考えられた。

### P-1-30 通常型膵管癌術後 6 年後に再発し, EUS-FNA に多核巨細胞が出現した膵原発退形成癌の 1 例

(医) 信和会明和病院病理診断科<sup>1)</sup>, 兵庫医科大学病院病理部<sup>2)</sup>, 明和病院臨床検査科<sup>3)</sup>, 尼崎中央病院病理診断科<sup>4)</sup>, 大久保病院婦人科<sup>5)</sup>

○杉原綾子(MD)<sup>1)</sup>, 中西麻衣(MD)<sup>1)</sup>, 谷本結衣(CT)<sup>1)</sup>, 松林謙治(CT)<sup>1)</sup>, 萩原勝美(CT)<sup>1)</sup>, 鳥居良貴(CT)<sup>2)</sup>, 佐守友博(MD)<sup>3)</sup>, 西上隆之(MD)<sup>4)</sup>, 小笠原利忠(MD)<sup>5)</sup>

【はじめに】通常型膵管癌は予後不良で, 平均生存期間は 1 年未満とされている。また, 膵退形成癌は膵癌全体の 0.8% とまれな組織型である。今回我々は通常型膵管癌に対して膵体尾部切除後 6 年後に膵頭部に発生した破骨型多核巨細胞を伴う退形成癌の 1 例を経験したので報告する。

【症例】64 歳, 男性。2013 年, 検診にて CA19-9 が 235 と高値のため精査され膵尾部癌を指摘された。膵体尾部切除, 脾摘を施行された。病理組織所見は中分化型管状腺癌(tub2)であった。1 年半の内服化学療法を施行された。2019 年の PET 検査にて吻合部に集積を認め, 残膵全摘の方針となった。

【穿刺吸引細胞診所見】EUS-FNA で核の大小不同, 核形不整の著明な異型細胞が辺縁不明瞭な細胞集塊～散在性に多数見られ, その周囲には多核巨細胞が散在性に見られた。残膵再発の疑いにて, 残膵全摘手術が施行された。

【残膵全摘標本肉眼所見】線維性被膜を有する境界明瞭な 3×2.5 cm の腫瘍で広汎な出血壊死を伴う黄白色調の柔らかい腫瘍であった。

【病理組織所見】広汎な凝固壊死を伴いながら多核巨細胞を多数認め, ごく一部に通常型膵管癌(tub2)の像を認めた。免疫組織化学的に多核巨細胞には CD68(+), サイトケラチン(-), ビメンチン(+)であった。以上より破骨型多核巨細胞を伴う退形成癌と診断した。前回手術からは 6 年経過していること, 主な組織型が異なることより, 前回の腫瘍とは関連性に乏しいと考えられた。2 度目の術後 1 年間の内服化学療法を施行された。現在術後 4 年 5 か月を経過しているが, 特に転移, 再発なく無病生存中である。

### P-1-31 EUS-FNA を契機に発見された腹膜発生の異所性肝細胞癌の 1 症例

飯山赤十字病院医療技術部病理技術課<sup>1)</sup>, 飯山赤十字病院医療技術部<sup>2)</sup>, 北アルプス医療センターあづみ病院病理診断科<sup>3)</sup>

○松下雅也(CT)<sup>1)</sup>, 松浦博之(CT)<sup>2)</sup>, 中山 淳(MD)<sup>3)</sup>

【はじめに】肝細胞癌の腹膜播種及び異所性肝細胞癌は稀である(Ko et al, Case Rep Gastroenterol 2020; 14: 226-233)。今回, 入院中に偶発的に腹膜腫瘍が発見され, EUS-FNA にて異所性肝細胞癌と診断された症例を経験したので報告する。

【症例】80 代の男性。気管支喘息で入院加療中, 偶発的に腹腔内に多発腫瘍が発見された。その一部, 胃噴門部左側の壁外腫瘍に対して EUS-FNA が施行され, 組織検体の採取と迅速細胞診が行われた。なお, 画像検査では肝臓に血管腫を疑う病変を認めたが, 肝細胞癌の所見はなかった。HBV 及び HCV 感染はなく, 肝硬変の所見も認めなかった。ベバシズマブとアテゾリズマブによる薬物療法後には腹腔内多発腫瘍は消失し, 腫瘍マーカーも基準値まで低下した(AFP: 93.2 → 3.3 ng/mL, PIVKA-2: 3,781 → 21 mAU/mL)。

【細胞所見】上皮性結合を示す異型細胞は, 細胞質が豊富で顆粒を含んでおり, 核には封入体のみられ, 2 核細胞も認められた。胞体内にはグリコーゲンと思われる PAS 陽性像のみられた。

【病理所見】腫瘍細胞は小型立方状で単調に増殖し, 索状や一部腺房状構造を認めた。核は類円形で細胞の中心部に位置し, 核小体は目立たず, 核内空胞が所々に認められた。また, 腫瘍細胞の一部には茶色の色素のみられた。免疫染色で腫瘍細胞は HepPar1(+), glypican-3(+), αFP(+ )であった。以上より, 高分化型肝細胞癌と診断した。

【まとめ】腹膜に発生した異所性肝細胞癌の 1 症例を報告した。腹膜腫瘍に対する EUS-FNA で高分化型肝細胞癌の所見を認めた場合に, 稀ではあるが異所性肝細胞癌も考慮して診断する必要がある。

### P-1-32 胸水に出現し、細胞診で早期に診断し得た Myeloid sarcoma の 1 例

新潟市民病院病理検査科<sup>1)</sup>, 新潟市民病院病理診断科<sup>2)</sup>

○渡辺唯斗(CT)<sup>1)</sup>, 菊部 豊(CT)<sup>1)</sup>, 戸田裕一郎(CT)<sup>1)</sup>,  
花野友梨香(CT)<sup>1)</sup>, 神田杏里紗(CT)<sup>1)</sup>,  
東條春菜(CT)<sup>1)</sup>, 渡辺翔也(CT)<sup>1)</sup>, 内山 櫻(CT)<sup>1)</sup>,  
橋立英樹(MD)<sup>2)</sup>

【はじめに】骨髄性肉腫 (Myeloid sarcoma : MS) は髄外に骨髄芽球や未分化な骨髄系細胞が腫瘤を形成する稀な病態であり、縦隔発生の多くは急性骨髄性白血病 (AML) と同時に発症あるいは短期間で AML に移行する。今回、胸水細胞診で初めて指摘され、早期診断に至った MS の 1 例を経験したので報告する。

【症例】血液疾患の既往歴のない 40 歳代男性、CT にて縦隔腫瘍を指摘され、精査・手術的に当院を紹介受診。再度の CT にて胸膜・心膜播種、縦隔リンパ節の急激な増大が認められた。胸水の増加もあり、細胞診に提出された。

【細胞像】組織球や反応性中皮を背景に、小型リンパ球の 2~4 倍ほどの大きさの異型細胞が散在性に多量に出現していた。N/C 比は高く、不明瞭~単個の小型核小体を有し、一部は分葉状・折り込みなどの複雑な強い核不整を認めた。また、ライト緑好性の好酸性細胞質がやや目立つ印象であった。Giemsa 染色においても好酸性や好塩基性顆粒を多く認めたため、MS を疑った。

【セルブロック】ときに顆粒を有する幼若な顆粒球系と思われる細胞が多数出現していた。免疫組織化学的に AE1/3 (-), CD20 (-), CD3 (-), c-kit (-), MPO (+), CD34 が約 10% に陽性であり、MS と診断された。

【結語】Papanicolaou 染色で好酸性細胞質や Giemsa 染色で細胞質内顆粒を多数認めたため、MS を推定し得た。症例によっては顆粒の出現に乏しく、悪性リンパ腫と誤診されることも多い。分葉状や折り込みなど、複雑な核形不整が見られた時には MS の可能性もあるため、細胞質の詳細な観察と免疫組織化学的な検索も望まれる。

### P-1-33 胸水中に腫瘍細胞が出現した悪性黒色腫の 1 例

社会医療法人雪の聖母会聖マリア病院病理細胞診<sup>1)</sup>, 社会医療法人雪の聖母会聖マリア病院病理診断科<sup>2)</sup>, 社会医療法人雪の聖母会聖マリア病院脳神経センター病理<sup>3)</sup>

○塚本孝久(CT)<sup>1)</sup>, 榎田明美(CT)<sup>1)</sup>, 武井美和(CT)<sup>1)</sup>,  
長山大輔(CT)<sup>1)</sup>, 荒木由華(CT)<sup>1)</sup>, 亀田花奈(CT)<sup>1)</sup>,  
平川優太(CT)<sup>1)</sup>, 木村芳三(MD)<sup>2)</sup>, 檜垣浩一(MD)<sup>2)</sup>,  
杉田保雄(MD)<sup>3)</sup>

【はじめに】悪性黒色腫は欧米に比較し日本では罹患率が低く、日常の細胞診診断業務のなかで体腔液中に出現した細胞像を経験することは少ない。今回我々は胸水中に出現した悪性黒色腫を経験したので細胞像を中心に報告する。

【症例】70 歳代・男性。末期腎不全のため維持透析中。大動脈弁狭窄症、左室収縮不全の精査目的にて当院循環器内科受診。CT 検査にて肺に多発性結節、縦隔リンパ節腫大、左胸水と心嚢液を認め、肺癌疑いにて胸水細胞診が施行され、セルブロックを作製した。

【胸水細胞像】炎症性背景に N/C 比が高く、結合性に乏しい異型細胞が多数認められた。異型細胞の細胞質はライトグリーンに淡染し厚みを帯、核は大型で単核~多核を呈しクロマチンの増量、明瞭な核小体を有していた。一部に相互封入像や核内空胞が観察されたが明らかなメラニン顆粒は認められなかった。

【胸水セルブロック所見】結合性に乏しい異型細胞を多数認め、免疫染色を施行した。HMB45, MelanomaPNL2, SOX10 に陽性、CK7, CK20, TTF-1, calretinin, CEA, CD56, Desmin に陰性を呈し、メラニン産生に乏しく悪性中皮腫や未分化癌等も鑑別に挙げたが、細胞像とセルブロック所見から悪性黒色腫と診断した。

【臨床経過】背部に 1~2 mm 大の境界明瞭な黒褐色の色素斑が点在していたが、重度な心機能低下であり急速な病状悪化にて原発病巣の勘案に至らず、治療目的にて他院紹介入院となった。

【まとめ】悪性黒色腫はメラニン顆粒の出現が見られない場合、中皮腫や低分化腺癌等の鑑別を要し細胞診断に苦慮する。細胞形態的に明瞭な核小体や核内空胞、核形不整所見は重要な所見であるが、体腔液セルブロックによる免疫染色を併用することが診断の一助となる。

### P-1-34 心嚢水細胞診を契機に診断し得た形質芽球性リンパ腫の 1 例

公益財団法人筑波メディカルセンター筑波メディカルセンター病院臨床検査科<sup>1)</sup>, 公益財団法人筑波メディカルセンター筑波メディカルセンター病院病理科<sup>2)</sup>

○深谷伸吾(CT)<sup>1)</sup>, 石黒和也(CT)<sup>1)</sup>, 油井幸太(CT)<sup>1)</sup>, 福島彩乃(CT)<sup>1)</sup>, 松尾綾子(CT)<sup>1)</sup>, 本田やよい(CT)<sup>1)</sup>, 小沢昌慶(MD)<sup>2)</sup>, 内田 温(MD)<sup>2)</sup>, 菊地和徳(MD)<sup>2)</sup>

【はじめに】形質芽球性リンパ腫は, 免疫不全患者や高齢者などに発生する稀なリンパ腫である。今回我々は心嚢水細胞診とセルブロックを用いた免疫染色により形質芽球性リンパ腫と考えられた 1 例を報告する。

【症例】60 歳代, 男性。半月程前より右側腹部痛を自覚し, 近医を受診。腹部 CT および血液検査にて胆嚢炎が疑われたが, 症状は軽く経過観察となった。10 日後に発熱, 食欲不振, 腹部膨満感を認め近医を再診。CT にて心嚢水貯留を認め, 急性心膜炎, 心タンポナーデ疑いにて当院に救急搬送され, 心嚢水細胞診が提出された。塗抹標本作製とともにセルブロックも作製した。

【細胞所見】小型リンパ球の 2~3 倍程度の大きさを呈する異型細胞が, 孤在性に多数出現していた。N/C 比が高く, クロマチンの増量や核形の不整, 複数の小型核小体が認められ, 悪性リンパ腫を推定した。核の偏在傾向が見られ, 形質細胞様の形態が認められた。

【セルブロックによる免疫細胞学的所見】LCA, CD30, CD38: 陽性。EMA, CD10: 一部陽性 (+/-)。CD3, CD5, CD79, CD20, CD56: 陰性であり, 細胞形態と併せて悪性リンパ腫と考えた。CD30 と EMA が陽性となる点から未分化大細胞性リンパ腫が鑑別となるが, CD38, CD138: 陽性,  $\kappa(+)$ ,  $\lambda(-)$ ,  $\kappa >>> \lambda$  であり, 軽鎖の単クローン性が見られることも加え形質芽球性リンパ腫と考えられた。

【まとめ】細胞像のみで本症例を推定することは困難であるが, 形質細胞様形態を認識することなどから可能性を推定し, 免疫染色において詳細な検索を施行した。当院では, 沈渣量の多い胸水や心嚢水において積極的にセルブロックを作製しており, 本症例においても有用であった。

### P-1-35 心嚢液に出現した Merkel 細胞癌の一例

独立行政法人労働者健康安全機構関西労災病院

○安東梨紗子(CT), 原沙由美(CT), 須藤嘉子(MD), 東野奈生子(MD), 真野敏昭(MD), 吉村道子(MD)

【はじめに】Merkel 細胞癌は比較的稀な皮膚の高悪性度神経内分泌腫瘍である。予後不良で, 所属リンパ節転移や遠隔転移を起こしやすい。白人の高齢者に多く発生し, 頭頸部や四肢などの日光曝露部が好発部位である。紫外線や免疫抑制状態が発症要因として考えられ, Merkel 細胞ポリオーマウイルスとの関連も指摘されている。今回我々は心嚢液に出現した Merkel 細胞癌を経験したので報告する。

【症例】90 歳代女性。右頬部ににきび状の皮疹が拡大したため前医を受診し, 皮膚パンチ生検にて Merkel 細胞癌と診断された。根治的切除は困難だったため放射線単独療法を行い, 腫瘍は縮小した。3 年後, 心不全の入院加療中に心嚢液貯留を指摘。呼吸困難感も出現したため, 当院にて心臓超音波検査を実施し心タンポナーデと診断され, 心嚢穿刺およびドレナージを施行。原因精査のため, 心嚢液細胞診およびセルブロック作製を行った。

【細胞像】出血と少数の炎症細胞を背景に, N/C 比の高い小型類円形細胞が孤立散在性に多数出現している。大小不同の目立たない均一な細胞像だが, 中型の異型細胞や核分裂像, 木目込み細工様配列や索状配列などの特徴的な配列を認めた。小型の核小体を有し, 核クロマチンは細顆粒状に増量していた。

【セルブロック像】N/C 比の高い腫瘍細胞がみられ, 免疫染色では CK 7(-), CK 20(細胞質に dot 状+), CK AE1/AE3(-), CD56(+), synaptophysin(+), chromogranin A(+), CD3(-), CD20(-)で, 既往の右頬部の Merkel 細胞癌の転移と診断された。

【まとめ】心タンポナーデを来した Merkel 細胞癌再発の一例を経験したので文献的考察を加えて報告する。



### P-1-36 多量の腹水貯留をきたした悪性黒色腫の1例

地方独立行政法人大阪府立病院機構大阪急性期・総合医療センター病理科

○西尾祥邦(CT), 藤中浩樹(CT), 岩瀬大輔(CT),  
片平くるみ(CT), 倉澤佳奈(CT), 立石愛美(CT),  
佐々木志保(CT), 島津宏樹(MD), 松岡圭子(MD),  
伏見博彰(MD)

【はじめに】悪性黒色腫は予後不良な悪性腫瘍であり、皮膚だけでなく様々な部位に発生する。また、メラニン産生が乏しい場合もある。今回、腹水で良悪の鑑別が困難であった悪性黒色腫の症例を経験したので報告する。

【症例】60歳代、女性。6年前より子宮頸部扁平上皮癌の治療後経過観察中に、腹部膨満と食思不振を主訴に受診された。CTで多量の腹水貯留と腹膜結節を認め、腹水穿刺が行われた。後日、腹腔鏡下大網腫瘍生検が施行された。また、外陰部に腫瘤を認めたため同時に切除された。

【腹水】細胞診では、多数の細胞が孤立散在性や結合性の緩い小集団で認められた。核は類円形で大小不同を伴い、多核細胞もみられた。クロマチンの増量は軽度であった。反応性中皮細胞を推察した。セルブロックも作製し同様の所見であった。

【組織所見】大網には、多辺形～紡錘形異型細胞の密な浸潤が認められた。また、外陰部腫瘤には、真皮から皮下にかけ多辺形～紡錘形異型細胞が胞巣を形成していた。いずれも免疫染色でHMB45, SOX10, Melan Aが陽性を示した。これらより外陰部の悪性黒色腫が大網に転移したと考えられた。

【腹水の再検討】細胞診は、細胞質は淡くメラニン顆粒は明らかでなかった。核内細胞質封入体や大型核小体を有する細胞を認めた。セルブロックの免疫染色も組織所見と同様の染色性を示した。

【まとめ】悪性黒色腫のメラニン顆粒は細胞診断の端緒となることが多いが、メラニン産生が乏しい場合にはその推定は容易ではない。だが、その存在を念頭におき核内細胞質封入体や大型核小体などに注意し慎重に鏡検を行う必要がある。また、必要に応じて免疫染色を行うことが重要である。

### P-1-37 核内細胞質封入体を多数認めた悪性中皮腫の一例

順天堂大学医学部附属順天堂医院病理診断センター<sup>1)</sup>,  
順天堂大学人体病理病態学講座<sup>2)</sup>

○曾我玲衣(CT)<sup>1)</sup>, 半田貴史(CT)<sup>1)</sup>, 寺尾暁子(CT)<sup>1)</sup>,  
時田和也(CT)<sup>1)</sup>, 林大久生(MD)<sup>1,2)</sup>, 八尾隆史(MD)<sup>2)</sup>

【はじめに】悪性中皮腫の細胞像は多彩であることが知られている。今回、胸水の穿刺吸引細胞診で核内細胞質封入体を多数認めた悪性中皮腫の一例を経験したので報告する。

【症例】60歳代男性。アスベスト暴露歴なし。貧血と腹痛を主訴に前医受診。画像所見で、右下肺野と左頸部～上縦隔にかけて腫瘤影、さらに右胸水と腹水貯留を認めたため当院紹介受診。胸水細胞診が提出された。

【細胞所見】リンパ球優位の背景に、ライトグリーン好性の異型細胞が孤立散在性または球状集塊で多数認められた。それら細胞は、核中心性で核腫大を伴い、細胞辺縁は不明瞭であった。また、出現する異型細胞の約10% (270/2511個)に単～数個の核内細胞質封入体を認めた。hump様細胞突起は明らかではなく、オレンジG好性細胞や多核細胞もみられなかった。以上より、悪性中皮腫と腺癌が鑑別にあがった。

【セルブロック】細胞診検体と同様の異型細胞が認められた。免疫染色ではCalretinin, D2-40, WT-1が陽性、CEA, Ber-EP4, TTF-1が陰性を示し中皮由来であることが疑われ、さらにHEG-1陽性やBAP-1の欠失を認めたため悪性中皮腫であると診断された。

【まとめ】今回の症例では、核中心性で、核形不整や核の大小不同がほとんど認められなかった点が腺癌との鑑別に有用になりうる所見であったが、悪性中皮腫で核内細胞質封入体が多数出現することは非常に稀であり、細胞形態だけでは悪性中皮腫と断定することが困難であった。悪性中皮腫の一般的な形態学的特徴に加えて、核内細胞質封入体を多数認める出現パターンがあることを念頭において診断する必要があると考えられた。



### P-1-38 胸水中に出現した Renal Cell Carcinoma の一例

株式会社リネテック大分ラボ病理課<sup>1)</sup>, 大分大学医学部診断病理学講座<sup>2)</sup>, JCHO 南海医療センター臨床検査科<sup>3)</sup>

○堤 潤也(CT)<sup>1)</sup>, 西田陽登(MD)<sup>2)</sup>, 仲 秀規(CT)<sup>3)</sup>,  
大森博人(CT)<sup>1)</sup>, 大森瑠美(CT)<sup>1)</sup>, 稲野智子(CT)<sup>1)</sup>,  
稲葉千枝(CT)<sup>1)</sup>, 佐藤花厘(CT)<sup>1)</sup>, 大西未裕(CT)<sup>1)</sup>

【症例】患者は 60 代男性で, 1 年前に近医にて睾丸の腫大を指摘され, 精査・加療目的にて切除された。その後, 腎腫瘍を指摘され大学病院を紹介受診し, 腎臓の部分切除が施行された。組織学的検索にて, 腎腫瘍は淡明細胞癌であり, 精巣はその転移巣であった。その後のフォローアップの CT 検査で縦隔や腹部傍大動脈領域にリンパ節腫大が多発し, 多量の左胸水と腹膜結節が認められた。癌性胸水が疑われたため, 胸水細胞診が施行された。

【細胞像】リンパ球を背景に, 少数の異型細胞の集塊が散見された。レース状からやや顆粒状の明るい豊富な細胞質に, 核は腫大し, 明瞭な核小体を有した細胞が結合性の緩い集塊として出現していた。細胞像からは腎細胞癌や精巣腫瘍が考えられた。

【セルブロックの組織像と免疫染色結果】細胞診後の残余検体でセルブロックを作成し, HE 染色にて淡明な胞体を有する細胞が弧在性ないしは小胞巣状にみられた。免疫染色では PAX8, WT-1, CA-9, CD10 陽性, TTF-1, p40 陰性, Calretinin 陰性, CD117, SALL4, Oct4 陰性であり, 腎癌として矛盾のない結果であった。

【考察】腎細胞癌は腎腫瘍の中で最も一般的な腫瘍であり, 腎泌尿器生殖器悪性腫瘍の 85% を占めている。肺・骨転移を起こすことが多いものの, 胸水を伴う胸腔内播種や胸水中に腎細胞癌の出現する頻度は非常に稀である。しかし, 腎細胞癌の細胞学的特徴として豊富な細胞質や類円形核, 核小体明瞭な細胞が言われており, 本症例でも同様の所見がみられた。非典型的な転移部位であったが, 詳細な既往歴の聴取や丁寧な細胞像の観察から腎細胞癌の推定が可能であり, セルブロックでの免疫染色が最終的な確定診断へ繋がった。

### P-1-39 胸水中に腫瘍細胞が出現した汗孔癌の 1 例

北九州総合病院臨床検査科<sup>1)</sup>, 産業医科大学病院病理部<sup>2)</sup>, 産業医科大学第 2 病理学教室<sup>3)</sup>, 北九州総合病院病理診断科<sup>4)</sup>

○植村瑞紀(CT)<sup>1)</sup>, 安部晴香(CT)<sup>1)</sup>, 武藤明里(CT)<sup>1)</sup>,  
高原 浩(CT)<sup>1)</sup>, 寺戸信芳(CT)<sup>2)</sup>, 原田佳和(DDS)<sup>3)</sup>,  
崎田健一(MD)<sup>4)</sup>

【はじめに】汗孔癌はエクリン管ないしアポクリン管への分化を示す悪性腫瘍であり, 汗腺系悪性腫瘍のなかで最も高頻度であるが, 体腔液中の細胞像の報告は少ない。今回, 術後 2 年で肺転移し胸水中に腫瘍細胞が出現した汗孔癌の 1 例につき, 細胞像と免疫染色の有用性について報告する。

【症例】90 歳代女性。2 年前に汗孔癌 Stage IV の診断で右下腿皮膚切除, 右鼠経リンパ節郭清術を施行された。再発所見なく経過観察中であったが, 肺に多発微小結節および胸水貯留を認めたため胸水細胞診が施行された。

【細胞像】炎症細胞を背景に, 類円形で N/C 比の高い腫瘍細胞が散在性～集塊状に出現していた。一部集塊では孔を形成する立体的集塊から線状に突出した像や索状配列がみられた。腫瘍細胞は明瞭な核小体を含む類円形核を有し, 核クロマチンは細顆粒状に増量し, 核分裂像が認められた。細胞質は肥厚しライトグリーン好性で, 一部では層状構造や細胞質内空胞を伴う細胞も観察された。細胞相接像や OG 好性細胞がみられ悪性中皮腫も鑑別疾患に挙げられたが, 免疫染色では, 腫瘍細胞は p40 が陽性, CEA および Calretinin は陰性を示した。以上より汗孔癌と判定した。

【組織像】皮膚切除組織では, 潰瘍底部から真皮深層にかけて胞巣状や索状を形成して増殖, 浸潤する腫瘍を認めた。腫瘍細胞の核大小不同, 多核を示し, 多数の核分裂像が見られた。胞巣内には小空胞や腺腔を形成する好酸性の小皮縁細胞様細胞の混在を認め, 汗孔癌と診断された(pT2N2M0)。

【まとめ】汗孔癌の細胞像は特徴的所見に乏しく, 組織型の推定は難しい。本例の胸水細胞診では細胞集塊の形態所見に加え, 免疫染色の併用が確定診断に有用であった。

### P-1-40 胸水中に出現し診断に苦慮した類上皮血管内皮腫の一例

豊橋市民病院中央臨床検査室<sup>1)</sup>, 豊橋市民病院病理診断科<sup>2)</sup>

○戸苺みゆき(CT)<sup>1)</sup>, 深野香織(CT)<sup>1)</sup>, 宮野拓也(CT)<sup>1)</sup>,  
濱田智博(CT)<sup>1)</sup>, 榊原沙知(CT)<sup>1)</sup>, 内田一豊(CT)<sup>1)</sup>,  
前多松喜(MD)<sup>2)</sup>, 新井義文(MD)<sup>2)</sup>

【はじめに】類上皮血管内皮腫は血管内皮由来の非上皮性腫瘍で軟部組織, 肺, 肝などに発生するまれな腫瘍とされている。今回我々は, 胸水細胞診にて異型細胞を認めたものの診断に至らず, 組織生検にて類上皮血管内皮腫が考えられた一例を経験したので報告する。

【症例】70代女性, 主訴咳嗽, 胸部CTに多発結節, 左胸膜肥厚, 左胸水を指摘された。肺癌が疑われ, 胸水細胞診が施行された。

【細胞像】血性背景に, 中皮細胞と異型上皮様細胞を小集塊で認めた。細胞質はライトグリーン好性で淡明, 核は偏在し, クロマチンは粗顆粒状に増量, 多核化や腫大した核小体を複数個認めた。腺癌や中皮腫が鑑別に挙がり, セルブロックによる免疫染色を行ったが, 異型細胞少数のため確定診断に至らなかった。

【組織像】左腸骨転移巣に対する骨生検が実施された。骨梁間に異型細胞の増生を認めた。上皮様の結合性を示す異型細胞の増生に加えて, スリット状の腔内に赤血球の取り込み像を認めた。CD31, CAMTA1等に対する免疫組織化学的検討をふまえ, 最終的に類上皮血管内皮腫の骨転移と診断された。

【考察】組織生検の結果から胸水細胞診標本に対する再検討を行った。腫瘍由来と思われる細胞は, 細胞集塊の重積性が乏しい点や核クロマチンが粗い点が腺癌細胞としては典型的ではない印象であった。出現する中皮細胞が少ない点, 細胞質が淡明でhumpや相互封入像を認めない点で中皮腫とも鑑別されると考えた。後方視的に判断すると胸水に出現していた異型上皮様細胞は類上皮血管内皮腫由来の細胞である可能性が高いと考えられた。現在, 胸水セルブロックに対する免疫組織化学的検査を追加検討中である。

### P-1-41 甲状腺硝子化索状腫瘍の一例

船橋市立医療センター臨床検査科<sup>1)</sup>, 船橋市立医療センター病理診断科<sup>2)</sup>, 船橋市立医療センター産婦人科<sup>3)</sup>, 船橋市立医療センター呼吸器外科<sup>4)</sup>, きのしたクリニック<sup>5)</sup>

○佐藤 駿(CT)<sup>1)</sup>, 諏訪朋子(CT)<sup>1)</sup>, 師岡恭之(CT)<sup>1)</sup>,  
石塚 瞳(CT)<sup>1)</sup>, 清水辰一郎(MD)<sup>2)</sup>,  
佐々木直樹(MD)<sup>3)</sup>, 木下孔明(MD)<sup>4,5)</sup>

【はじめに】硝子化索状腫瘍(hyalinizing trabecular tumor)は極めて稀であり, 細胞診断の際に乳頭癌および髄様癌との鑑別が問題視される腫瘍である。今回, 細胞診断で乳頭癌との鑑別に苦慮した硝子化索状腫瘍の一例を経験したので報告する。

【症例】40歳代, 男性。健診の触診で指摘され, 当院耳鼻咽喉科受診。エコーにて甲状腺左葉に84.7×57.5×36.9mmの境界明瞭, 内部不均一, 線状高エコー(+), 血流豊富で弾性軟な腫瘍を認めた。CTにて腫瘍に造影後不均一に濃染効果を認めた。腫瘍辺縁は明瞭で, 特に浸潤性変化は見られなかった。臨床的に濾胞癌が疑われ, 穿刺吸引細胞診を施行した。その後, 手術にて甲状腺左葉を切除した。

【細胞学的所見】血性背景に, 好酸性を示す濾胞上皮細胞集塊を認めた。細胞集塊は増生が強く乳頭状で, 一部濾胞性集塊も見られた。核腫大, 核の大小不同を認め, 一部に核溝, 核内細胞質封入体様の所見を認めた。また, May-Giemsa染色では赤紫色異染性(メタクロマジー)を示した。組織型の断定は困難であった。

【組織所見】甲状腺左葉内において結節性病変の形成を認め, 病変部では腫瘍細胞が, 柵状構造を形成し増殖していた。免疫組織化学染色にて, 腫瘍細胞は, CK19, TTF-1一部陽性, MIB-1細胞膜(-), CK7(+), CK34βE12(-), Synaptophysin(-), ChromograninA(-), Calcitonin(-)の形質発現を呈した。また, 特殊染色にて, 硝子様物質にPAS反応(+), Congo Red染色(-)を示した。MIB-1細胞膜(-)の硝子化索状腫瘍の報告もあることから, 硝子化索状腫瘍と診断された。

【結語】今回, 甲状腺腫瘍として極めて稀な硝子化索状腫瘍の一例を経験した。組織学的及び免疫組織化学所見を併せ, その細胞像を再検討する。

### P-1-42 ホブネイル型乳頭癌が疑われた甲状腺乳頭癌の一例

横浜市立大学附属病院病理診断科・病理部

○宇野絵梨(CT), 武田壮登(CT), 安齋桜子(CT),  
海老塚智恵美(CT), 本野紀夫(CT), 佐川弘美(CT),  
西尾由紀子(CT), 原田丈太郎(MD), 山中正二(MD),  
藤井誠志(MD)

【はじめに】甲状腺乳頭癌は甲状腺悪性腫瘍の中で最も頻度が高く、通常型乳頭癌の予後は比較的良好である。今回我々は通常型と比較して予後が悪いホブネイル型が疑われる乳頭癌の一例を経験したので報告する。

【症例】70歳代、男性。前頸部の腫脹を自覚し前医を受診した。細胞診断の結果、甲状腺乳頭癌疑いと診断され、精査加療目的で当院を受診した。CT検査で甲状腺左葉に腫瘤が指摘され、左頸部リンパ節・左甲状腺穿刺吸引細胞診が施行された。いずれも carcinoma と診断され、針生検が施行された。

【細胞学的所見】出血性背景にやや広い細胞質を有する異型細胞がシート状や乳頭状に配列する集塊を形成していた。異型細胞の核は腫大し、クロマチンは粗顆粒状で増量し、明瞭な核小体を伴った。細胞間の結合性は緩く、大型で核形不整を示す異型細胞も混在し、未分化癌が鑑別に挙がった。

【組織学的所見】卵円形核と淡好酸性胞体を有する腫瘍細胞が乳頭状、胞巣状に増殖していた。核の大小不同や核小体の腫大を認めたが、乳頭癌を示唆する典型的な核所見や未分化癌を疑う所見は認めなかった。免疫組織化学的染色を施行した結果、Calcitonin, CEA, ChromograninA, Synaptophysin 陰性, CD56, PAX8, TTF-1, Ki67, p53(変異パターン), BRAF V600E 陽性であった。BRAF V600E 陽性であることから甲状腺乳頭癌の高リスク亜型であるホブネイル型乳頭癌と診断された。現時点で手術材料は提出されていない。

【まとめ】本症例では乳頭癌に特徴的な核所見を認めず、非典型的な異型細胞を認めたことから細胞診断で乳頭癌と推定するのは困難であった。本症例の細胞学的特徴と他の甲状腺癌亜型の細胞像を比較検討し呈示する。

### P-1-43 甲状腺未分化癌の1例

順天堂大学浦安病院病理診断科

○橋爪 茜(MD), 片山ひかり(CT), 小関ほの香(CT),  
坪内優子(CT), 岡崎哲也(CT), 中村 博(CT),  
喜納勝成(CT), 富田茂樹(MD)

【はじめに】甲状腺未分化癌の細胞診断をする機会は少ない。我々は、頸部腫瘍の穿刺吸引細胞診で免疫組織化学染色を施行し、組織生検にて甲状腺未分化癌と診断した1例を経験した。

【症例】80歳代女性。1年半前から左頸部の腫れを自覚していた。2か月前から急速な増大を認め、1か月前に他院皮膚科を受診し、CTにて甲状腺癌・頸部リンパ節転移・肺転移の疑いと言われた。今回、当院耳鼻咽喉科へ紹介受診し、頸部病変の穿刺吸引細胞診および生検を行い、甲状腺乳頭癌から未分化転化した腫瘍と診断した。放射線治療を開始したが、呼吸困難が進行し治療開始から約10日で死亡した。

【細胞所見】頸部リンパ節：好中球とともに、淡明でライトグリーン好性の広い胞体を有する異型細胞を多数認める。核の大小不同・核形不整・クロマチン濃染・明瞭な核小体を認める。細胞免疫染色 PAX8(+), CK7(-), CK20(-), TTF-1(-), p40(-)。

【病理所見】頸部リンパ節：大型核を有する異型細胞がシート状に増生し、多数の好中球浸潤や壊死を伴う。免疫組織化学染色 AE1/3(少数+), CAM5.2(+), p53(+), PAX8(+), Ki67(高値), CK7(-), CK20(-), p63(-), TTF-1(-)。甲状腺左葉：核内封入体を有するものもある異型細胞が乳頭状に増生し、骨格筋内へ浸潤する。免疫組織化学染色 AE1/3(+), CAM5.2(+), CK7(+), TTF-1(+), PAX8(+), p53(少数+), Ki67(低値), CK20(-), p63(-)。

【まとめ】未分化癌は多彩な細胞形態をとり、免疫組織化学染色でも上皮マーカーや TTF-1 が陰性を示すことがあるなど、甲状腺由来であることを断定しづらい。未分化成分に PAX8 陽性が残存することや、甲状腺に未分化転化前の癌の存在を証明することが診断の一助になるかもしれない。

### P-1-44 稀な組織像を示した甲状腺好酸性細胞腫瘍の1例

金沢大学附属病院病理診断科・病理部

○酒野香織(CT), 水口敬司(CT), 嶋口智恵(CT),  
下田 翼(CT), 藤田一希(CT), 森 龍也(CT),  
大川 麗(CT), 碓井万葉(CT), 奥田未悠(CT),  
池田博子(MD)

【はじめに】甲状腺腫瘍において稀な組織像を示し、文献で報告されている Chromophobe renal cell carcinoma-like thyroid carcinoma (以下 CRETHCA) が疑われる症例を経験したので、その細胞像について報告する。

【症例】20歳代男性。超音波検査にて甲状腺右葉に腫瘤を認め、穿刺吸引細胞診が施行された。画像や細胞診の結果から濾胞性腫瘍が疑われ、甲状腺右葉摘出術が施行された。

【細胞所見】血性背景に、豊富なライトグリーン好性の淡めの好酸性細胞質を有する細胞が細胞境界不明瞭な集塊で出現していた。核は類円形で腫大し、核小体が見られ、核形不整やクロマチン増量は軽度であった。小濾胞様構造を認めることから濾胞性腫瘍を考えた。

【組織所見】淡明な好酸性顆粒状細胞質を有する形態の不揃いな細胞がシート状に配列し、洞様血管性間質で囲まれ、胞巣を形成して充実性に認められた。所々に硝子様物質を容れるロゼット様配列が見られた。核分裂像はほとんどなく、壊死は認められなかった。線維性間質に乏しく髄様で、被膜はないが周囲組織との境界は明瞭であった。甲状腺外への浸潤はみられなかった。免疫染色の結果は、PAX8, TTF-1, CK19, Thyroglobulin 陽性, Calcitonin, CEA, Chromogranin, Synaptophysin 陰性で、Ki-67 index は約 2.1% であった。遺伝子検査の結果、RAS, BRAF 変異は検出されなかった。以上より CRETHCA として矛盾しない病理所見と考えられた。

【まとめ】CRETHCA が疑われる稀な症例を経験した。現在のところ CRETHCA に関する報告は極めて少ないため、今回我々は細胞像を中心に報告する。

### P-1-45 穿刺吸引細胞診で診断し得た転移性甲状腺腫瘍の一例

埼玉医科大学国際医療センター病理診断科<sup>1)</sup>, 埼玉医科大学国際医療センター呼吸器外科<sup>2)</sup>, 埼玉医科大学国際医療センター頭頸部腫瘍科<sup>3)</sup>, 埼玉医科大学国際医療センター呼吸器内科<sup>4)</sup>, 埼玉医科大学国際医療センター病理診断科<sup>5)</sup>

○加藤智美(CT)<sup>1)</sup>, 長谷部優弥(CT)<sup>1)</sup>, 扇田智彦(CT)<sup>1)</sup>,  
柳原章寿(MD)<sup>2)</sup>, 井上 準(MD)<sup>3)</sup>, 橋本康佑(MD)<sup>4)</sup>,  
佐藤次生(MD)<sup>5)</sup>, 本間 琢(MD)<sup>1,5)</sup>, 安田政実(MD)<sup>1,5)</sup>

【はじめに】甲状腺疾患に対して組織生検はおこなわれず、穿刺吸引細胞診(FNA)がそれにとって換わる手段となるため高い精度が求められる。今回、細胞形態から非甲状腺腫瘍を疑い、免疫細胞化学および遺伝子検査にて肺腺癌の甲状腺転移と診断し、治療に至った症例を提示する。

【症例および経過】66歳、女性。2年前、右下葉肺腺癌の診断(pT1bN1M0, pStageIIB, EGFR: ex19del, ALK: -, PD-L1: TPS 0%)にて胸腔鏡下右下葉切除術を行い、経過観察となっていた。CEAの上昇が出現したためPET/CTを施行し、甲状腺および周囲リンパ節に集積を認めた。超音波検査にて甲状腺峡部に腫瘤病変を認めたためFNAを実施。細胞学的には、核偏在性で大小不同や核形不整、クロマチン増量を示す異型細胞が結合性の低下した集塊で出現。豊富な細胞質を有し、核内細胞質封入体をうかがわせる所見も認められた。分化度の低い甲状腺乳頭癌や肺腺癌の転移が考慮された。診断を確定するため、再度FNAが施行され、免疫細胞化学を応用した。Thyroglobulin 判定困難、Pax-8 陰性で甲状腺癌を支持する結果は得られなかった。FNA 洗浄液残検体によるEGFR v2.0で、EGFR ex19delの遺伝子変異が検出され、手術検体と遺伝子異常が一致したことにより肺腺癌の甲状腺転移と診断された。9ヶ月後、呼吸困難が出現し甲状腺腫瘍による気道狭窄が考えられ、オシメルチニブ導入開始となった。2ヶ月経過し著明な腫瘍縮小効果が得られている。

【まとめ】転移性甲状腺腫瘍は稀であり日常的な経験が少ないために原発巣を確定することは難しい。本例からは免疫細胞化学のピットフォールと遺伝子検査の意義、切除を避け得ることの臨床的意義を学んだ。



## P-1-46 甲状腺びまん性硬化型乳頭癌の一例

石川県立中央病院医療技術部検査室<sup>1)</sup>, 石川県立中央病院病理診断科<sup>2)</sup>

○黒川綾子(CT)<sup>1)</sup>, 新谷慶幸(CT)<sup>1)</sup>, 大西博人(CT)<sup>1)</sup>,  
水口聖哉(CT)<sup>1)</sup>, 鮎岡加奈(CT)<sup>1)</sup>, 都竹 遥(CT)<sup>1)</sup>,  
津山 翔(MD)<sup>2)</sup>, 片柳和義(MD)<sup>2)</sup>, 湊 宏(MD)<sup>2)</sup>

【はじめに】びまん性硬化型乳頭癌は乳頭癌の稀な亜型で、比較的悪性度の高い腫瘍である。主に若年者に発生し、片葉～両葉が硬く腫大する。超音波検査では腫瘍境界が明らかではなく、甲状腺全体に微細な高エコーが広がるという特徴があり、その所見から本疾患が疑われることも多い。今回我々は、穿刺吸引細胞診においてびまん性硬化型乳頭癌の一例を経験したので、細胞所見を中心に報告する。

【症例】40歳男性。人間ドックで腎機能低下、肝機能障害、高CK血症、高LDL血症が指摘され、追加の血液検査で甲状腺機能低下症を認めた。頸部超音波検査においてびまん性硬化型乳頭癌が疑われ、穿刺吸引細胞診で乳頭癌と診断された。

【細胞学的所見】多数のリンパ球と砂粒体を背景に、異型を伴う濾胞上皮細胞が不規則重積性を伴う集塊で認められた。クロマチンは細顆粒状に増量していたが、核溝、核内封入体は目立たなかった。扁平上皮化生を伴う細胞も散見された。

【病理学的所見】甲状腺切除材料では、肉眼的に明瞭な結節性病変が無く、全体に境界不明瞭な白色斑状病変が散在性に見られた。組織学的には乳頭癌の小胞巣がリンパ球浸潤、線維化を伴って甲状腺全体に散在性、一部集簇性に認められ、リンパ管内に腫瘤塊がよく見られた。また、砂粒体が多く認められた。癌は甲状腺被膜外脂肪織に浸潤しており、リンパ節転移を多数認めた。

【結語】びまん性硬化型乳頭癌は臨床像が特徴的であるが、細胞診でも多数のリンパ球、砂粒体、扁平上皮化生細胞、充実性または中空状の球状集塊を認める点、核形不整が通常の乳頭癌に比べて目立たないなどの所見が特徴的であると思われた。

## P-1-47 硝子化索状腫瘍を疑い免疫組織化学の抗原賦活化法を検討し診断に至った一例

岩手県立中央病院診療支援部臨床検査技術科<sup>1)</sup>, 岩手県立中央病院病理診断センター<sup>2)</sup>, DPR 株式会社<sup>3)</sup>, 岩手医科大学病理診断学講座<sup>4)</sup>, 総合南東北病院病理診断学センター<sup>5)</sup>

○佐藤 昂(CT)<sup>1)</sup>, 佐藤直実(MD)<sup>2)</sup>, 西谷匡央(MD)<sup>2)</sup>,  
乙部剛史(CT)<sup>3)</sup>, 金子実幸(CT)<sup>1)</sup>, 安保淳一(CT)<sup>1)</sup>,  
高橋一博(CT)<sup>1)</sup>, 柳川直樹(MD)<sup>4)</sup>, 上杉憲幸(MD)<sup>5)</sup>,  
小野貞英(MD)<sup>2)</sup>

【症例】50代女性。健診で頸部腫瘍を指摘され前医受診。画像検査上甲状腺左葉に3cm大の多血性、低吸収の腫瘍が認められた。甲状腺乳頭癌の疑いで細胞診が施行されClass3の判定となった。手術目的で当院に紹介され、甲状腺摘出術が施行された。

【細胞診所見】硝子様物質を伴い、核内細胞質偽封入体を有する上皮細胞が認められ、乳頭癌、硝子化索状腫瘍が鑑別として挙げられたが、細胞数が少なく確定診断に至らなかった。

【病理所見】肉眼的には褐色調で境界明瞭な結節性病変が観察された。組織学的には腫瘍細胞は索状構造をとって増殖しており、核には多数の核内細胞質偽封入体を認めた。間質にはPAS反応を示す沈着物が認められた。形態的に硝子化索状腫瘍を疑って免疫組織化学を施行したが、ルーチンで使用しているプロトコルではMIB-1(Ki-67)の膜への発現が得られなかった。抗原賦活化法を変更して検討を行ったところ、MIB-1の膜への発現が得られ、形態およびその他の免疫組織化学結果と併せて硝子化索状腫瘍の診断となった。抗原賦活化法は、Agilent社の抗原賦活液Low pHとHercep TestのEpitope Retrieval solutionを使用して検討した。

【考察】硝子化索状腫瘍はその形態的特徴に加え、MIB-1が膜へ発現する事はよく知られている。一方で通常のプロトコルでは膜への発現が得られない場合があることはあまり知られていない。今回我々は細胞診および組織診で硝子化索状腫瘍を疑い、MIB-1のプロトコルを変更することによって診断に至った症例を経験したため、文献的考察を交えて報告する。

### P-1-48 リンパ節検体として提出され、判定に苦慮した石灰化上皮腫（毛母腫）の一例

新潟市民病院医療技術部病理検査科

○内山 櫻(CT), 橋立英樹(MD), 菊部 豊(CT),  
戸田裕一郎(CT), 花野友梨香(CT), 神田杏里紗(CT),  
東條春菜(CT), 渡辺翔也(CT), 渡辺唯斗(CT)

【はじめに】石灰化上皮腫（毛母腫）とは毛母細胞への分化を示す良性腫瘍であり、小児・若年成人の頭頸部や上肢に硬い皮下腫瘍として見られることが多い。今回、リンパ節として提出された細胞診検体で、判定に苦慮した症例を経験した。

【症例・検体処理】14歳女性。左頸部の直径1.5cm程度、弾性硬、自発痛のない腫瘍に気づき前医受診。当院に紹介され、リンパ節腫脹と判断された。精査のため穿刺吸引細胞診が施行され、LBC法（BD Sure Path）にてPapanicolaou染色、オートスメア法にてGiemsa染色を実施した。

【細胞像】初見時はリンパ節腫脹という臨床診断に加え、背景の壊死物や上皮性細胞の集塊から上皮性悪性腫瘍の転移を疑った。しかし年齢と細胞像から石灰化上皮腫の可能性が指摘され、再鏡検を行った。再鏡検では壊死物や石灰化物、多核組織球を背景に、クロマチン顆粒状増加、1~2個の核小体を有するN/C比の高い小型細胞（基底細胞様細胞）を孤立性~結合性の弱い集塊として認めた。そのほかLGやOGに淡染する、核の抜けた扁平上皮細胞のような細胞（陰影細胞）を認めた。石灰化上皮腫を推定した。

【組織像】25×20×10mm大の表面平滑な限局性白色充実性腫瘍として見られた。一部に石灰化と異物性炎を伴い、核濃染した小型の基底細胞様細胞と、核部分が空胞状に抜けた陰影細胞を認めた。石灰化上皮腫と診断された。

【結語】診断に際して、採取部位が異なる可能性も念頭に置き鏡検することが必要である。また石灰化上皮腫の背景は腫瘍性背景に類似し、腫瘍細胞である基底細胞様細胞と陰影細胞は悪性細胞や壊死物と類似する。悪性腫瘍との鑑別では、陰影細胞を正しく認識することが重要と考えられる。

### P-1-49 組織型の推定が困難であった肺腫瘍の一例

埼玉県済生会川口総合病院臨床検査科病理<sup>1)</sup>, 埼玉県済生会川口総合病院健診センター<sup>2)</sup>, 埼玉県済生会川口総合病院病理診断科<sup>3)</sup>

○永縄真央(CT)<sup>1)</sup>, 小原 明(CT)<sup>1)</sup>, 大谷奈穂(CT)<sup>1)</sup>,  
野本伊織(CT)<sup>1)</sup>, 田中佳緒(CT)<sup>1)</sup>, 金守 彰(CT)<sup>2)</sup>,  
朝比奈未紀(MD)<sup>3)</sup>, 佐藤英章(MD)<sup>3)</sup>

【はじめに】近年肺癌において、遺伝子検査の適応や治療薬の決定を行う上で、非小細胞癌を腺癌と扁平上皮癌に分類する必要がある。しかし、構造所見や個々の細胞所見は様々であり、時に診断に苦慮する。今回、組織型の推定が困難であった肺腫瘍の一例を経験したので報告する。

【症例】70歳代男性。2017年左上葉に大細胞神経内分泌癌（以下LCNEC）の既往あり。抗癌剤投与中、右下葉に47mm×39mm大増大傾向の腫瘍を認めたためエコー下穿刺が施行された。

【細胞所見】壊死様物質を背景に核腫大した異型細胞を結合性の緩い集塊状に多数認め、細胞質は淡く、核は偏在傾向で核に切れ込みなどの核形不整がみられた。核のクロマチンは細顆粒状に増量し、著名な核小体を1から数個有していた。また、一部には楕円形核を有する線維状の細胞や大型分葉状の核を有する異型細胞も散見された。以上の細胞所見より、特定の分化傾向を示す像は明らかでなく、低分化腫瘍を考えた。

【組織所見】右肺から採取された組織には、紡錘形の異型細胞、軽度の核腫大を伴った異型細胞、大小不同がみられる異型細胞を認めた。免疫組織学的染色では、AE1/AE3(+), TTF-1 (focal+), p40(-), シナプトフィジン(-), クロモグラニンA(-), ビメンチン(+)を呈していたことより、癌肉腫、低分化癌が疑われた。

【まとめ】今回、LCNECの既往があることより、再発を疑ったものの多彩な異型細胞を認めたため、組織推定が困難であった一例を経験した。治療後に新たに腫瘍を認めた場合は、再発もしくは新たな腫瘍の可能性があるため、治療による形態変化を考慮し組織型を推定する必要がある。

### P-1-50 組織推定に苦慮した血管免疫芽球性 T 細胞リンパ腫の一例

一般財団法人竹田健康財団竹田総合病院病理診断科<sup>1)</sup>, 公立大学法人福島県立医科大学会津医療センター附属病院臨床検査部病理検査<sup>2)</sup>

○末永 梢(CT)<sup>1)</sup>, 桂澤安奈(CT)<sup>1)</sup>, 甲賀洋光(CT)<sup>1)</sup>, 小滝 昇(CT)<sup>1)</sup>, 遠藤枝利子(CT)<sup>1)</sup>, 二瓶憲俊(CT)<sup>1)</sup>, 山口佳子(MD)<sup>1)</sup>, 鈴木 理(MD)<sup>2)</sup>

【はじめに】血管免疫芽球性 T 細胞リンパ腫 (angioimmunoblastic T-cell lymphoma: AITL) は非ホジキンリンパ腫の 1~2%, T/NK 細胞腫瘍の 10% を占め, 一般的に予後不良とされる疾患である。今回, 組織推定に苦慮した AITL の一例を経験したので報告する。

【症例】80 代女性。頸部リンパ節腫脹にて受診。頸部腫瘍, 全身リンパ節腫脹, 肝脾腫, 腹水が認められ, 頸部リンパ節 FNAC が施行された。細胞検査にて悪性リンパ腫と診断され, その後の生検にて AITL と診断された。

【細胞所見】好酸球, 形質細胞と共に小型~大型の異型リンパ球が出現し, 中型~大型細胞が目立つものの異型細胞の大きさは多彩であった。また, 核は類円形やくびれ核を有し細胞質は淡染性, 細胞質の一部に小空胞が散見された。また, Giemsa 染色では, 細胞質が淡明な細胞が少数観察された。以上の所見より, 非ホジキンリンパ腫を推定したが, 組織型推定には至らなかった。

【組織所見】リンパ節および脂肪織には, 大型の異型リンパ球が散在性から集簇性に見られ, 小型リンパ球の浸潤も確認された。異型リンパ球は, 核形不整, クロマチン増量を示し, 2~3 個の核小体が見られ, アポトーシス小体も観察された。免疫染色では T cell マーカーの発現が優位で, 一部の大型細胞では CD30 が陽性, CD21 陽性のメッシュワーク拡大が確認され, AITL と診断された。

【まとめ】臨床情報を参考に, 細胞の大きさに関わらず核形不整を伴うリンパ球や好酸球, 形質細胞などの多彩な細胞像を呈した場合は, AITL を念頭においた細胞観察が必要である。また, 本症例は急速な臨床経過を辿るため, AITL を疑った場合は, 迅速な診断が求められる。

### P-1-51 腹水細胞診に印環細胞が出現し, 診断に難渋した副乳原発浸潤性小葉癌の 1 例

社会医療法人敬愛会中頭病院病理検査室<sup>1)</sup>, 社会医療法人敬愛会中頭病院病理診断科<sup>2)</sup>

○久保田雄也(CT)<sup>1)</sup>, 比嘉盛治(CT)<sup>1)</sup>, 義間 恵(CT)<sup>1)</sup>, 宮城良考(CT)<sup>1)</sup>, 照屋 結(CT)<sup>1)</sup>, 仲村千春(CT)<sup>1)</sup>, 平良重矢子(CT)<sup>1)</sup>, 仲田典広(MD)<sup>2)</sup>, 松本裕文(MD)<sup>2)</sup>

【はじめに】浸潤性小葉癌は, 通常の浸潤性乳管癌とは異なり, 消化管や卵巣・子宮などに転移が見られることが多い。今回我々は, 術後, 腹水細胞診に印環細胞が出現し, 診断に難渋した副乳原発浸潤性小葉癌の 1 例を経験したので報告する。

【症例】60 歳代女性。右腋窩に腫瘍を自覚していたが放置していた。当院外科を受診, 右腋窩腫瘍除去術が施行され, 病理組織診断にて副乳原発乳癌と診断された。術後 4 年目に腹部膨満感が出現, 腹水細胞診が提出された。

【細胞所見】慢性炎症性背景に反応性中皮細胞が孤在性に見られ, 核偏在し細胞質内小腺腔を有した細胞や数珠状の形態を示す細胞も少数認められた。全体的にモノトナスな細胞像で悪性を疑ったが, 異型性が軽度で, 組織球や反応性中皮細胞, その他, 胃癌との鑑別を要するため, Suspicious と判定した。セルブロック標本を用いて免疫染色を行い, ER (+), CK7 (+), PgR (partial +), Carletinin (-), D2-40 (-) の結果を示し, 既往の浸潤性小葉癌の腹水への転移を考えた。

【考察】転移性の浸潤性小葉癌は, 核の多形性や腫大の無い均質な腫瘍細胞が見られることが特徴で, 低分化胃癌よりも核が小さい傾向にあり, 数珠状形態の有無などが低分化胃癌との鑑別点となる。本症例に関しても, モノトナスな細胞像で, 印環細胞や数珠状形態を示す細胞が少数認められ, 浸潤性小葉癌の転移を疑った。

【まとめ】腹水細胞診において, 出現細胞に数珠状形態を示す細胞が見られ, 多形性に乏しく, 小型で単空胞細胞が主体の場合, 臨床所見も踏まえ, 浸潤性小葉癌の転移の可能性も視野に鑑検することが重要と思われた。

### P-1-52 腸間膜に発生した傍神経節腫の1例

宗像水光会総合病院臨床検査室<sup>1)</sup>, 福岡大学病院病理部・病理診断科<sup>2)</sup>

○高巢友理(CT)<sup>1)</sup>, 塩屋涼子(CT)<sup>1)</sup>, 神野美也子(CT)<sup>1)</sup>, 福永美聡(CT)<sup>1)</sup>, 松本慎二(CT)<sup>2)</sup>

【はじめに】傍神経節腫は、自律神経系に密接に関連した傍神経節に由来するまれな腫瘍である。腫瘍細胞は好酸性の豊富な細胞質を有し、Zellballen 配列が特徴の一つである。今回我々は、腸間膜に発生した傍神経節腫の1例を経験したので報告する。

【症例】70歳代、女性。CT検査で腹腔内に35mm大の内部が不均一で筋肉とほぼ等吸収の結節性病変を認め、PET-CTでもFDG異常集積を認めた。GIST、リンパ腫、SFTなどが疑われ、腸間膜腫瘍摘出術が施行された。

【細胞所見】摘出材料から作製した圧挫ならびに捺印標本では、非常に多くの円形～類円形異型細胞が孤立散在性および毛細血管周囲にまとわりつくように出現。核所見は極めて単調で、細顆粒状のクロマチンパターンを呈し、核が偏在した形質細胞様の細胞や短紡錘形の細胞も見られた。Giemsa染色では、細胞質内に豊富な青藍色調の顆粒を有する細胞も認めた。これらの細胞所見からリンパ腫は否定的であったが、組織型推定は困難であった。

【組織所見】摘出された腫瘍は肉眼的に黒褐色調、弾性硬で、組織像では腫瘍細胞の胞巣状および索状増殖を認め、線維性血管隔壁によるzellballen配列様の構築を認めた。免疫組織化学におけるsynaptophysin, chromogranin A, INSM1, CD56陽性所見より傍神経節腫と診断した。

【結語】圧挫標本での豊富な毛細血管とその周囲に細胞がまとわりつく所見は組織学的特徴の1つであるZellballen配列を反映した所見であり、豊富な細胞質内顆粒の存在と合わせて傍神経節腫を診断する上で重要な所見と考える。本腫瘍はEUS-FNAでも遭遇する機会があるためその細胞像を熟知しておく必要がある。

### P-1-53 Composite lymphoma (AITL and DLBCL) の1例

西脇市立西脇病院検査部<sup>1)</sup>, 西脇市立西脇病院病理診断科<sup>2)</sup>

○掘井吉人(CT)<sup>1)</sup>, 藤原万記子(CT)<sup>1)</sup>, 宮川朋子(CT)<sup>1)</sup>, 織田聖志(CT)<sup>1)</sup>, 大西隆仁(MD)<sup>2)</sup>

同一リンパ組織内で2種類以上のリンパ系腫瘍を有するものをComposite lymphoma (以下: CL) と呼ぶ。発生頻度は1%程度と稀な症例であり、多彩なリンパ系腫瘍の組み合わせが報告されている。Angioimmunoblastic T-cell lymphoma (以下: AITL) と Diffuse large B-cell lymphoma (以下: DLBCL) の混在したCLの1例を経験したので報告する。症例は80歳代、男性、両側胸水、M蛋白、血小板減少を指摘され、当院を紹介受診した。来院時全身のリンパ節腫大、正常Igの抑制を伴わないIgGの上昇、免疫電気泳動法でベンスジョーンズ蛋白を認めた。同日に骨髓検査を実施し、軽鎖制限を伴う異常形質細胞の浸潤を認め、多発性骨髓腫が疑われたが、出現細胞量が少数であること、正常Igの抑制を伴わないことから、悪性リンパ腫の可能性も否定できなかった。リンパ節生検が実施され、捺印細胞診では、中型異型リンパ球が主体を占めるが、好中球、好酸球、大型の芽球様細胞や形質細胞なども認め、多彩な細胞像であり、形質細胞に2核の細胞や大小不同などの異型を認めた。病理組織診断、染色体・遺伝子検査、フローサイトメトリー検査結果から、総合的にCL (AITL and DLBCL) と診断された。細胞像でCLを疑うことは困難であるが、画像所見、採血データを参考にし、出現細胞の単調性や多彩性だけでなく、個々の細胞異型を注意深く観察することが重要であると考えた。



### P-1-54 EBUS-TBNA にて診断した慢性リンパ球性白血病/小リンパ球性リンパ腫の 1 例

東京臨海病院臨床検査科<sup>1)</sup>, 東京臨海病院病理診断科<sup>2)</sup>

○山下千晴(CT)<sup>1)</sup>, 崎野則子(CT)<sup>1)</sup>, 佐藤洋一(CT)<sup>1)</sup>,  
山崎滋孝(MD)<sup>2)</sup>

【はじめに】慢性リンパ球性白血病/小リンパ球性リンパ腫 (CLL/SLL) は, CD5 と CD23 に陽性を示す小型リンパ球からなる成熟 B 細胞腫瘍である。末梢血や骨髄への浸潤がない CLL と同一の疾患は SLL と定義される。本邦では比較的稀な疾患で, 超音波気管支鏡ガイド下針生検 (EBUS-TBNA) で診断された CLL/SLL の報告は極めて少ない。今回我々は EBUS-TBNA における細胞診で推定しえた SLL の 1 例を経験したので報告する。

【症例】61 歳男性。持続する発熱と呼吸困難を主訴に前医受診。胸部レントゲンですりガラス陰影が見られ当院紹介受診となった。CT にて両肺に粒状/すりガラス陰影, 縦隔リンパ節と腹部大動脈周囲リンパ節の腫大を認めた。末梢血にリンパ球の増多は見られなかった。

【細胞所見】検体は縦隔リンパ節からの EBUS-TBNA の針洗浄液。弱拡大で均一な小型リンパ球様細胞の増多が見られた。強拡大にて類円核, 狭小な細胞質と明瞭な核小体が見られ, 一部挫滅した核所見を認めた。反応性リンパ節炎と CLL/SLL 等の低悪性度リンパ腫が鑑別に挙げられた。

【組織所見】異型に乏しい小型リンパ球様細胞のびまん性の浸潤を認めた。免疫組織化学的に浸潤細胞は, CD20, CD5, CD23 と LEF1 が陽性, cyclinD1 は陰性で SLL と診断した。

【まとめ】CLL/SLL は小型円形で細胞異型に乏しい B 細胞腫瘍で, 診断に際しては十分な注意が必要である。EBUS-TBNA における細胞診検体で単調な小型リンパ球の出現を認めた場合には, CLL/SLL 等の低悪性度リンパ腫を念頭に免疫染色を併用することで, より正確な判定に繋げることができる。

### P-1-55 肺病変にて診断された脾臓原発のリンパ腫様肉芽腫症の一例

国立病院機構大阪南医療センター臨床検査科<sup>1)</sup>, 国立病院機構大阪南医療センター呼吸器・アレルギー内科<sup>2)</sup>, 国立病院機構大阪南医療センター血液内科<sup>3)</sup>, 市立岸和田市民病院病理診断科<sup>4)</sup>, 国際医療福祉大学大学院医学研究科<sup>5)</sup>, 国立病院機構大阪南医療センター病理診断科<sup>6)</sup>

○新井健史(CT)<sup>1)</sup>, 原田和弥(CT)<sup>1)</sup>, 青木優惟(CT)<sup>1)</sup>,  
西尾正子(MT)<sup>1)</sup>, 奥田みゆき(MD)<sup>2)</sup>, 吉田均(MD)<sup>3)</sup>,  
飯塚徳重(MD)<sup>4)</sup>, 富田裕彦(MD)<sup>5)</sup>, 星田義彦(MD)<sup>6)</sup>

【はじめに】リンパ腫様肉芽腫症 (lymphomatoid granulomatosis : LYG) は, EBV 関連リンパ増殖性疾患である。典型例では肺を侵し, 大小の lymphoid cell が血管中心性または血管破壊性に病変を形成する。Grade にもよるが, 発病後 2 年以内の死亡率が 38~71% であり, 早期の鑑別と治療が必要となる。今回, 脾臓原発の LYG の気管支細胞診を経験したので報告する。

【症例】80 代, 男性。他院で著明な貧血を認め, 7 月に当院へ転院, AIHA と診断され同時に CT で脾臓に腫瘤を認めた。12 月に脾内腫瘤の増大, 脾門部多発リンパ節腫大, 腓尾部腫瘤, 両肺多発性結節影を認めた。同月, 気管支鏡にて生検及び細胞診が施行された。

【細胞所見】左気管支擦過。多数の壊死物質を背景に, 好中球・組織球・大小のリンパ球様細胞が散見された。リンパ球様細胞は結合性に乏しく孤立散在性に出現。特に大型のものは N/C 比が高く, 核形不整が目立ち, 細顆粒状のクロマチンに明瞭な核小体を 1~数個を認めるものもあった。

【組織所見】左気管支鏡生検にて, 細気管支周囲に壊死を伴った中型から大型のクロマチン濃染した核を有するリンパ球系細胞のびまん性慢性増殖を認め, 一部血管破壊性の浸潤を示した。これら細胞は免疫染色で CD3(-), CD20(+), CD79(+), bcl-2(+), bcl-6(+), CD10(-), MUM-1(+), EBER-1(+), Keratin AE1/AE3(-) を示し, LYG, Grade3 と診断された。

【まとめ】本症例は細胞所見では壊死を伴うびまん性大細胞型リンパ腫の像であったが, 臨床医から画像所見で LYG を疑うという臨床情報を得ていたことより LYG と推定できた。本症例を経験して日常から臨床医との密な情報交換が重要であることが再認識できた。

### P-1-56 細胞診断に苦慮した腋窩リンパ節原発未分化大細胞型リンパ腫の1例

社会医療法人愛仁会高槻病院検査科病理<sup>1)</sup>, 社会医療法人愛仁会高槻病院病理診断科<sup>2)</sup>

○谷口由美(CT)<sup>1)</sup>, 井本智子(CT)<sup>1)</sup>, 平尾美智(CT)<sup>1)</sup>,  
飯塚梨沙(CT)<sup>1)</sup>, 仲谷武史(CT)<sup>1)</sup>, 大久保貴子(MD)<sup>2)</sup>,  
伊倉義弘(MD)<sup>2)</sup>, 岡部英俊(MD)<sup>2)</sup>, 岩井泰博(MD)<sup>2)</sup>

未分化大細胞型リンパ腫(ALCL)は、T細胞性リンパ腫の一亜型で、腎臓形・馬蹄形の多形性に富んだ核、豊富な細胞質を有する細胞が、相互接着性～シート状にびまん性に進展するため上皮性腫瘍との鑑別が困難な場合がある。今回我々は、乳癌転移との鑑別に苦慮した腋窩リンパ節原発ALCLを経験したので報告する。

【症例】42歳 女性右腋窩に有痛性腫瘍を認め、当院総合内科を受診。感染を疑い抗生剤投与するも効果認めず乳癌外科で精査の方針となった。エコー：腋窩に41×23mmの境界一部不明瞭な不整形の低エコー腫瘍あり。周囲にもリンパ門の消失したリンパ節を数個認める。乳房は小嚢胞のみで、腫瘍性病変や低エコー域は指摘できず。CT：右腋窩に径45mmの辺縁不整な腫瘍あり。周囲リンパ節腫大を伴う。LN周囲に脂肪織濃度上昇あり。単純CT上、乳房に明らかな腫瘍はない。

【細胞像】壊死性背景に、散在性～重積性集塊や乳頭状集塊をなすN/C比の高いレース状細胞質の異型細胞を認めた。核にはくびれや切れ込みが見られ、腫大した核小体を1-2個含んでいた。乳癌の転移を疑う所見であった。

【組織像】病変はCD30陽性の大型異型細胞の充実性増殖で構成され、壊死傾向が強く、Ki-67標識率は90%を超え、高悪性度腫瘍と考えられた。EMA(+)で、CD15(-)、EBV(-)、T細胞マーカーはCD4(+)であり、ALK(-)ではあったが、ALCL(ALK陰性タイプ)と診断した。

【考察】本例は、一見、上皮様の重積性集塊で出現し、病変部位からも乳癌転移を先ず考え、鑑別方針を誤らせてしまった。本例のようにALCLの細胞像は上皮結合様を呈することがあり、上皮性腫瘍との鑑別が困難な場合があり、注意が必要である。

### P-1-57 反応性リンパ球との鑑別を要した慢性リンパ性白血病(CLL)と肺多形癌の合併症例

市立岸和田市民病院病理・細胞診断部<sup>1)</sup>, 市立岸和田市民病院病理診断科<sup>2)</sup>, 市立岸和田市民病院血液内科<sup>3)</sup>, 市立岸和田市民病院呼吸器内科<sup>4)</sup>

○白木祐真(CT)<sup>1)</sup>, 中谷理加(CT)<sup>1)</sup>, 伊達恵美(MD)<sup>2)</sup>,  
今井智美(MT)<sup>1)</sup>, 前田奈津美(CT)<sup>1)</sup>, 井上宏昭(MD)<sup>3)</sup>,  
高橋憲一(MD)<sup>4)</sup>, 飯塚徳重(MD)<sup>1,2)</sup>

【はじめに】慢性リンパ性白血病(CLL)は成熟したB細胞性の小型リンパ球からなる腫瘍である。本邦では稀な疾患であり、悪性腫瘍や自己免疫性疾患を合併することがある。今回、我々は反応性リンパ球との鑑別を要したCLL・肺多形癌合併症例を経験したので報告する。

【症例】70歳代男性。4年前に白血球高値によりCLLと診断され、同時期のCT検査では肺癌を疑う結節も認められた。CLLは低リスクのため無治療経過観察としていたが4ヶ月前より白血球増加傾向を認め治療予定であったが急逝され病理解剖となった。

【細胞所見】肺門部リンパ節捺印標本では、著明な核異型を伴う上皮性の大型異型細胞を認め肺多形癌の転移と考えた。また背景には多数のリンパ球が認められ核クロマチン軽度増量し小型の核小体が見られモノトナスであった。反応性リンパ球との鑑別を要し、免疫組織化学染色及び臨床像によりCLL細胞と推定した。

【組織所見】肺門部リンパ節には、多核、奇怪核、分葉核などの多形性を伴う核をもち、豊富な好酸性胞体を有する多形癌の転移を認めた。免疫組織化学的にはAE1/3陽性、TTF-1、Napsin A、CK5/6、p40陰性であった。リンパ節の辺縁には癌細胞を取り囲むようにして、胞体に乏しく細顆粒状クロマチンを示す類円形核をもった異型小型リンパ球の集簇を認めた。免疫組織化学的にはCD20、CD79a、bcl-2、CD23陽性で、CLLの節性病変として矛盾しない所見であった。

【まとめ】本症例では背景に認められるリンパ球の鑑別も必要であった。CLL細胞は小型で異型が弱いため反応性との鑑別が困難な場合がある。CLLの既往がある症例では上皮性異型細胞だけではなく背景のリンパ球にも注意し鏡検する必要がある。

### P-1-58 当院で経験した未分化大細胞型リンパ腫・ALK 陽性型の 1 例

姫路赤十字病院検査技術部病理検査課<sup>1)</sup>, 姫路赤十字病院病理診断科<sup>2)</sup>, 姫路赤十字病院臨床検査科<sup>3)</sup>

○廣尾嘉樹(CT)<sup>1)</sup>, 下舞裕美(CT)<sup>1)</sup>, 小倉千尋(CT)<sup>1)</sup>, 永谷たみ(CT)<sup>1)</sup>, 春名勝也(CT)<sup>1)</sup>, 木村祥佳(MD)<sup>2)</sup>, 堀田真智子(MD)<sup>2)</sup>, 伏見聡一郎(MD)<sup>2)</sup>, 和仁洋治(MD)<sup>3)</sup>

【はじめに】未分化大細胞型リンパ腫（以下，ALCL）は全悪性リンパ種の約 1.5% と希少な疾患である。今回，頸部リンパ節における穿刺吸引細胞診（以下，FNA）で ALCL を経験したので，細胞所見と臨床像について報告する。

【症例】20 歳代男性。左頸下部を中心にリンパ節と考えられる腫瘤影を認め，FNA が施行された。至急報告（同日報告）では，悪性リンパ腫や転移癌等の可能性を挙げ，早急な組織生検を勧めた。後日，リンパ節生検が行われ ALCL の組織診断となった。

【細胞所見】背景の小型リンパ球と比較すると，明らかに大型で異型の強い細胞が孤立散在性に出現し，核形不整や多核の細胞が目立っていた。また，これらの細胞は上皮性格に乏しかった。細胞診断確定後，改めて細胞像を見直すと，異型細胞の核が馬蹄形のものが散見され，核内細胞質封入体を有するドーナツ細胞も見られた。

【組織所見】多形性に富む不整形核と豊富な細胞質を持つ大型異型細胞がびまん性に増殖し，免疫組織化学染色で異型細胞は ALK，CD30，CD4，CD5，CD25，EMA 陽性，CD3，CD7，CD8，CD20，PAX5，CK(AE1/AE3) 陰性であった。以上の所見から ALCL・ALK 陽性型の診断となった。

【考察】リンパ節の FNA 標本に出現した大型異型細胞を見た際は，悪性リンパ腫と転移癌等の鑑別が必要となる。本症例は良性または悪性の判別は容易であり，第一に悪性リンパ腫を疑った。しかし，細胞所見が転移癌や肉腫の所見とも類似していると思い，悪性リンパ腫と断定し，報告して良いのか苦慮した。その結果，最終報告は「悪性細胞の出現」に留めた。

【まとめ】本症例に関しては ALCL に特徴的な所見も得られていたため，同疾患を第一に疑い，結果報告できたと思われた。

### P-1-59 転移性上皮性悪性腫瘍との鑑別を要した未分化大細胞型リンパ腫・ALK 陰性型の 1 例

兵庫県立はりま姫路総合医療センター臨床検査部<sup>1)</sup>, 兵庫県立はりま姫路総合医療センター病理診断科<sup>2)</sup>

○池本佳子(CT)<sup>1)</sup>, 上山美帆(CT)<sup>1)</sup>, 米川 香(CT)<sup>1)</sup>, 大西知美(CT)<sup>1)</sup>, 清水佳那(CT)<sup>1)</sup>, 谷本由美子(CT)<sup>1)</sup>, 三木 守(CT)<sup>1)</sup>, 廣瀬隆則(MD)<sup>2)</sup>, 中井登紀子(MD)<sup>2)</sup>

【はじめに】未分化大細胞型リンパ腫は，多形性の目立つ核と豊富な細胞質を有する大型リンパ球よりなる成熟 T 細胞リンパ腫で，ALK 遺伝子転座の有無によって ALK 陽性型と陰性型に分類される。今回我々は，転移性上皮性悪性腫瘍との鑑別を要した未分化大細胞型リンパ腫・ALK 陰性型の症例を経験したので報告する。

【症例】70 代男性。右耳下部腫瘤を自覚し受診。1 か月前に不明熱と腰痛にて当院受診した際の CT ではリンパ節腫脹は認められていなかったが，今回 CT で多発リンパ節腫脹と腰椎（L1，L3）に溶骨性変化を認めたため，頸部リンパ節より穿刺吸引細胞診が施行された。

【細胞像】小型リンパ球を背景に，核小体明瞭な異型腫大核を有する大型細胞が多数認められた。多核の大型細胞も散見され，上皮様結合の窺われる細胞集塊も認められた。

【組織像】大型の異型細胞がびまん性に増殖しており，多核の巨細胞も多数認められた。免疫組織化学的に，これらの細胞は上皮性マーカー陰性，T 細胞マーカー陽性，CD30 陽性，ALK 陰性を示していた。血清学的には HTLV1 陰性であることと併せ，未分化大細胞型リンパ腫・ALK 陰性型と診断した。

【結語】細胞結合性を有する異型細胞集塊を認める場合には上皮系腫瘍を第一に疑うが，未分化大細胞型リンパ腫など相互接着性を示す非上皮腫瘍が存在することも念頭におき，臨床所見等も加味して慎重に検討する必要があると考える。

### P-1-60 口腔内メトトレキサート関連リンパ増殖性疾患の一例

日本医科大学千葉北総病院病理診断科・病理部

○高橋信行(CT), 三枝順子(CT), 京本晃典(CT), 笹谷昌司(CT), 京本絢美(CT), 田中 萌(CT), 佐藤悠衣(CT), 長谷川千花子(MD), 平野孝幸(MD), 羽鳥 努(MD)

メトトレキサート(methotrexate: MTX, 薬品名: メソトレキサート)は関節リウマチ他に対する免疫抑制剤として広く使われている。MTX 投与中に、リンパ腫と同様の組織像を示す病変が MTX 関連リンパ増殖性疾患(MTX-associated lymphoproliferative disorders: MTX-LPD)である。口腔内発生の MTX-LPD の細胞診所見を観察する機会を得たので報告する。

【症例】70代女性。20年前より関節リウマチに罹患、14年前より MTX を開始し、関節リウマチは寛解状態を維持していた。近医歯科にて口腔内病変を指摘され当院紹介となった。来院時、口腔内に、発赤、腫脹、潰瘍形成を認め、細胞診、組織生検が行われた。組織生検で、古典的ホジキンリンパ腫混合細胞型の所見を認め、MTX-LPD が疑われた。投薬中止後病変は寛解し MTX-LPD と診断された。

【細胞像】好中球が主体の炎症像を認め、少数のリンパ球、組織球が混在していた。ホジキン細胞は認めなかった。上皮に再生性変化を認めた。異型扁平上皮細胞も少数認められた。

【考察とまとめ】MTX-LPD の一例を経験した。組織では、古典的ホジキンリンパ腫混合細胞型の像を示していた。細胞像では、ホジキン細胞は認めなかったが、組織球、リンパ球、好中球などの多彩な細胞が出現していた。MTX-LPD は、WHO 分類では「その他の医原性免疫不全関連リンパ増殖異常症」に含まれる。組織学的にはあらゆるリンパ腫の組織像を取り得るとされる。本例では細胞診のみでの確定診断は困難と思われたが、口腔内病変の細胞診断として貴重な症例と考えられた。

### P-1-61 婦人科腫瘍が疑われ、細胞診にて診断された悪性リンパ腫の2例の検討

大館市立総合病院産婦人科<sup>1)</sup>, 大館市立総合病院病理部<sup>2)</sup>

○小山文望恵(MD)<sup>1)</sup>, 大澤有姫(MD)<sup>1)</sup>, 松本一仁(MD)<sup>2)</sup>, 花田恵子(CT)<sup>2)</sup>, 丸岡智史(CT)<sup>2)</sup>

【はじめに】悪性リンパ腫は腹水貯留などの婦人科腫瘍様の症状を呈し、婦人科に初診となることがある。今回婦人科疾患が疑われたが、細胞診で悪性リンパ腫の診断となった症例を経験したので報告する。

【症例】症例1: 79歳女性, 3妊2産, 46歳で子宮筋腫に対し子宮全摘術の既往あり。近医内科で機能性胃腸症にて加療も, 1カ月前より腹部膨満感, 下腿浮腫, 食欲不振出現, 腹水著明のため婦人科腫瘍疑いで当科紹介。腫瘍マーカーは CA125 の上昇を認め, 超音波検査では骨盤内, 両側付属器領域に腫瘤を認めなかった。同日ダグラス窩穿刺を行い, 淡黄色の腹水を採取した。セルブロットで大型の異型リンパ球のびまん性の増生を認め, 免疫染色で CD20, LCA 陽性, CD3, GranzymeB, AE1/AE3 陰性であり, B 細胞性リンパ腫の診断となり, 内科に紹介したが精査加療を希望されず, 病状進行し永眠された。症例2: 86歳女性, 3妊2産, 閉経50歳。腰痛, 食欲不振あり近医整形で多発性骨髄腫が疑われ, 当院内科に紹介された。PET-CT で子宮, 付属器, 骨盤骨, 腰椎に陽性集積を認め, 婦人科腫瘍が疑われ当科紹介。子宮頸部の肉眼的腫瘤や子宮内膜肥厚を認めなかった。子宮頸部・体部細胞診で核形不整, 核小体の目立つ大型の異形細胞がみられた。頸部組織診では異型細胞を含む脈管が多数見られ, 免疫染色で CD20, CD5 陽性, CD3, AE1/AE3 陰性であり血管内大細胞性 B 細胞性リンパ腫の診断となった。内科にて CHOP 療法を施行するも病状進行し永眠された。

【結論】悪性リンパ腫の臨床像は様々であるが今回は婦人科的診察により迅速に確定診断を得た。多発転移の症例では婦人科領域の細胞診が悪性リンパ腫診断の一助になることもある。



**P-1-62 梅毒による反応性リンパ節炎の 1 例**

藤沢市民病院病理検査室

○松倉圭太(CT), 正木 駿(CT), 田平 剛(CT),  
寺田直樹(CT)

【はじめに】梅毒は梅毒トレポネーマによる細菌性の性感染症で世界中に広くみられる。国内では近年増加傾向にあり, 2022 年には感染者数が 1 万件を超え, 注目すべき感染症の 1 つである。今回我々は梅毒感染による反応性リンパ節炎の細胞像を経験したので報告をする。

【症例】51 歳男性, 咽頭痛を主訴に受診し右頸部に多発するリンパ節腫脹が認められた。悪性を疑い組織リンパ節生検が行われ, 捺印細胞診を採取した。また, 術前検査にて RPR と TPLA が陽性であることが判明した。

【細胞像】小型リンパ球と共に中型で核小体の目立つリンパ球が出現しており, 形質細胞や TBM も認められた。また, 長紡錘形核を有する類上皮細胞が一部に認められた。リンパ球に核形不整はみられなかった。また, 少数のリンパ球には核分裂像を認めた。

【組織像】腫瘍は長径 50 mm 程度で, 幾つかのリンパ節が融合したようなリンパ節で, 被膜を含む線維化を認め, 多数のリンパ濾胞がみられた。濾胞間には形質細胞や類上皮細胞の増生がみられ, 肉芽腫の形成が認められた。FCM と染色体検査の結果と合わせて, 総合的に梅毒と診断された。

【考察】原因不明の多発するリンパ節の腫脹は, 悪性が疑われ細胞学的に反応性に核腫大するリンパ球が出現するので, しばしば良悪の鑑別が問題となる。本症例からの梅毒による反応性リンパ節炎の鑑別に有用な所見として, 悪性リンパ腫を思わせる単調さがみられず, 形質細胞が増多すること, 類上皮細胞の出現などがあげられた。今回我々は梅毒による反応性リンパ節炎の症例を経験した。梅毒感染者数は近年増加傾向にあるため, 今後診断時にこのような機会に遭遇することを念頭に置く必要があると考える。

**P-1-63 再発性眼内悪性リンパ腫の 1 例**

独立行政法人労働者健康安全機構関西労災病院病理診断科<sup>1)</sup>, 独立行政法人労働者健康安全機構関西労災病院中央検査部<sup>2)</sup>, 独立行政法人労働者健康安全機構関西労災病院眼科<sup>3)</sup>, 独立行政法人労働者健康安全機構関西労災病院内科<sup>4)</sup>

○伊比井崇向(MD)<sup>1)</sup>, 原沙由美(CT)<sup>2)</sup>, 須藤嘉子(MD)<sup>1)</sup>,  
永野輝明(MD)<sup>1)</sup>, 平井恵理(MD)<sup>3)</sup>, 中田 互(MD)<sup>3)</sup>,  
橋本光司(MD)<sup>4)</sup>, 吉村道子(MD)<sup>1)</sup>

【はじめに】眼内リンパ腫は, 硝子体, 網膜, 脈絡膜などの眼内組織に発生するリンパ腫で, 中枢神経系病変の合併頻度が高く, 予後不良である。多くはびまん性大細胞型 B 細胞リンパ腫 (DLBCL) で, 非ホジキンリンパ腫の 1% 以下と比較的稀な疾患であり, 全身性のリンパ腫から眼内に進展した再発性(二次性)は眼内悪性リンパ腫の約 20% 程度とされている。眼内炎症性疾患であるぶどう膜炎と共通する臨床像を有し, 鑑別が難しい症例も多い。硝子体液から診断確定にいたった再発性眼内悪性リンパ腫を経験したので報告する。

【症例】70 歳代男性。縦隔リンパ節腫大, 胸水貯留および心嚢液貯留による心タンポナーデを初発症状とした DLBCL で, 経過中に副鼻腔再発や左前頭葉から基底核にかけて中枢神経再発があるも化学療法および放射線治療で寛解となっていた。初発から 5 年後に両眼視力低下が出現し, 右優位の両側硝子体混濁を認め, 悪性リンパ腫の眼内再発が疑われた。精査の希望なく半年間経過観察されたが, 症状は悪化傾向にあり, 診断目的に右硝子体手術が施行された。

【細胞像】中～大型の核形不整を伴う細胞を孤立散在性に認めた。明瞭な核小体が 1～2 個みられ, クロマチンは粗顆粒状であった。同時に提出したフローサイトメトリーで  $\kappa$  鎖優位の軽鎖制限を認め, 初回診断時の胸水および心嚢水と類似した細胞像であることも併せ DLBCL の眼内再発と診断した。

【まとめ】再発性眼内悪性リンパ腫の症例を経験した。稀な症例であり, その臨床病理学的特徴や再発機序等について文献的考察を加えて報告する。

### P-1-64 診断に苦慮した嗅神経芽細胞腫のリンパ節転移の1例

大分大学医学部附属病院病理診断科病理部<sup>1</sup>, 大分大学医学部診断病理学講座<sup>2</sup>

○藤本彩花(CT)<sup>1</sup>, 横峯友里奈(CT)<sup>1</sup>, 清岡征司(CT)<sup>1</sup>, 平川功二(CT)<sup>1</sup>, 長浜純二(CT)<sup>2</sup>, 草場敬浩(MD)<sup>2</sup>, 門脇裕子(MD)<sup>2</sup>, 川村和弘(MD)<sup>2</sup>, 西田陽登(MD)<sup>2</sup>, 駄阿 勉(MD)<sup>1,2</sup>

【はじめに】嗅神経芽細胞腫は、全鼻腔腫瘍の約3%と稀な神経外胚葉性の悪性腫瘍で、転移や再発までの期間が長いことがあり、嚴重な臨床経過観察が必要な腫瘍である。今回我々は、診断に苦慮した嗅神経芽細胞腫のリンパ節転移の1例を経験したので報告する。

【症例】40歳代女性、鼻閉と鼻汁を主訴に近医を受診。腫瘍性病変を認めたため、精査加療目的に当院紹介となった。鼻腔腫瘍摘出術が行われ、嗅神経芽細胞腫と診断された。4年後の定期検査の際に、右顎下部リンパ節腫脹を認め、穿刺吸引細胞診(FNA)が施行された。

【細胞所見】血球成分を背景に、小型細胞が孤立性～疎な結合性を示す小集塊で出現していた。細胞はN/C比が高く裸核状、核増大、核形不整、クロマチン増量、小型核小体を認めた。免疫染色では、chromograninA, synaptophysinが陽性であり、既往に嗅神経芽細胞腫があったことから嗅神経芽細胞腫の転移と診断した。なお、細胞診検査の依頼時に、臨床経過の記載がなく、嗅神経芽細胞腫の既往の確認が遅れたことから診断に苦慮することとなった。

【組織所見】核に軽度の大小不同を伴うN/C比の高い小型細胞がびまん性に増殖していた。既往歴(嗅神経芽細胞腫)と同様の組織像であったことから、嗅神経芽細胞腫の転移と診断された。

【考察】診断に苦慮した嗅神経芽細胞腫のリンパ節転移の1例を経験した。悪性と判定するのは容易であったが、細胞像のみで組織型の推定は困難であった。本例のように既往歴の記載がない場合は、誤診の恐れがあり、基本的なことではあるが、改めて臨床経過の大切さを実感した症例であった。

### P-1-65 セルブロック作製法(パラフィン・寒天サンドイッチ法)～寒天消失条件の検討と補遺～

愛媛県立中央病院検査部<sup>1</sup>, 愛媛県立中央病院病理診断部<sup>2</sup>, 公立学校共済組合四国中央病院病理診断部<sup>3</sup>, 愛媛県立今治病院検査部<sup>4</sup>, 愛媛県立新居浜病院検査部<sup>5</sup>

○兵頭直樹(CT)<sup>1</sup>, 杉田敦郎(MD)<sup>2</sup>, 木藤克己(MD)<sup>2</sup>, 住田智志(MD)<sup>2</sup>, 前田智治(MD)<sup>2,3</sup>, 和田裕貴(CT)<sup>1</sup>, 尾崎 萌(CT)<sup>1</sup>, 越智景子(CT)<sup>1</sup>, 高石裕子(CT)<sup>4</sup>, 亀岡美咲(CT)<sup>5</sup>

CB作製方法である「パラフィン・寒天サンドイッチ法」において、作製過程で加える寒天が熱処理後の免疫組織化学法標本中から消失する既知の事実に着目し、ヘマトキシリン・エオシン染色標本などの観察時に妨げと成り得る寒天の除去を目的として、寒天が消失する温度条件と加温時間条件について残存寒天数を比較した。その結果、温度条件98℃の残存寒天数は、未加温は加温10分後以降と比較して差を認め、加温0.5分後は加温15分後以降と比較して差を認めた。さらに温度条件80℃と90℃の残存寒天数を未加温と比較した結果、加温60分後において温度条件80℃では最大15%の減少を示し、温度条件90℃では最大50%の減少を示したのに対して、温度条件98℃では加温0.5分後で99%の減少を示し、加温15分後以降では0.05%以下で一定を示した。以上の結果より、寒天の完全融解に必要とされる温度条件は98℃で、その完全融解最短時間は加温15分後であることが明らかとなった。また、第一報からの使用実績より得られた作製手順の変更や新たな知見も報告する。

**P-1-66 包埋皿を利用した迅速セルブロック作製法**

JCHO 大和郡山病院病理<sup>1)</sup>, 紀南病院病理<sup>2)</sup>, 公立学校共済組合近畿中央病院臨床検査科<sup>3)</sup>, 同志社女子大学薬学部医療薬科<sup>4)</sup>

○木枕英俊(CT)<sup>1)</sup>, 栗山行央(CT)<sup>2)</sup>, 内田大貴(CT)<sup>3)</sup>, 中上陽子(CT)<sup>1)</sup>, 高橋 玲(MD)<sup>4)</sup>

**【目的】**近年, 遺伝子解析や免疫染色への応用で細胞診検体のセルブロック作製の必要性が増してきた. 今回我々は短時間で簡便に作製するセルブロック法を検討することを目的とした.

**【方法】**有機溶剤に侵されないポリプロピレン系プラスチックスピッツに検体を入れ, 遠心によって集細胞を行い, 10%緩衝ホルマリンで, 固定, 脱水, 透徹をスピッツ内で行った. 最後にキシレンを含んだ沈査物を包埋皿に移し, パラフィンを注入した. その包埋皿を孵卵器に入れて 60℃前後でパラフィンを溶解させてパラフィンブロックとし, 薄切後にスライド標本作製した. 検体の量や種類による違いがあるが, 標本作製にかかる全行程時間は 2~3 時間であった.

**【考察】**迅速自動脱水脱脂パラフィン浸透装置を所有していない施設において, 低コストで簡易に迅速セルブロック標本作製をすることができ, 血液混入や炎症の強い細胞診標本など観察しにくい場合にも適用することで, 重積性の少ない HE 標本作製できることによって, 異型細胞を明瞭に確認することができ検査精度が向上した. 従来から実施されている免疫染色や遺伝子関連の標本作製も可能である. さらに応用とし, 2 mm 程度の微小な組織片では, 3~4 時間でパラフィンブロックを作製できる. 粘液成分が多く, 軟らかく崩れやすい組織小片においても, 臨床から提出されたそのままの状態で標本作製を開始することができる利点がある.

**P-1-67 当院における腹膜偽粘液腫疑いの細胞診検体の標本作製について**

岸和田徳洲会病院臨床検査科<sup>1)</sup>, 岸和田徳洲会病院病理診断科<sup>2)</sup>, 八尾徳洲会総合病院臨床検査科<sup>3)</sup>, 八尾徳洲会総合病院病理診断科<sup>4)</sup>

○岡崎 健(CT)<sup>1)</sup>, 大井秀太(CT)<sup>1)</sup>, 足立ひとみ(CT)<sup>1)</sup>, 坪佐朱莉(CT)<sup>3)</sup>, 室木魁人(CT)<sup>3)</sup>, 西川裕子(CT)<sup>3)</sup>, 岩崎由恵(CT)<sup>3)</sup>, 西野栄生(MD)<sup>2)</sup>, 中塚伸一(MD)<sup>4)</sup>

腹膜偽粘液腫(pseudomyxoma peritonei : PMP)は腹腔内の一部から全体にゼリー状粘液が貯留する疾患群の総称である. 当院は海外では標準治療とされている完全減量手術+腹腔内温熱化学療法(hyperthermic intraperitoneal chemotherapy : HIPEC)を行っている数少ない施設で全国から(80~120人ほどの)症例が集まる. PMPは一般的ながんと異なるため, 細胞診の結果報告に関しては臨床と協議の上, 国際腹膜播種治療機構(Peritoneal Surface Oncology Group International : PSOGI)分類を参考に粘液の有無, 腫瘍性上皮細胞の有無と細胞異型度により, 5段階分類している. また, 組織診が行われていない場合はセルブロックでの免疫染色や遺伝子検査を求められる場合もある. 当院の細胞診検体の標本通常塗抹やセルブロック標本作製について報告する. 腹膜偽粘液腫細胞診検体の腫瘍性上皮細胞出現数は少ない場合が多い. ゼリー状粘液の性状は様々であるが, 肉眼的に黄色調・白色調・赤色調部分に大別される. 検討した結果, 赤色部分に腫瘍性上皮細胞の出現が多い傾向を認めた. 海外では治療目的に粘液を溶解する試みがされており, プロメラインと N-アセチルシステインを組み合わせで使用している. 当院では提出された検体をプロメラインとジチオトレイトール(dithiothreitol : DTT)を用い, 粘液溶解し遠心後の沈査物から標本作製をしている. またこの沈査物は水に溶けにくく, 硬化しているため, スポイトで吸ってカセットに滴状に入れるだけでセルブロック作製が可能である. 腹膜偽粘液腫は稀な疾患である. PMPに遭遇する機会の多い当院の疫学, 組織分類, 細胞診報告様式を含め, その標本作製について報告したい.

### P-1-68 ThinPrep 法におけるフィルタの違いによる尿細胞診標本の比較検討

愛知医科大学病院病院病理部<sup>1)</sup>, 愛知医科大学病院病理診断科<sup>2)</sup>

○櫻井包子(CT)<sup>1)</sup>, 和田栄里子(CT)<sup>1)</sup>, 泉原準也(CT)<sup>1)</sup>, 加藤 遼(CT)<sup>1)</sup>, 早川里美(CT)<sup>1)</sup>, 佐藤允則(CT)<sup>1)</sup>, 佐藤 啓(MD)<sup>2)</sup>, 大橋明子(MD)<sup>2)</sup>, 高橋恵美子(MD)<sup>2)</sup>, 都築豊徳(MD)<sup>2)</sup>

【背景】カテーテル尿・腎盂尿の尿細胞診検査は上部尿路系疾患の診断目的として必須である。腎盂・尿管カテーテル尿細胞診では細胞集塊が多数出現することから、細胞集塊の形状認識が重要となる。ThinPrep 法では、3種類のフィルタが存在し、尿検体は非婦人科用、ウロビジョンでは FISH 対応尿用が推奨されている。今回、カテーテル尿、腎盂尿検体において、非婦人科用、FISH 対応尿用フィルタを用いて標本作製し、細胞集塊の出現数、大きさ、集塊について比較した。

【方法】カテーテル尿 12 例、腎盂尿 32 例の計 44 例を対象とした。検体を 2 等分し、非婦人科用、FISH 対応尿用フィルタを用いて標本作製した。標本上に出現した細胞集塊を小型（構成細胞数 5~19 個）、大型（構成細胞数 20 個以上）とし、1 視野中に出現した集塊の数を比較した。

【結果】小型細胞集塊数は、非婦人科用：平均 1.6 個、FISH 対応尿用：平均 3.5 個あった。大型細胞集塊数は、非婦人科用：平均 0.9 個、FISH 対応尿用：平均 2.5 個であった。FISH 対応尿用は、集塊数や大型集塊の出現が多くなるが、核腫大、核形不整、最外層の核突出等の HGUC 診断基準となる核所見に違いはなかった。炎症細胞や血液成分が多い標本においては、背景所見が減少するため、集塊及びその内部観察が容易になる傾向にあった。

【考察】FISH 対応尿用は非婦人科用に比べ、細胞集塊数が有意に多く、より多くの細胞を評価できた。3 種類中もっとも孔の大きい FISH 対応尿用フィルタが効率的に細胞集塊を捉えやすかった。検体により適切な標本作製を考慮する場合、フィルタの使い分けは今後検討すべき項目と考えられた。

### P-1-69 胆管・膵管ブラシ洗浄液細胞診における LBC (ThinPrep) 法の有用性

愛知医科大学病院病院病理部<sup>1)</sup>, 愛知医科大学病院病理診断科<sup>2)</sup>

○和田栄里子(CT)<sup>1)</sup>, 櫻井包子(CT)<sup>1)</sup>, 泉原準也(CT)<sup>1)</sup>, 加藤 遼(CT)<sup>1)</sup>, 早川里美(CT)<sup>1)</sup>, 佐藤允則(CT)<sup>1)</sup>, 佐藤 啓(MD)<sup>1,2)</sup>, 大橋明子(MD)<sup>1,2)</sup>, 高橋恵美子(MD)<sup>1,2)</sup>, 都築豊徳(MD)<sup>1,2)</sup>

【はじめに】胆管・膵管狭窄の質的診断には、内視鏡的逆行性胆管膵管造影 (ERCP) 下のブラシ擦過細胞診が施行されている。今回我々は、ブラシ擦過細胞診における良好な標本作製を目的として、ERCP 下で擦過後のブラシをプレザーブサイト液で洗浄し、LBC (ThinPrep) 標本作製、標本の適否、出現形態および細胞所見について検討を行った。

【対象】当院で 2023 年 1 月~12 月に胆管狭窄で ERCP が施行された胆管・膵管ブラシ洗浄液 40 例（男 23 名、女 17 名、平均年齢 71.6 歳）を用いた。

【方法】胆管・膵管狭窄部を擦過後、速やかにプレザーブサイト液でブラシを洗浄。遠心し、沈渣をバイアルにいれ Non-Gine フィルターで LBC (ThinPrep) 標本作製し、細胞診所見および判定を調査した。細胞所見と判定は、貯留胆汁細胞診・判定基準に準じて行なった。

【結果・考察】細胞診判定の内訳は、陽性 10 例、疑陽性 6 例、陰性 24 例であり、検体不適正はなかった。細胞診陽性で組織診が実施された 7 例の組織診断は、異型細胞 1 例、腺癌 6 例（胆嚢癌 1 例、胆管癌 1 例、膵癌 5 例）であった。正常の上皮細胞や腫瘍細胞に乾燥や判定に苦慮するような変性は見られなかった。良好な標本ができ、全例で判定基準に準じて判定できた。しかし、細胞量については検体に差がみられ、検体採取方法や標本作製に起因する可能性を考えた。

【結語】LBC 標本は、検体処理も簡便で細胞判定に有用な標本作製が可能である。今回用いた材料では、検体採取と同時に検体処理を速やかに行うことが求められるため、臨床とのコミュニケーションがより重要となる。



**P-1-70 未染色標本とギムザ染色標本の核酸品質の検討**

京都橘大学大学院健康科学研究科<sup>1</sup>, 京都橘大学健康科学部臨床検査学科<sup>2</sup>, 京都橘大学生命健康科学研究センター<sup>3</sup>

○新美大弥(CT)<sup>1</sup>, 大西崇文(CT)<sup>2,3</sup>, 野村渉真(CT)<sup>1</sup>, 岩下玄基(CT)<sup>1</sup>, 寺尾友伽(CT)<sup>1</sup>, 小田嶋広和(CT)<sup>2,3</sup>, 大澤幸希光(CT)<sup>2,3</sup>, 岡田仁克(MD)<sup>1,2,3</sup>, 服部 学(CT)<sup>1,2,3</sup>

がん遺伝子パネル検査の普及に伴って細胞診検体の有用性が着目されている。一般に、細胞診検体は組織検体に比べ、アルコール固定を行うため核酸の品質保持に有利とされている。2021年に「がんゲノム診療における細胞検体の取り扱い指針」が公表された。この指針には未染色標本の取り扱いや核酸抽出法に関する指針が示されているものの、核酸品質などの具体的な実証データは示されていない。また、ギムザ染色標本については記載が見られない。臨床では、多様な場面での検体利用が必要と考えられることから、様々な検体を想定した実証データが必要であると考えられる。そこで、本研究では、細胞診検体における未染色標本とギムザ染色標本の核酸品質の評価を行った。方法は肺癌細胞株のA549とNCI-H1975を用いてオートスメア法で細胞を塗抹し1)95%エタノール浸漬固定、2)スプレー固定、3)乾燥固定後にギムザ染色を施行した標本をそれぞれ作製した。また、固定・染色後の時間経過による核酸品質を比較するため、固定・染色後30分、1日、3日、1週間、2週間、1ヶ月、3カ月、6ヶ月経過したものから核酸を抽出し、核酸濃度を測定した。その後、抽出産物の断片化をアガロースゲル電気泳動法により確認した。また、reverse transcription PCRとreal-time PCRによって、A549はKRAS変異、NCI-H1975ではEGFR変異を検出し、未染色標本とギムザ染色標本の核酸品質を評価したため報告する。

**P-1-71 Liquid-based preparation cytology における標本作製条件による細胞形態への影響**

北里大学大学院医療系研究科応用腫瘍病理学<sup>1</sup>, 北里大学医療衛生学部臨床細胞学<sup>2</sup>, 北里大学医学部呼吸器外科学<sup>3</sup>

○佐藤誠晃(CT)<sup>1</sup>, 西村由香里(CT)<sup>1,2</sup>, 阿部直也(CT)<sup>1,2</sup>, 佐藤之俊(MD)<sup>3</sup>, 古田玲子(CT)<sup>1,2</sup>

**【目的】** Liquid-based preparation cytology (LBP) の SurePath™ (SP) 法における細胞の保存・固定時間と前処理方法による細胞形態への影響、特に臨床検体で見られた細胞の膨化変性の原因を培養細胞を用いて検討し、標本作製の最適なプロトコルを提唱する。

**【方法】** 肺癌培養細胞(RERF-LC-AI)をリン酸緩衝生理食塩水(PBS)(-)で洗浄後、保存液(サイトリッチ™レッド)で15, 30分間, 1, 5, 14, 15, 16, 17, 18, 24, 48, 72時間および1, 4週間, 保存・固定後、前処理を蒸留水(DW)またはPBS(-)で行い(各3枚), SP法で塗抹した標本とオートスメア(AS)法で塗抹し95%エタノールで固定した標本にパパニコロウ染色を施した。各標本で100個の細胞の核面積, 細胞面積, 核輝度, 細胞輝度, 核と細胞の輝度差およびN/C比をパラメーターとして解析ソフトにて数値化し細胞形態を解析した。

**【結果】** 細胞面積( $\mu\text{m}^2$ )は前処理をDWで行うと保存・固定が15~24時間で最小値~最大値, 平均値 $\pm$ 標準偏差が206~348,  $244.1 \pm 23.9$ となりAS標本の209~283,  $243.6 \pm 16.9$ と近似値を示した。15分~14時間では219~720,  $332.7 \pm 79.4$ であり細胞は膨化変性し48時間~4週間では178~246,  $212.5 \pm 15.7$ となり細胞は収縮していた(両者ともAS標本と有意差あり,  $P < 0.05$ )。一方, PBS(-)では全ての保存・固定時間で細胞は収縮していた( $85 \sim 325$ ,  $175.2 \pm 32.4$ ,  $P < 0.05$ )。AS標本と最も近似値を示したのは17時間保存・固定しDWを用いたLBP標本であった。

**【結論】** LBPのSP法では保存・固定が15時間未満で前処理を低張液であるDWで行うと細胞の膨化変性が生じる。15~24時間, 特に17時間の保存・固定と前処理にDWを用いたプロトコルが細胞形態の保持に最適である。

### P-1-72 生成 AI による肺細胞診画像の自動生成：拡散モデルによる画像生成と良悪性鑑別への応用

名城大学理工学研究科情報工学専攻<sup>1)</sup>, 名城大学情報工学部<sup>2)</sup>, 藤田医科大学医学部病理診断学<sup>3)</sup>, 成田記念病院病理診断科<sup>4)</sup>, 岐阜大学工学部<sup>5)</sup>

○松浦真能祐(該当なし)<sup>1)</sup>, 寺本篤司(該当なし)<sup>2)</sup>, 道場彩乃(CT)<sup>3)</sup>, 桐山論和(MD)<sup>3,4)</sup>, 塚本徹哉(MD)<sup>3)</sup>, 藤田広志(該当なし)<sup>5)</sup>

**【目的】**我々はこれまでに肺細胞診標本の良悪性鑑別を支援する AI 技術の検討を行ってきた。しかし、AI の学習に使用するための画像は有限であり、さまざまなバリエーションの画像を準備することは困難である。本研究では、この問題を解決するため、非常にリアルな画像を生成できるとして、社会的に大きなインパクトを与えた拡散モデルに基づく生成 AI 技術を用いて、細胞診画像の生成を試みた。そして、生成した画像を学習データに加えることで良悪性鑑別処理の性能が向上するか評価を行った。

**【方法】**本研究では、肺気管支鏡生検にて採取した検体を用いて作製した、パパニコロウ染色標本を対象とした。標本を生物顕微鏡に取り付けられたカメラで撮影し、細胞の存在部分を病理専門医が取り出した画像を用いて画像生成 AI (拡散モデル) の学習を行い、画像の生成を行った。また、生成した画像の主観的評価を行うため、細胞診専門医と細胞検査士各 1 名に実画像と生成画像をランダムに提示して、細胞核や細胞質、細胞の配列などを 100 点満点で評価した。さらに、生成した画像を良悪性鑑別のための AI の学習データに追加し、鑑別正解率の評価を行った。

**【結果】**生成された画像は良悪性ともに実画像に近い画質が得られており、主観的評価の結果、多くの評価項目において本物と生成画像の間に有意差がないことを確認できた。さらに、良悪性鑑別では生成画像を利用することで 3.8% の分類正解率向上が確認された。

**【考察】**拡散モデルにより生成した画像は実画像と遜色のない画質が得られており、良悪性鑑別処理にも応用できたことから、肺細胞診を支援する技術として有効である。

### P-1-73 ポリビニルアルコールを用いた核酸収量の検討

大阪大学医学部大学院医学系研究科病態病理学

○藤波悦子(CT), 森井英一(MD)

**【はじめに】**近年、病理組織検体を用いた遺伝子検査は急増している。とりわけがん遺伝子パネル検査などのゲノム診療で細胞検体の利用が期待されている。細胞検体の検体処理は、各施設において様々な工夫・改良がなされている。一方、通常の培養で使用する高価なウシ血清成分やアルブミンの代わりに液体のりの主成分であるポリビニルアルコール (PVA) を用いることで、安価に細胞老化を抑制した造血幹細胞の増幅が可能であると報告されている。そこで今回我々は PVA を用いた核酸収量を検討した。

**【方法】**1 mL の生理食塩水、PVA 溶液 (0.1% PVA 加 DMEM/Ham'sF-12)、BD 社 CytoRich™ Red の 3 種類の溶液に培養細胞 (Ishikawa) を浮遊させて常温ないし冷蔵 (4℃) で保管し、次の日すみやかに核酸抽出した場合と 10% 中性緩衝ホルマリンにて 6 時間固定した後核酸抽出場合とで DNA の収量を比較検討した。

**【結果】**3 種類の溶液で保管後すみやかに核酸抽出した場合は、生理食塩水と PVA 溶液においては常温、冷蔵ともに差は認められなかった。CytoRich™ Red では室温保存より冷蔵保管の方が DNA 収量は増加した。またそれぞれの溶液にて保管後ホルマリンで固定し核酸抽出した場合は、室温保存では生理食塩水と PVA 溶液とに差は認められなかったが、冷蔵に保管すると PVA 溶液において有意に DNA 収量が増加した。CytoRich™ Red はどちらの条件でも DNA 収量は少なかった。

**【まとめ】**未処理の細胞検体を保管する際は PVA 溶液に浮遊させて冷蔵保存することによって遺伝子検査するのに十分な核酸量を得ることができると示唆された。

**P-1-74 明細胞型悪性中皮腫の一例**

東京医科大学八王子医療センター病理診断部

○加藤くるみ(CT), 若槻よしえ(CT), 吉田えりか(CT), 加藤彩子(CT), 内山 篤(CT), 吉田莉於(CT), 伊藤佑里恵(CT), 伊藤夢美香(MD), 沖村 明(DDS), 中津川宗秀(MD)

【はじめに】上皮型悪性中皮腫の特殊型である明細胞型悪性中皮腫は非常に稀である。淡明で豊富な細胞質を有する異型細胞を主とし、明細胞癌の播種と間違われやすい。今回我々は、左胸水貯留を示した明細胞型悪性中皮腫を経験したのでその細胞像を中心に報告する。

【症例】80代男性、アスベスト曝露歴有り。胸痛を主訴とし近医より紹介受診。CTにて肺腫瘍はなく、左胸水貯留のため胸水穿刺が施行された。胸水ヒアルロン酸は55,900 ng/mL。

【細胞所見】リンパ球主体の炎症細胞を背景に、核は腫大し不整形、クロマチン増量し、核偏在傾向を示す異型細胞が、collagenous stromaを有する管状や球状、乳頭状の集塊で多数認められた。極僅かにオレンジG好染細胞もみられた。細胞質は淡明で、一部でPAS反応に顆粒状陽性を示す。細胞診では腺癌の胸膜播種と考えた。

【組織所見】セルブロックにて、大型核小体や核形不整を示し淡明な細胞質を有する異型細胞が、管状構造や乳頭状構造を呈し、細胞質はPAS反応陽性でジアスターゼに消化されるグリコーゲンを含んだ。アルシアンブルー染色は細胞膜に淡く染まった。免疫染色では、Calretinin, WT-1, D2-40, CK5/6, HEG1, GLUT1 陽性, CEA, Ber-EP4, Desmin, MTAP 陰性。明細胞型悪性中皮腫と診断された。

【まとめ】明細胞型悪性中皮腫は明細胞癌との鑑別が問題になる。collagenous stromaを有する異型細胞集塊が存在する点、細胞質がPAS反応にて顆粒状に陽性になる点、オレンジG好染細胞がみられる点に注目し免疫染色を追加することで診断可能と考えられた。

**P-1-75 腹水中に出現した舌下腺原発腺様嚢胞癌の1例**

公益財団法人田附興風会医学研究所北野病院病理診断科

○知念優介(CT), 仲村佳世子(CT), 西岡千恵子(CT), 足羽彩加(CT), 河野孝志(CT), 本庄 原(MD)

【はじめに】腺様嚢胞癌(adenoid cystic carcinoma: ACC)はWHOの唾液腺腫瘍分類に含まれ、頻度の高い唾液腺悪性腫瘍として知られている。緩慢な経過を特徴とするが、浸潤性が高く局所再発しやすく、血行性に遠隔転移をおこす予後不良の腫瘍である。今回我々は、腹水中に出現した舌下腺原発ACCの1例を経験したので報告する。

【症例】30歳代女性。妊婦健診を希望され当院産婦人科初診。3年前からの右舌下神経麻痺の既往あり。妊娠18週に全身倦怠感、嘔気嘔吐、肝酵素上昇がみられ緊急入院となり、精査の結果、多発転移を伴う舌下腺原発ACCと診断された。

【腹水細胞所見】リンパ球を主体とする炎症所見を背景に、N/C比の高い異型細胞が集塊を成して出現していた。核クロマチンは微細顆粒状で、小型核小体が見られた。篩状構造などACCの特徴に乏しい所見であり、細胞像からの組織型の推定に苦慮したが、病歴からはACCの充実成分を見ている可能性が強く疑われた。

【腹水セルブロック所見】腹水セルブロックにおいて、異型細胞の胞巣状集塊が認められた。免疫組織化学染色ではkeratin(AE1/AE3), CK5/6, c-kit(CD117)が陽性, p40, calretininは陰性であった。またACCに比較的特異的とされるMYBが腫瘍細胞に陽性となり、病歴から舌下腺原発ACCの播種と診断された。

【結語】今回我々は、腹水中に出現した舌下腺原発ACCの1例を経験した。細胞像からの組織型の推定に苦慮したが、セルブロック作製による免疫組織化学的検索が診断に有用であったので、文献的考察を加えて報告する。

## P-1-76 原発不明癌の体腔液内細胞所見

近畿大学病院病理部<sup>1)</sup>, 近畿大学病院病理診断科<sup>2)</sup>,  
市立奈良病院病理診断科<sup>3)</sup>

○鈴木陽菜(CT)<sup>1)</sup>, 上杉忠雄(CT)<sup>1)</sup>, 桑原一彦(MD)<sup>2)</sup>,  
山下美優(CT)<sup>1)</sup>, 水野瑤子(CT)<sup>1)</sup>, 淡路有恵(CT)<sup>1)</sup>,  
田中千琴(CT)<sup>1)</sup>, 植田清文(CT)<sup>1)</sup>, 島田啓司(MD)<sup>3)</sup>,  
佐藤隆夫(MD)<sup>2)</sup>

【はじめに】粘表皮癌は粘液産生細胞, 扁平上皮細胞, 中間細胞で構成される癌で, 唾液腺以外でも様々な組織に発症する。原発不明癌として粘表皮癌を示唆する症例を経験したのでその細胞像に焦点を合わせ報告する。

【症例】症例は69歳女性, 全身皮下腫瘍, 多発性骨転移を有する原発不明癌で当院に紹介受診。近医での左背部皮膚生検では汗孔癌の可能性が指摘された。心嚢液貯留を認め, 組織型推定を含め心嚢穿刺を行った。

【細胞所見】異型細胞の小集塊が散見され, 一部に結合の強い細胞集塊やシート状配列の細胞の中に粘液様空胞が見られ, 泡沫細胞類似の粘液産生細胞と思われる細胞も認めた。悪性の可能性も考慮されたが, 出現する細胞数も少なく, 由来不明なため鑑別困難とした。

【組織所見】心嚢穿刺液からセルブロックを作製したところ, 腫大核を有する異型細胞が胞巣状に増殖する像がみられ, 特殊染色で粘液を確認した。扁平上皮様の組織像も観察された。左第五足趾の皮下結節に対して生検を行った。既存表皮との連続性を示さない充実性, 嚢胞状を呈する腫瘍を認め, 扁平上皮様細胞, 粘液産生性細胞, 両者の中間型細胞などから構成されていた。種々の免疫染色を施行し, 悪性を示唆するものの組織像からは異型汗腺腫と判断した。

【考察】採取部位での組織学的類似性及び臨床的に全身転移がみられることから, 本症例は原発不明の高悪性度粘表皮癌の可能性が高いと考えるが, 粘表皮癌は低悪性度のものが多く, また体腔液中での高悪性度粘表皮癌の細胞診断の機会が稀である。細胞診では中間型腫瘍細胞を確認し, 壊死像と核分裂像の増加を正確に評価することが重要と考える。

## P-1-77 原発性滲出性リンパ腫(PEL)を疑った悪性リンパ腫の一例

JR 大阪鉄道病院臨床検査室<sup>1)</sup>, JR 大阪鉄道病院病理診断科<sup>2)</sup>, 奈良県立医科大学病理診断学<sup>3)</sup>

○山崎由香子(CT)<sup>1)</sup>, 小山みずき(CT)<sup>1)</sup>,  
森島英和(CT)<sup>1)</sup>, 内山智子(MD)<sup>3)</sup>, 眞崙 武(MD)<sup>2)</sup>

【はじめに】PELは腫瘍塊を形成せずに体腔液の中に浮遊する形で増殖する稀なリンパ腫である。今回, 体腔液にのみ異型細胞を認め PEL を疑った症例を経験したので報告する。

【症例】70歳代男性, 潰瘍性大腸炎で消化器内科にて治療中。労作時の息切れにより循環器内科を受診。エコーにて大量の心嚢液貯留を認めた。CT検査では胸部・腹部に有意なリンパ節腫大はなかった。その後心タンポナーゼ疑いで心嚢穿刺が施行され, 細胞診検査に心嚢液が提出された。

【細胞診】提出された心嚢液は高度の血性検体であり, 細胞診標本作成後も沈渣が多量に残っていた為セルブロックを作成した。Pap 標本では細顆粒状密なクロマチン増量, 核形不整, 腫大した核小体を示す小型～大型細胞を散在性に認め, 核分裂像や多核細胞も多く認めた。ギムザ標本中には中型～大型の幼弱なクロマチン, 腫大した核小体, 細胞質に空胞を示す細胞を認め, 「悪性リンパ腫疑い。セルブロックによる組織診の追加検査が必要」と報告を行った。

【組織診断】免疫染色は, CD3, CD5, CD30, Ki-67, MUM-1, GranzymeB が陽性, CD20, CD4, Bcl-6, CD8, CD10, CD15, CD79a, CD138, EBV, EBER1, pan-keratin, ALK, HHV-8 が陰性より PEL は否定され, Anaplastic large-cell lymphoma の診断に至った。

【結語】体腔液原発のリンパ腫の可能性も念頭に置き, 多量の沈渣がある場合は積極的にセルブロック作成をすることは非常に重要である。



### P-1-78 胸水細胞診が再発診断に有用であったセミノーマの一例

東京勤労者医療会東葛病院病理診断科<sup>1)</sup>, 東京勤労者医療会東葛病院内科<sup>2)</sup>, 東京勤労者医療会東葛病院泌尿器科<sup>3)</sup>

○小野ゆり(MD)<sup>1)</sup>, 藤田彩人(MD)<sup>1)</sup>, 須藤 薫(CT)<sup>1)</sup>, 芳賀太郎(MD)<sup>2)</sup>, 小澤雅史(MD)<sup>3)</sup>, 下 正宗(MD)<sup>1)</sup>

【はじめに】体腔液で組織型推定の困難な悪性細胞を見た場合, 既往に悪性腫瘍の診断がないか確認すべき. 原発臓器の検索に役立つ情報により免疫染色は有用となる.

【症例】50代男性. 腰痛で救外受診し, 胸腹部造影 CT で右肺と後腹膜に多発腫瘤影あり. 胸腔穿刺で血性胸水が見られ入院. 肺癌疑いで細胞診が提出された.

【細胞像】血性かつリンパ球優位の炎症性背景に, 異型細胞が散在およびシート状, 軽度重積する集塊で多数出現. 異型細胞は核形不整, N/C 比大, クロマチン増量し明瞭な核小体を持ち核分裂像あり. 悪性と診断. 過去の精巣腫瘍手術標本のセミノーマの細胞像と類似することから癌と推定. 肺癌のほか中皮腫, 悪性リンパ腫も否定できず.

【セルブロック法での免疫染色所見】D2-40, NSE, PLAP は陽性. AFP, hCG-β, LCA, TTF-1, SPA, Napsin A, CEA, EMA, HBME-1 は陰性.

【過去の手術例の病理診断】6年前に右精巣高位摘出術歴あり. 右精巣内の境界明瞭な腫瘤, 断面は膨隆し多結節性灰白色. 一部出血調も壊死なし. 組織学的には淡明な細胞質, 核小体が明瞭化した円形腫大核を持つ腫瘍細胞が敷石状に増殖. 間質にリンパ球が豊富に浸潤. 脈管侵襲は明らかでなく白膜浸潤あり, pT1 相当のセミノーマ.

【考察】体腔液で血性炎症性背景に結合性のある悪性細胞を見た時, 鑑別診断は多岐に及ぶ. 本例では精巣腫瘍の既往を早い段階で結びつけ免疫染色し, セミノーマ再発が診断され, 症状出現後 1 週間で専門施設にて Intermediate risk のセミノーマの治療が開始された. 今回, 変性の強い血性体腔液からセルブロック標本を作成する過程では正しい免疫染色結果が得られるか懸念されたが, 有用な診断が得られた.

### P-1-79 胸水細胞診にて腫瘍細胞が認められた胞巣型横紋筋肉腫の一例

東京医科大学病院病理診断科<sup>1)</sup>, 東京医科大学人体病理学分野<sup>2)</sup>, 東京医科大学呼吸器・甲状腺外科学分野<sup>3)</sup>

○櫻井百花(CT)<sup>1)</sup>, 萬 昂士(MD)<sup>2)</sup>, 三宅真司(CT)<sup>1)</sup>, 稲垣敦史(CT)<sup>1)</sup>, 大浦真由実(CT)<sup>1)</sup>, 松林 純(MD)<sup>2)</sup>, 垣花昌俊(MD)<sup>3)</sup>, 大平達夫(MD)<sup>3)</sup>, 池田徳彦(MD)<sup>3)</sup>, 長尾俊孝(MD)<sup>2)</sup>

【はじめに】胞巣型横紋筋肉腫(ARMS)は, 骨格筋分化を示す均一な円形細胞からなる予後不良な悪性軟部腫瘍である. 今回, 胸水細胞診にて発見された ARMS の一例を経験したので, その細胞像を中心に報告する.

【症例】20代, 男性. 右季肋部痛で初発し, 疼痛の憎悪と体動時の呼吸困難が出現したため CT を施行したところ, 胸水と右胸壁の肥厚を伴い, 右横隔膜を中心として胸壁内に広がる腫瘍を認めた. 腫瘍は肝臓との境界が不明瞭であり, また肋骨を融解しながら発育していた. 右胸壁腫瘍からの生検と胸水細胞診が同時に施行された.

【細胞所見】胸水細胞診では, 小型リンパ球と好中球を主体とする炎症性背景中に, 核腫大, 核形不整, および核小体の明瞭化を示す大型の異型細胞が, 孤立性あるいは小集塊状に認められた. 異型細胞の核は偏在し, 鏡面像を思わせるような 2 核細胞も散見された. 悪性と考えられたが, 異型細胞の分化方向が不明であり, 組織型の推定は困難であった.

【組織所見】右胸壁腫瘍からの生検検体では, N/C 比の高い腫瘍細胞が充実性に増殖していた. 腫瘍細胞は, クロマチンに富む偏在性の不整な腫大核としていた. また, 核分裂像やアポトーシスが目立っていた. 免疫組織化学的に, 腫瘍細胞は desmin, myogenin, および MYOD1 に陽性であった. さらに, RT-PCR 法にて PAX3 : : FOXO1 融合遺伝子が検出された. 以上より, ARMS と診断した.

【結語】本症例の胸水細胞診では, 悪性との認識はできたが, 組織型の推定には至らなかった. しかし, 2 核細胞の出現や核の偏在性などの ARMS に特徴的な細胞像の把握と, セルブロックでの免疫組織化学的検討を加えることの重要性が考えられた.

### P-1-80 胸水セルブロックが診断に有用であった甲状腺乳頭癌の一例

独立行政法人労働者健康安全機構横浜労災病院病理診断科

○八田千咲(CT), 山上朋之(CT), 内田雅子(CT),  
宮下浩子(CT), 増田麻紀(CT), 武藤美智子(CT),  
横沢麻希子(CT), 濱村尚也(CT), 鈴木莉奈(CT),  
角田幸雄(MD)

【はじめに】甲状腺癌が胸水中に出現する頻度は少ない。今回、胸水中に腫瘍細胞を認め、セルブロックを用いて免疫組織化学的に甲状腺乳頭癌と診断し得た一例を経験したので報告する。

【症例】80歳代女性。多発肺結節精査中にPET検査で左鎖骨上リンパ節の腫脹を認めたため穿刺吸引細胞診施行、悪性腫瘍の転移を疑うも形態的に由来推定困難であった。リンパ節生検により甲状腺由来が疑われ、甲状腺全摘、リンパ節郭清の結果、甲状腺乳頭癌と診断された。半年後の胸部X線検査にて左胸水の増加を認めたため胸腔穿刺施行。原発巣推定のためにセルブロックが作製された。

【胸水の細胞所見】リンパ球や組織球を背景に、比較的小型の細胞で構成された球状から乳頭状集塊を認めた。核はクロマチン増量、軽度核不整、核小体を有し、細胞質は空胞形成が目立った。既往歴から甲状腺乳頭癌の転移を疑うも、核内封入体や核皺等の特徴的所見に乏しく、肺腺癌など他臓器癌との鑑別を要した。

【セルブロック所見】Pap染色標本と同様に空胞形成を伴う球状集塊を少数認めた。免疫組織化学染色の結果、Thyrogloblin, TTF-1陽性、NapsinA陰性となり、甲状腺乳頭癌由来と推定された。

【まとめ】体腔液中に浮遊した腫瘍細胞は球状集塊を形成するものが多くみられるが、甲状腺乳頭癌もそれに該当する。本症例は胸水中の細胞像が甲状腺乳頭癌の核所見に乏しく、形態のみでは肺腺癌等の球状集塊を示す腫瘍細胞との鑑別に苦慮した。体腔液の細胞診では細胞の形態観察のみでは原発巣推定は難しい場合が多いが、セルブロックを用いた免疫組織化学的活用が診断に有用である。

### P-1-81 腹腔洗浄液に脈絡叢由来と思われる細胞がみられた成熟嚢胞性奇形腫の1例

川崎医科大学附属病院病院病理部<sup>1)</sup>, 川崎医科大学病理学<sup>2)</sup>

○寺尾祥江(CT)<sup>1)</sup>, 福屋美奈子(CT)<sup>1)</sup>,  
館上里緒菜(CT)<sup>1)</sup>, 榊原奈美(CT)<sup>1)</sup>, 藤本大地(CT)<sup>1)</sup>,  
田中誠人(CT)<sup>1)</sup>, 菅野豊子(CT)<sup>1)</sup>, 伊禮 功(MD)<sup>1,2)</sup>,  
塩見達志(MD)<sup>1,2)</sup>

【はじめに】卵巢成熟奇形腫は、全卵巢腫瘍の14~19%を占めるが、腹水中にその成分が出現することは稀である。今回われわれは、手術開始時の腹腔洗浄液中に脈絡叢由来と思われる細胞がみられた症例を経験したので報告する。

【症例】10歳代、女性。5カ月前から腹部膨満感を自覚し、近医受診。右卵巢に12cm大の嚢胞を認め、手術目的にて当院紹介受診され、腹腔鏡下右卵巢腫瘍摘出術が施行された。摘出操作前に腫瘍の破綻のないことを確認し、腹腔洗浄液細胞診を行った。

【細胞所見】赤血球、リンパ球、組織球、中皮細胞に混在し、小型で、軽度の大小不同や核腫大を示し、円形から類円形の核を有する核密度の高い集塊がみられた。一部、細胞質に空胞を有する細胞もみられ、由来不明の異型細胞として報告した。組織診断後の再検討では、集塊の中心に無色の無構造物や間質様構造を認めるほか、少数の赤血球や核破砕物を立方ないし扁平な細胞が取り囲むような球状集塊がみられ、脈絡叢成分の可能性が示唆された。

【組織所見】摘出材料は、11×9.5cm大、肉眼的には、嚢胞状、一部、壁の小隆起がみられ、毛髪や脂肪様物質が付着していた。組織学的には、角化物を内包し、壁内には脂腺や汗腺、毛包、メラノサイト、脂肪、リンパ管、脈絡叢相当の構造が混在していた。明らかな未熟細胞成分は認められず、成熟嚢胞性奇形腫と診断した。

【まとめ】卵巢成熟奇形腫の症例で、嚢胞の破綻などにより腹水中に毛髪や扁平上皮などがみられたとの報告はあるが、検索した限り脈絡叢成分が出現したとの報告はみられない。正確な機序は不明であるが、同成分が残存している可能性もあるため、今後の経過を注視したい。

## P-1-82 アグレッシブ NK 細胞白血病の 1 例

地方独立行政法人神戸市民病院機構神戸市立医療センター西市民病院臨床検査技術部<sup>1)</sup>, 地方独立行政法人神戸市民病院機構神戸市立医療センター西市民病院病理診断科<sup>2)</sup>

○村井志織 (CT)<sup>1)</sup>, 吉田澄子 (CT)<sup>1)</sup>, 常本志帆 (CT)<sup>1)</sup>, 小出優希 (CT)<sup>1)</sup>, 岡村俊佑 (CT)<sup>1)</sup>, 弘田大智 (CT)<sup>1)</sup>, 中 彩乃 (CT)<sup>1)</sup>, 山下展弘 (CT)<sup>1)</sup>, 勝山栄治 (MD)<sup>2)</sup>

【はじめに】アグレッシブ NK 細胞白血病 (aggressive NK-cell leukemia : ANKL) は成熟型の NK 細胞に由来すると考えられており, 一般的に超高悪性度腫瘍とされている。わが国での発生頻度は悪性リンパ腫全体の 1% 未満とされ, 極めてまれな腫瘍である。今回我々は, 胸水細胞診にて異型細胞を認め, 精査の結果, ANKL と診断された症例を経験したので報告する。

【症例】30 歳代, 女性。2 か月前より腹部膨満感, 下腿浮腫自覚していたが, 増悪し, 呼吸苦出現したため, 当院の救急外来受診となった。来院時に施行された CT で両側大量胸水を認め, 胸腔穿刺し, 胸水細胞診が行われた。

【細胞所見】パパニコロウ染色にて, 小型リンパ球を背景に, 核腫大や核形不整を示す細胞を孤在性に認めた。ギムザ染色では, 核腫大を示す細胞の胞体に紫赤色の顆粒がみられた。悪性は示唆されたが, 診断には至らなかった。追加で行った液状化細胞診標本での免疫染色では, CKAE1/AE3(-), LCA(+), CD3(+), L26(-)であり, T 細胞性のリンパ腫細胞を考えた。

【経過】胸水フローサイトメトリにて CD2(+), CD3(-), CD56(+ )であった。他院転院し, 転院先で作成された胸水セルブロックでは, リンパ球様細胞を多く認め, 核の腫大や切れ込みがみられた。免疫染色では CD3(+), CD56(+), granzyme B(+), EBER-ISH(+ )であった。以上より NK/T 細胞リンパ腫であること, また全身性に浸潤していることから ANKL と診断された。

【まとめ】呼吸苦を契機に発見された ANKL の 1 例を報告した。

## P-1-83 HTLV-1 感染を伴う Fluid overload-associated large B-cell lymphoma の一例

大分三愛メディカルセンター検査部<sup>1)</sup>, 大分三愛メディカルセンター検査部病理診断課<sup>2)</sup>, 大分三愛メディカルセンター病理診断科<sup>3)</sup>, 大分大学医学部病理診断学講座<sup>4)</sup>

○佐藤啓司 (CT)<sup>1)</sup>, 井上慎介 (CT)<sup>2)</sup>, 丸小野翔 (MT)<sup>2)</sup>, 西田陽登 (MD)<sup>3,4)</sup>

【はじめに】Fluid overload-associated large B-cell lymphoma (FO-LBCL) は WHO 分類第 5 版で新たに分類された疾患で, 明らかな腫瘍形成を伴わず, HHV-8 感染が発症に関与しない B 細胞悪性リンパ腫である。今回, HTLV-1 感染を伴う患者の FO-LBCL の 1 例を経験したので報告する。

【症例】75 歳, 男性。倦怠感, 食欲不振を主訴に来院。CT 検査で心嚢液貯留と軽度の両側胸水を確認したものの, 腫瘍性病変やリンパ節腫張などは指摘されなかった。症状の軽減と診断確定のため 700 mL の心嚢ドレナージが施行され, 一部が細胞診検体に提出された。

【細胞所見】血性背景に, 核型不整著しい異型細胞が孤在性に多数認められた。メイ・ギムザ染色では, 単核類円形の異型細胞と, 大型で多分葉核を持つ異型細胞の混在が明らかであった。クロマチンは粗造で核小体は明瞭, 核分裂像も散見された。セルブロックでの免疫染色では CD20, BCL6 が陽性を呈し, CD3, CD25, CD30, ALK, HHV-8 は陰性であった。なお, Ki67 陽性であった。

【結語】FO-LBCL はドレナージにより治癒が期待される疾患で, 初回細胞診断が治療の選択にとって重要である。本症例も初回ドレナージ以降, 心嚢液の再貯留は無く経過も順調である。今回 HTLV-1 抗体陽性を伴う患者であったためその鑑別に苦慮したが, セルブロックの作製が診断の確定に有効であった。腫瘍が腔内に局限している場合, 当疾患も念頭に置いた標本作製を行うことが望ましいと考える。

### P-1-84 Collagenous stroma を有する細胞集塊が多数出現した悪性中皮腫の一例

帝京大学医学部附属溝口病院臨床病理部<sup>1)</sup>, 帝京大学医学部附属溝口病院病理診断科<sup>2)</sup>, 帝京大学医学部附属溝口病院臨床検査科<sup>3)</sup>

○町井 風(CT)<sup>1)</sup>, 山田正人(CT)<sup>1)</sup>, 吉野美由紀(CT)<sup>1)</sup>, 福田 学(CT)<sup>1)</sup>, 湯澤和彦(CT)<sup>1)</sup>, 阿曾達也(MD)<sup>2)</sup>, 水口國雄(MD)<sup>2)</sup>, 高橋美紀子(MD)<sup>3)</sup>

【はじめに】悪性中皮腫は相互封入像, hump 様突起, 細胞オレンジ G 好性細胞, collagenous stroma を有する細胞集塊などが特徴的細胞所見である. 今回, 胸水に collagenous stroma を有する集塊が多数見られた悪性中皮腫を経験したので, その集塊の検討を加え報告する.

【症例】80 歳代, 男性. アスベスト暴露歴があり, 血中 CEA や SCC 抗原などは基準値内であった. 胸水細胞診で悪性中皮腫を考え, セルブロックの作製と胸水ヒアルロン酸の測定を行った. 胸水およびセルブロックの免疫染色とヒアルロン酸値 80,000 ng/ml の結果から悪性中皮腫と診断した.

【細胞所見】相互封入像や hump 様突起を示す細胞は少数で, collagenous stroma を有する集塊を多数認めた. Giemsa 染色では collagenous stroma は異染性を示した. 免疫染色結果は calretinin(+), WT-1(+), D2-40(+), CEA(-), vimentin(+), collargen type4(+ )であった.

【collagenous stroma を有する集塊の検討】集塊中 collagenous stroma を有するのは 70% であり, collagenous stroma の個数は単個が 98%, 位置は中心性が 55%. また, 細胞が collagenous stroma を全周性に覆うのは 60% で細胞層が 2 層以上は 56% であった.

【胸水セルブロック】管腔様を示す細胞集塊が目立ち, 腔内には PAS 染色(+), ジアスターゼ抵抗性, コロイド鉄染色(+ )の粘液様物質を認めた. 免疫染色結果は胸水と同様であった.

### P-1-85 細胞質内脂肪球を有する細胞とエオジン好性細胞を多数認めた中皮腫の 1 例

八尾徳洲会総合病院臨床検査科<sup>1)</sup>, 八尾徳洲会総合病院病理診断科<sup>2)</sup>

○坪佐朱莉(CT)<sup>1)</sup>, 室木魁人(CT)<sup>1)</sup>, 西川裕子(CT)<sup>1)</sup>, 岩崎由恵(CT)<sup>1)</sup>, 南部尚子(MD)<sup>2)</sup>, 久保勇記(MD)<sup>2)</sup>, 寺田信行(MD)<sup>2)</sup>, 中塚伸一(MD)<sup>2)</sup>

【はじめに】中皮腫は細胞診断学的に種々のバリエーションが存在し, 非典型例では形態学的な判断が困難なことがある. 今回, 我々は, 胸水細胞診中に細胞質内脂肪球を有する細胞とエオジン好性細胞を多数認め, 診断に難渋した中皮腫の症例を経験したので報告する.

【症例】70 歳代男性. 現病歴: 呼吸困難, 右側胸部の違和感を自覚し, 増悪したため当院受診. CT では右胸水貯留, 右肺中葉に長径約 94 mm の腫瘤を認め, 胸壁浸潤所見もみられた. 肺癌疑いで胸水穿刺と胸膜生検が施行された.

【細胞所見】胸水細胞診では, マクロファージとリンパ球を背景に, 孤在と数, 数十個の集合で核異型の乏しい異型細胞を認めた. 細胞質内小空胞を伴う細胞とエオジン好性細胞を多数認めた. 細胞質内小空胞はズダン 3 染色で陽性を示し, 脂肪球と判明した. 中皮細胞率は 34.5%, Hump 様細胞質突起や窓形成, 相互封入像, 多核細胞の所見はごくわずかであった. 胸水から作成したセルブロックの免疫染色結果は calretinin(+), D2-40(+), WT-1(+), TTF-1(-), napsinA(-), desmin(-), EMA(+), BAP-1(-, loss あり), MTAP(+, loss なし) となり, 異型は乏しいが, 免疫染色結果から中皮腫と診断した.

【組織所見】胸膜生検組織では, 線維組織内に上皮様結合性を示す異型細胞の浸潤を認めた. わずかに管腔様構造も認めた. 免疫染色結果は胸水セルブロックと同じで, 中皮腫と診断した.

【結語】非典型的な細胞像を示す中皮腫を経験した. 中皮細胞の異型は乏しくても, 中皮細胞が比較的多数出現している場合や, 細胞質内脂肪球を伴う細胞, エオジン好性細胞が多く出現している場合には中皮腫の可能性を考慮し免疫染色を行うことが重要である.



### P-1-86 体部原発との鑑別に苦慮した子宮頸部 HPV 非依存性扁平上皮癌の一例

市立伊丹病院病理診断科<sup>1)</sup>, 市立伊丹病院産婦人科<sup>2)</sup>, 市立伊丹病院遺伝子診療センター<sup>3)</sup>

○宋 美紗(MD)<sup>1)</sup>, 木村勇人(MD)<sup>1)</sup>, 西岡陽介(MD)<sup>1)</sup>, 原 友美(CT)<sup>1)</sup>, 鶴田陽子(CT)<sup>1)</sup>, 有田奈弥恵(CT)<sup>1)</sup>, 三好ゆかり(MD)<sup>2)</sup>, 榎本隆之(MD)<sup>2,3)</sup>

75 歳女性。頻尿と白色帯下を主訴に当院を紹介受診した。腔からの悪臭が強く頸部の LBC ではトリコモナスとともに角化細胞と好中球が多数出現していたが明らかな異型細胞はなく判定は NILM とした。子宮体部擦過細胞診で内膜腺細胞は含まれず異型に乏しい扁平上皮細胞が少量出現しているのみであった。メトロニタゾール投与後のコルポスコピーで子宮腔部後唇に腫瘤を認め組織診で P16 陰性の扁平上皮癌が検出された。再検された子宮頸部の LBC で角化細胞とともに少数の異型細胞を認め判定は ASC-H とした。MRI で子宮は体部内腔全周性に弱い造影領域を伴って拡大しており体部原発の可能性も考えられたが頸部原発として準広汎子宮全摘と両側付属器摘除術を施行した。摘出標本では高度の角化を伴う扁平上皮癌が子宮頸部～体部を置換するように増殖し子宮体部漿膜面への露出と子宮傍組織の節外浸潤を伴うリンパ節転移および腹膜播種を伴っていた。体部原発が鑑別に挙げられたが類内膜癌などの他の組織型や子宮内膜炎はなく子宮腔部に上皮内病変を認めたことから子宮頸部原発の HPV 非依存性扁平上皮癌と診断した。術後化学療法が施行されたが3ヶ月後に骨転移を来し放射線療法を追加している。2020 年出版の WHO 第 5 版では子宮頸癌を HPV との関連の有無に基づいて分類し免疫染色で P16 陽性例を HPV 依存性、P16 陰性例を HPV 非依存性としている。頸部扁平上皮癌のうち 0.2-9% が HPV 非依存性で高齢者で割合が多く予後が悪いとされている。本症例は高度角化を伴った扁平上皮癌で表層での核異型が弱く炎症の強い初回の細胞診では悪性の診断が困難で、組織診では P16 染色が頸部原発の鑑別の決め手とならず難渋した一例であった。

### P-1-87 HSIL を契機に診断に至った子宮頸部腺様基底癌の 1 例

伊達赤十字病院検査部病理<sup>1)</sup>, 札幌医科大学付属病院病理診断科<sup>2)</sup>

○滝田 翼(CT)<sup>1)</sup>, 杉田真太郎(MD)<sup>2)</sup>, 長谷川匡(MD)<sup>1,2)</sup>

【はじめに】子宮頸部腺様基底癌 adenoid basal carcinoma (以下 ABC) は基底細胞様細胞が充実性小胞巣を形成し、小囊胞を形成したり、腺や扁平上皮への分化を示すことのあるまれな子宮頸腺癌である。今回我々は HSIL を契機に ABC の診断に至った 1 例を経験したので報告する。

【症例】80 歳代女性。バス検診で ASC-US を指摘され、当院婦人科外来を受診。子宮頸部細胞診で HSIL の診断となった。子宮全摘出術の施行前に再度確認のため、子宮頸部細胞診を行った。

【細胞所見】腫瘍細胞は円形から類円形で細胞重積性のある比較的大型のシート状集塊で出現していた。核クロマチンは増量し、核大小不同性や核形不整が見られた。一部の集塊では流れ様配列を示し、胞体は厚い印象であった。背景に壊死物質は見られなかった。

【組織所見】核クロマチン豊富な類円形から卵円形核を有し、N/C 比の高い基底細胞様の腫瘍細胞が索状、小胞巣状に浸潤増殖していた。胞巣内では小腺腔の形成や扁平上皮への分化もみられた。表層の重層扁平上皮では一部で HSIL/CIN3 が見られた。

【免疫組織化学的所見】ABC の腫瘍細胞、HSIL は共に CK5/6, p16, p53 に陽性であった。

【結語】子宮頸部 ABC は、通常の浸潤性扁平上皮癌に比べて、比較的前後が良好であるため、両者の鑑別の意義は大きい。今回経験した ABC の細胞像では、扁平上皮に分化した重積性のある細胞集塊が出現していたが、腺腔様配列を示す細胞集塊は見られず、SCC と判断した。壊死物質が無く、クロマチン増量を示す基底細胞様集塊、腺腔様配列を示す構造が見出されれば、ABC の診断が可能であると考えられる。

### P-1-88 難渋した子宮頸部 Stratified Mucin-producing Intraepithelial Lesion (SMILE) の 1 例

JA 長野厚生連佐久総合病院病理診断科<sup>1)</sup>, JA 長野厚生連佐久総合病院佐久医療センター病理診断科<sup>2)</sup>

○岩松弘文(CT)<sup>1)</sup>, 中山朋秋(CT)<sup>2)</sup>, 佐藤憲俊(CT)<sup>2)</sup>, 井出伸也(CT)<sup>2)</sup>, 西雄一貴(CT)<sup>2)</sup>, 石亀廣樹(MD)<sup>1)</sup>, 青柳大樹(MD)<sup>2)</sup>, 荒川愛子(MD)<sup>2)</sup>, 塩澤 哲(MD)<sup>2)</sup>

【はじめに】 Stratified Mucin-producing Intraepithelial Lesion (SMILE) は WHO 分類第 4 版で追記された HPV 関連上皮内腺癌の亜型の 1 つで, 異型を伴う重層扁平上皮内に粘液を有する細胞が混在し腺系と扁平上皮系の両方向へ分化を示すことを特徴とする希な上皮内病変である。今回我々は診断に難渋した子宮頸部 SMILE の 1 例を経験したので報告する。

【症例】 40 代, 女性, 人間ドック婦人科細胞診にて ASC-US のため婦人科を受診。ハイリスク HPV 検査にて陽性を示したため生検施行。SMILE が疑われ円錐切除術となった。

【細胞所見】 表層・中層扁平上皮が主体の中, 粘液所見乏しい腺系または化生様細胞質を示す軽度~中等度重積性集塊を認めた。核は類円形で軽度大小不同を伴いクロマチンは細顆粒状を示す。核縁肥厚は乏しく核小体も目立たず腺癌とするには所見に乏しいが核分裂像が混在して見られた。標本上, Dysplasia とするような異型細胞は見られず未熟化生との鑑別のため ASC-US とした。

【組織所見】 切除標本の病変は SCJ 近傍に広がり, 腺上皮内に豊富な粘液を有する上皮が重層化して増生する。最表層部の一部には HSIL 様成分も見られた。周囲の頸管腺上皮内には glandular dysplasia~AIS 相当の異型を示す上皮内病変も広がり, 上皮には核分裂像が散見された。SMILE, AIS, HSIL の混在する病変で背景の扁平上皮内にはコイロサイトーシスも認められた。

【まとめ】 SMILE の多くは HSIL との移行や AIS またはそれらが併存するといわれている。異型が乏しいと未熟化生と誤認されることがあるが, 核異型が乏しくも細胞質内粘液を有する, または乏しい集塊内に核分裂像やアポトーシスが見られる場合は SMILE も鑑別として認識しておくことが重要と考えられた。

### P-1-89 子宮頸部細胞診で ASC-US 判定かつ HPV 陰性が持続した 8 症例の細胞学的検討

関西医科大学総合医療センター病理部<sup>1)</sup>, 関西医科大学総合医療センター病理診断科<sup>2)</sup>, 恵心会京都綾部さくらホーム<sup>3)</sup>

○市場涼介(CT)<sup>1)</sup>, 田口香利(CT)<sup>1)</sup>, 松永志保(CT)<sup>1)</sup>, 出田幹浩(CT)<sup>1)</sup>, 酒井康裕(MD)<sup>2)</sup>, 植村芳子(MD)<sup>2)</sup>, 足立 靖(MD)<sup>3)</sup>, 籠 希望(CT)<sup>1)</sup>, 小村咲月(CT)<sup>1)</sup>, 横川 暢(MD)<sup>2)</sup>

【はじめに】 ベセスダシステム 2014 において ASC-US は, LSIL が示唆される細胞変化と定義され, 40-50% はハイリスク HPV 感染とされている。しかし, ASC-US は炎症や萎縮などの非腫瘍性変化も含み NILM と LSIL を明確に区別することが難しい場合に判定されることも少なくない。今回我々は, HPV 感染陽性と陰性間での細胞像を比較し, ASC-US/HPV 陰性が持続した 8 症例の細胞学的検討を行ったので報告する。

【対象】 2018 年から 2022 年の 5 年間で子宮頸部細胞診は 10174 件あった。ASC-US 判定は 847 件で, その内 HPV 検査を実施した 384 件を対象とした。HPV 感染陽性と陰性間での細胞比較は, 個人間差が少ない二核細胞, コイロサイト, 角化細胞で行った。さらに, ASC-US/HPV 陰性が持続した 8 症例と ASC-US/HPV 陽性例との細胞像を比較した。

【細胞像】 炎症や萎縮背景に, 核腫大した表層-中層型扁平上皮細胞や化生様細胞, 核の大小不同が目立つ化生様細胞集団, コイロサイト様細胞, 角化した渦巻き状細胞が出現していた。これらに加え HPV 陽性例では, 二核細胞やコイロサイトの出現が多かった。

【結果】 当院の ASC-US における HPV 陰性は 237 件, 陽性は 147 件で, HPV 陽性率は 38% でやや低かった。ASC-US/HPV 陽性では二核細胞やコイロサイトの出現頻度が有意に高かった。しかし, 角化細胞に有意差はなかった。

【まとめ】 HPV 陰性にも関わらず ASC-US の持続は, 非腫瘍性変化や HPV 一過性感染後の細胞変化の残存, ローリスク HPV 感染などの要因が考えられると思われた。よって, 細胞診のフォローだけでなく, HPV 検査の併用は感染の有無を把握する為にも重要であると考えられる。また, ASC-US/HPV 陰性持続時は HPV 検査の結果を細胞診判定の一助に繋げることが今後の課題である。

### P-1-90 子宮頸部円錐切除後の再発が浸潤癌だった 2 例—診断のピットフォール

防衛医科大学校産科婦人科<sup>1)</sup>, 防衛医科大学校病院検査部<sup>2)</sup>

○笹 秀典(MD)<sup>1)</sup>, 三宅太郎(MD)<sup>1)</sup>, 伊藤 翼(MD)<sup>1)</sup>, 羽田 平(MD)<sup>1)</sup>, 宮本守員(MD)<sup>1)</sup>, 高橋宏美(CT)<sup>2)</sup>, 三鍋慎也(CT)<sup>2)</sup>, 島崎英幸(MD)<sup>2)</sup>, 高野政志(MD)<sup>1)</sup>

子宮頸部円錐切除後の再発診断には, 子宮頸部細胞診がまず行われ, 次いでコルポスコプ下の生検が行われる。円錐切除後の子宮頸部のコルポスコプ所見は, 手術による子宮頸部の陥凹のため病変の判別が困難な場合がある。今回, 子宮頸部円錐切除術後の再発病変が, 浸潤癌であった 2 症例を経験したので, 再発病変診断のピットフォールについて考察した。症例 1 は 30 歳, 3 妊 1 産, CIN3 で再円錐切除後 8 ヶ月の細胞診 ASC-H でコルポスコプを行った。妊娠 9 週であり, 12 時方向に白色上皮を認め, 組織診で扁平上皮癌の診断, human papillomavirus (HPV) 検査は陰性であった。妊娠中絶後に広汎子宮全摘を行い IB2 期で術後化学療法を行った。症例 2 は 57 歳, 4 妊 1 産, 56 歳閉経, CIN3 で円錐切除後 11 年の細胞診 HSIL で紹介された。コルポスコプでは所見が乏しく, 子宮頸部組織診で間質浸潤を伴う扁平上皮癌の診断で, HPV はその他ハイリスク型が陽性であった。広汎子宮全摘を行い IIA 期であった。提示した症例のように, 子宮頸部円錐切除後のコルポスコプ所見は術後の影響で病変診断が困難な場合があるため, 頸管搔爬や診断的再円錐切除などを躊躇しないことが必要と思われる。浸潤癌の可能性を考慮し, 腫瘍マーカー測定も行うことが肝要である。

### P-1-91 Negative consecutive Pap smears preceding endocervical adenocarcinoma diagnosis

湘南鎌倉総合病院産婦人科<sup>1)</sup>, 湘南鎌倉総合病院検査部<sup>2)</sup>, 湘南鎌倉総合病院診断病理部<sup>3)</sup>

○大沼一也(MD)<sup>1)</sup>, 井上裕美(MD)<sup>1)</sup>, 小保方和彦(CT)<sup>2)</sup>, 程島 就(CT)<sup>2)</sup>, 菅原 隆(CT)<sup>2)</sup>, 内藤 航(MD)<sup>3)</sup>, 手島伸一(MD)<sup>3)</sup>

【Introduction】 While cytologic and HPV co-testing is the recommended follow-up test for locally excised AIS, surveillance may rely on cytologic test for HPV-independent tumors.

【Case】 A woman in her late 70s with pelvic organ prolapse had AGC in two consecutive cervical smears. Diagnostic conization showed AIS with negative margins. She was being followed up with periodical cervical smears and ultrasound. The smears were continuously NILM for 5 years until ultrasound revealed fluid collection and clot-like content in the endometrial cavity. Aspiration cytology of the contents showed adenocarcinoma. MRI demonstrated hematometra and endocervical stenosis with stromal thickening which was suggestive of endocervical malignancy. Laparoscopic radical hysterectomy was performed and showed invasive adenocarcinoma, gastric type of 3.5 cm in greatest dimension. She underwent adjuvant CCRT, and has been free of recurrence or metastasis for two years.

【Conclusion】 Consecutive negative pap smears may not guarantee to rule out invasive carcinoma development following completely excised AIS. AIS should be classified as per the current cervical carcinoma classification if possible, and it may be critical for management strategy. This case also reconfirms the role of hysterectomy as the standard management for locally excised AIS even with negative margins.

### P-1-92 HPV 関連原発不明癌の 1 例

杏林大学医学部産科婦人科学教室<sup>1)</sup>, 杏林大学医学部病理学教室<sup>2)</sup>, 杏林大学医学部付属病院病理部<sup>3)</sup>, 杏林大学保健学部臨床検査技術学科<sup>4)</sup>

○浅野史男(MD)<sup>1)</sup>, 百村麻衣(MD)<sup>1)</sup>, 森定 徹(MD)<sup>1)</sup>, 林 玲匡(MD)<sup>2)</sup>, 田邊一成(CT)<sup>3)</sup>, 市川美雄(CT)<sup>3)</sup>, 大河戸光章(CT)<sup>4)</sup>, 藤原正親(MD)<sup>2)</sup>, 柴原純二(MD)<sup>2)</sup>, 小林陽一(MD)<sup>1)</sup>

【緒言】原発不明癌は、悪性腫瘍の3~5%を占め、組織学的に転移が確認された悪性腫瘍であるが、診断評価によって原発腫瘍を同定できないものと定義される。今回、全身リンパ節転移を認め、HPV 関連原発不明扁平上皮癌と考えられた1例を報告する。

【症例】40歳女性、2妊2産。咳嗽と鼠径リンパ節腫脹の精査目的にCT検査を施行したところ、鎖骨上から骨盤リンパ節までの全身のリンパ節転移と癌性リンパ管症を認めた。PET検査では明らかな原発巣は同定できなかったが、子宮頸部細胞診でSCCを、鎖骨下および縦隔リンパ節の細胞診、組織診でもSCCを認めた。子宮頸部組織診では間質浸潤を否定できないCIN3以上の病変を認めたことから、子宮頸癌として化学療法を施行した。

【子宮頸部、鎖骨下・縦隔リンパ節細胞診】壊死性背景に核腫大・核形不整・クロマチン濃染を認める異型細胞や、細胞質がオレンジG好染の奇怪核を伴う異型細胞の集塊を認め、扁平上皮癌の所見であった。

【縦隔リンパ節組織診】クロマチン濃染性や形状不整を伴う腫大類円核を有する異型細胞が充実性に増殖し、免疫染色ではp16(+), p40(+), CK5/6(+), TTF-1(-), NapsinA(-)でありHPV関連の扁平上皮癌と診断された。

【HPV検査】子宮頸部はHPV51型陽性、リンパ節はHPV16型陽性であった。

【考察】本症例はリンパ節病変がHPV16型陽性であり、中咽頭原発も考慮されたが、病変を認めなかった。そのため子宮頸部組織診で扁平上皮癌の確定診断には至らなかったが、細胞診所見より子宮頸癌として治療した。原発不明癌の治療方針を決定するためには細胞診と組織診を併せた総合的な判断が有用となる。

### P-1-93 異形成との鑑別を要する閉経後の非角化型扁平上皮癌細胞集塊の検討

東邦大学医療センター大橋病院病理部<sup>1)</sup>, 東邦大学医療センター大橋病院婦人科<sup>2)</sup>

○湯浅瑛介(CT)<sup>1)</sup>, 中村千秋(CT)<sup>1)</sup>, 佐々木智子(CT)<sup>1)</sup>, 村石佳重(CT)<sup>1)</sup>, 浅川奈々絵(MD)<sup>1)</sup>, 横内 幸(MD)<sup>1)</sup>, 高橋 啓(MD)<sup>1)</sup>, 田中京子(MD)<sup>2)</sup>

【はじめに】閉経後の子宮頸部細胞診は扁平上皮細胞の分化傾向が捉えにくくなるため、時に評価が難しい。我々はこれまでに萎縮扁平上皮細胞と軽度異形成の細胞集塊の形態学的差異について検討を行い報告した。今回は、軽度異形成あるいは中等度異形成との鑑別が時に困難な「クロマチンの増量に乏しい非角化型扁平上皮癌」に注目して細胞集塊の検討を行った。

【対象・方法】2018年から2023年に当院で細胞診および組織診が施行され、組織診断にて非角化型扁平上皮癌とされた閉経後12症例の頸部細胞診を再鏡検した。このうちクロマチンの増量に乏しい非角化型扁平上皮癌の細胞集塊が出現していた6症例に対して、核長径、核間距離、各集塊中の核分裂像およびくびれ・切れ込みを有する不整形核の出現率を検討した。軽度異形成、中等度異形成それぞれ5症例についても同様の検索を行い比較検討した。

【結果】核長径と核間距離は非角化型扁平上皮癌と軽度異形成、中等度異形成との間で統計学的有意差を認め、核分裂像出現率は非角化型扁平上皮癌で高くなる傾向を示したが、鏡検でその差を認識することは困難であった。一方、くびれ・切れ込みを有する不整形核の出現頻度は、軽度異形成、中等度異形成共にすべての細胞集塊で25%未満であったのに対し、非角化型扁平上皮癌集塊の約半数は25%以上(30~62%)であった。

【まとめ】異形成と非角化型扁平上皮癌との鑑別が困難なクロマチン増量に乏しい異型細胞集塊を鏡検する際、くびれや切れ込みを有する核の出現頻度に注目することが両者を鑑別する一助になると考えられた。



**P-1-94 膀胱悪性リンパ腫の 1 例**

公益財団法人筑波メディカルセンター筑波メディカルセンター病院臨床検査科<sup>1)</sup>, 公益財団法人筑波メディカルセンター筑波メディカルセンター病院病理科<sup>2)</sup>

○油井幸太(CT)<sup>1)</sup>, 石黒和也(CT)<sup>1)</sup>, 深谷伸吾(CT)<sup>1)</sup>, 福島彩乃(CT)<sup>1)</sup>, 松尾綾子(CT)<sup>1)</sup>, 本田やよい(CT)<sup>1)</sup>, 小沢昌慶(MD)<sup>2)</sup>, 内田 温(MD)<sup>2)</sup>, 菊地和徳(MD)<sup>2)</sup>

【はじめに】膀胱の悪性リンパ腫は比較的稀であり, 下部尿路腫瘍の 0.4%程度と言われている. 今回我々は, 腹腔内リンパ節の Nodal marginal zone lymphoma (NMZL) の治療観察中に発見された膀胱悪性リンパ腫の 1 例について報告する.

【症例】70 代, 女性. 既往歴: 7 年ほど前に NMZL を発症し, 前医にて治療経過観察. 2 週間ほど前より肉眼的血尿を認め前医を受診, CT にて膀胱ないしその背側に腫瘍性病変を指摘された. 精査目的に当院を紹介受診し, 尿一般検査, 尿細胞診, TUR-BT を施行した.

【細胞所見】成熟型のリンパ球とともに, 中型からやや大型のリンパ球様の異型細胞が多数出現していた. 切れ込みなどの核形不整は目立たないものの, クロマチンは細顆粒状から顆粒状を呈し, 核小体が認められた. 核分裂像も散見され悪性リンパ腫を考えた.

【組織所見】核の大小不同やクロマチンの高度増加を呈する異型リンパ球の増生が認められた. 濾胞構造はなく, 僅かに含まれる尿路上皮に悪性所見は見られなかった. 免疫組織化学的に異型細胞は, B 細胞マーカー陽性, BCL-2(一部+), Cyclin D1(-), Ki-67(80%+). 以上より, びまん性大細胞型 B 細胞性リンパ腫と診断した. 既往のリンパ節生検 NMZL と比較して細胞異型は高度で, phenotype も異なっており原発の可能性もあるが, NMZL からの Transform の可能性も考えられた.

【まとめ】当院での尿細胞診標本作製はフィルター法を用いているが, 吸引圧により挫滅が生じ, 悪性リンパ細胞と好中球等の炎症細胞との鑑別がやや困難であり, 追加作製した塗抹標本も合わせて観察した. 膀胱発生の悪性リンパ腫は稀であるがその可能性を認識し, 詳細な細胞観察が必要である.

**P-1-95 自然尿中に認めた膀胱原発小細胞神経内分泌癌の 1 例**

東京通信病院病理診断科

○太田 萌(CT), 高橋 剛(CT), 清水香織(CT), 中村恵子(CT), 牧内里美(MD), 岸田由起子(MD)

【はじめに】膀胱原発小細胞神経内分泌癌は全膀胱腫瘍の 1%未満と稀な腫瘍で, 約半数で尿路上皮癌・腺癌・扁平上皮癌などの混在が認められる. 今回, 小細胞神経内分泌癌の 1 例を経験したので報告する.

【症例】60 代男性. 以前から尿潜血陽性, 数日前に血尿と左腰背部痛があり, 結石を疑い尿沈渣にて異型細胞が指摘された. 尿細胞診では高異型度尿路上皮癌の混在した小細胞神経内分泌癌と診断. 単純 CT および膀胱鏡では, 膀胱左側壁に 27 mm 大の隆起結節性病変を認めた. TUR-Bt が施行され小細胞神経内分泌癌と診断された. 患者が膀胱温存を希望したため, 化学療法が行われた.

【細胞所見】壊死性背景に, N/C 比が高く核形不整のある異型細胞を小集塊状ないし孤立散在性に認め, 細胞転写法による免疫細胞化学では GATA3(+)であった. また, 裸核様の小型異型細胞は鱗型様配列や孤立散在性にみられ, Synaptophysin(+), CD56(+)であった.

【組織所見】TUR-Bt 標本では, 腫瘍の大部分が小細胞神経内分泌癌で占められ, 腫瘍の 5%程度に高異型度尿路上皮癌の成分がみられた. また, 多数の核分裂像と壊死を認め, 固有筋層には浸潤がみられた. 免疫組織化学では小細胞神経内分泌癌は Synaptophysin(+), CD56(+), p53(+), GATA3(-), CK20(-). 高異型度尿路上皮癌は GATA3(+), CK20(+), Synaptophysin(-), CD56(-), p53(-)であった.

【まとめ】膀胱原発小細胞神経内分泌癌は悪性度が高く予後が悪いため術前診断が重要だが, 高異型度尿路上皮癌やリンパ腫との鑑別がしばしば困難となる. 形態的特徴を認識し, 細胞転写法による免疫細胞化学を併用することで, 診断精度の向上につながると考えられた.

### P-1-96 尿細胞診にて意見の分かれた大細胞神経内分泌癌と高異型度尿路上皮癌の症例

湘南藤沢徳洲会病院病理診断科

○石川典由(MD), 川本雅司(MD), 島村幸一(CT),  
高橋智恵(CT)

尿細胞診で高異型度尿路上皮癌と神経内分泌癌（特に大細胞神経内分泌癌）を見極めることは難しい。現在は膀胱鏡を行って、細胞検体以外に組織検体も得られると思うが、神経内分泌癌においては今後、自然尿における細胞診断のみで化学療法が行なわれる恐れもある。いずれにしても、自然尿で検出される癌では、高異型度尿路上皮癌の割合が高く、両疾患ともN/C比の高い細胞像を取るため、常に慎重に細胞所見を読む必要がある。今回は、ほぼ同時期に自然尿細胞診にて、高異型度尿路上皮癌と神経内分泌癌の間で意見が分かれた2症例を報告し、それぞれの細胞像の特徴について検討する。症例1：80歳代後半、女性。血尿にて当院来院。最終組織診断：Large cell neuroendocrine carcinoma。症例2：50歳代後半、男性。血尿が出現、エコーにて膀胱腫瘍を指摘、紹介受診。最終組織診断：Invasive urothelial carcinoma, high grade, luminal type.

### P-1-97 自然尿中にみられた腎細胞癌の一例

兵庫県立丹波医療センター検査部<sup>1)</sup>, 兵庫県立丹波医療センター病理診断科<sup>2)</sup>, 兵庫医科大学病院病理部<sup>3)</sup>

○清水 匠(CT)<sup>1)</sup>, 足立実由(CT)<sup>1)</sup>, 三輪詩佳(CT)<sup>1)</sup>,  
岩熊隆太郎(CT)<sup>1)</sup>, 中原佳佑(CT)<sup>1)</sup>, 岸上明美(CT)<sup>1)</sup>,  
堀越裕子(CT)<sup>1)</sup>, 安井幸代(CT)<sup>1)</sup>, 鳥居良貴(CT)<sup>1,3)</sup>,  
鷹巣晃昌(MD)<sup>2)</sup>

【はじめに】尿中に出現する悪性細胞は尿路上皮癌が90%以上であり、他の悪性細胞が尿中に出現することは稀である。その中でも腎細胞癌の細胞が出現することは極めて少ない。今回我々は自然尿中にみられた腎細胞癌を経験したので報告する。

【症例】80代男性、貧血、血便にて近医を受診した。S状結腸癌を指摘され、当院紹介受診となった。CTにて膀胱頭部の主膀胱管内、左腎下極に乏血性の腫瘍、両肺に多発結節影がみられたため、精査目的に自然尿の細胞診が提出された。

【細胞所見】LBC (SurePath) 法により標本を作製した。軽度の炎症性背景に、扁平上皮細胞と尿路上皮細胞を認めた。中に、核腫大した異型細胞が小集塊状に出現しており、N/C比増大やクロマチン増量、軽度の核形不整がみられ悪性とした。さらに、尿路上皮癌では通常みられない微細顆粒状のクロマチンパターンや、泡沫状で一部に細胞質内小腺腔 (ICL) を伴った細胞質がみられたため免疫細胞化学染色を施行した。その結果、腫瘍細胞はPAX8陽性であり、腎細胞癌の可能性が示唆されると報告した。

【組織所見】腎生検にて、類円形濃染核と淡明な細胞質を有する異型細胞を胞巣状に認めた。免疫組織化学染色は、PAX8, AMACR, AE1/AE3に陽性、CK7に陰性であり、腎細胞癌と診断された。

【結語】腎細胞癌由来の腫瘍細胞が尿中に出現することは稀である。また、Papanicolaou染色のみでは尿路上皮癌との鑑別が困難な症例も存在する。本症例では、尿路上皮癌に通常みられない所見から転移性腫瘍の可能性が示唆されたため免疫染色を施行し、腎細胞癌と推定することができた。常に、転移性腫瘍の可能性も念頭に置きスクリーニングすることが重要である。

**P-1-98** 尿中に出現し腫瘍マーカー高値を示した小細胞神経内分泌癌の 1 例

神戸市立医療センター中央市民病院臨床検査技術部<sup>1)</sup>,  
神戸市立医療センター中央市民病院病理診断科<sup>2)</sup>

○近藤由依 (CT)<sup>1)</sup>, 尾松雅仁 (CT)<sup>1)</sup>, 玉木明子 (CT)<sup>1)</sup>,  
田代章人 (CT)<sup>1)</sup>, 中山友理香 (CT)<sup>1)</sup>, 高田明歩 (CT)<sup>1)</sup>,  
山下大祐 (MD)<sup>2)</sup>, 伊丹弘恵 (MD)<sup>2)</sup>, 原 重雄 (MD)<sup>2)</sup>

【はじめに】膀胱の小細胞神経内分泌癌は肺小細胞癌に類似した細胞像を示す高悪性度腫瘍で全膀胱悪性腫瘍の 1%未満と稀である。また 5 年生存率は 16%程度と予後不良である。今回、尿中に出現し腫瘍マーカーが高値を示した小細胞神経内分泌癌の 1 例を経験したので報告する。

【症例】70 代男性、右膝痛があり他院で MRI にて多発性転移を指摘され、肉眼的血尿と膀胱内視鏡検査にて非乳頭状腫瘍を認めたため当院紹介。腹部超音波検査と CT 検査にて膀胱内に腫瘤を指摘、膀胱内視鏡検査にて結節状腫瘍を認めた。診断目的で尿細胞診と経尿道的膀胱腫瘍切除術を施行した。

【尿細胞像】多数の好中球や壊死様物質と共にクロマチンが増量し N/C 比の非常に高い裸核状の異型細胞が不規則な集塊を形成し散在性に認めた。クロマチンは細顆粒状で核形不整を示し、集塊に相互圧排像を呈した。血中腫瘍マーカーは Pro GRP 9,630 pg/ml, NSE 675 ng/mL であった。以上より小細胞癌を疑った。

【組織所見】壊死を伴って、N/C 比が高く、核クロマチンが濃い腫瘍細胞が充実性に配列し増殖浸潤していた。免疫染色では synaptophysin, chromogranin A がいずれも陽性で、Ki67 index が 90%と高値を示した。以上より小細胞神経内分泌癌と診断した。

【まとめ】尿中に出現し腫瘍マーカー Pro GRP, NSE が高値を示した小細胞神経内分泌癌の 1 例を経験した。我々が調べた限りでは膀胱の小細胞神経内分泌癌で Pro GRP が高値となる症例は少数であったが、今回の症例のように Pro GRP が高値となることもあるため、Pro GRP の値が上昇した場合に診断の一助になり得るのではないかと考える。

**P-1-99** 診断に苦慮した膀胱原発 plasmacytoid urothelial carcinoma の 1 剖検例

市立砺波総合病院臨床病理科<sup>1)</sup>, 市立砺波総合病院病理診断科<sup>2)</sup>, 市立砺波総合病院検査科<sup>3)</sup>

○福田弘幸 (CT)<sup>1)</sup>, 杉口祐恵 (CT)<sup>1)</sup>, 西田秀昭 (CT)<sup>1)</sup>,  
中嶋隆彦 (MD)<sup>2)</sup>, 寺畑信太郎 (MD)<sup>3)</sup>

【はじめに】Plasmacytoid urothelial carcinoma はまれな亜型であり悪性度が高く予後不良である。

【症例】40 代女性。5 年前に高異型度非浸潤性乳頭状尿路上皮癌の TUR 歴がある。定期検診の子宮頸部および内膜細胞診にて異型細胞が指摘された。頸部と内膜の生検組織診では腫瘍は確認できなかった。婦人科系腫瘍としては非典型的であり乳腺の浸潤性小葉癌が鑑別に挙がる細胞像であったが、乳腺に原発巣を認めなかった。PET-CT で子宮に集積があり、診断的治療目的で子宮と両側付属器摘出術が施行された。癌は子宮と卵管の漿膜側を優位に分布しており、転移性癌と診断した。腹水中にも多くの癌細胞を認めた。原発不明癌として化学療法を行った。その後の経過観察中に膀胱壁の肥厚と水腎症を指摘されたが、膀胱鏡と尿細胞診で異常はみられなかった。定期的な尿細胞診で異常を認めなかったが、2 年後の尿細胞診で同様の癌細胞がみられた。術後 2 年 10 ヶ月で死亡した。

【細胞像】結合性に乏しい異型細胞が孤立散在性にみられた。細胞は円形ないし多辺形で厚い細胞質を有し、少数の細胞質内空胞を認めた。

【剖検】膀胱では結合性が緩く円形の癌細胞が壁全層性に充実性に増殖していた。通常型の尿路上皮癌は確認できなかった。免疫組織学的に、GATA3(+), ER(-), PAX8(-)であった。膀胱原発の plasmacytoid urothelial carcinoma と診断した。

【まとめ】本亜型は膀胱壁の肥厚を認めるが腫瘍を認識できず尿細胞診でも異常を認めない場合があり、早期診断が困難である。最初に転移先で見つかったと診断に苦慮する。臨床的特徴と細胞像を理解することで本疾患を推定することは可能であったと考えられた。

## P-1-100 膀胱原発大細胞神経内分泌癌混合型の1例

金沢医科大学病院病院病理部<sup>1)</sup>, 金沢医科大学臨床病理学<sup>2)</sup>, 金沢医科大学第1病理学教室<sup>3)</sup>, 金沢医科大学第2病理学教室<sup>4)</sup>

○大兼政良育(CT)<sup>1)</sup>, 津幡裕美(CT)<sup>1)</sup>, 寺内利恵(CT)<sup>1)</sup>, 竹中美千穂(CT)<sup>1)</sup>, 星 大輔(MD)<sup>3)</sup>, 山田壮亮(MD)<sup>1,2)</sup>, 高田麻央(CT)<sup>1)</sup>, 熊谷泉那(MD)<sup>1,4)</sup>, 塩谷晃広(MD)<sup>1,2)</sup>

【はじめに】膀胱原発大細胞神経内分泌癌は、肺原発の大細胞神経内分泌癌と類似の腫瘍とされ、膀胱悪性腫瘍の1%以下と稀な腫瘍である。今回膀胱原発の大細胞神経内分泌癌を経験したので報告する。

【症例】70代、女性。子宮頸癌術後の神経因性膀胱で15年前より自己導尿中であった。今回発熱、排尿困難で受診され、CTにて右尿管と膀胱に腫瘍が認められた。尿細胞診は悪性、TUR-BTにて大細胞神経内分泌癌と診断された。膀胱および右腎尿管全摘術が施行され、術後3ヶ月永眠、病理解剖は行われなかった。

【細胞所見】N/C比大でクロマチン増量した中型～小型の異型細胞が孤在性～小集塊状に出現し、高異型度尿路上皮癌細胞が疑われたが、一部に小型でN/C比の高い、核濃染する異型細胞が木目込み状の配列で観察され、神経内分泌癌細胞の混在も窺われた。

【組織所見】腫瘍細胞は核形不整の見られる大型の異型細胞がびまん性に増殖していた。免疫組織化学で、Synaptophysin (+), ChromograninA (+), CD56(+ )となり、神経内分泌癌が示唆された。一部、島状散在性にGATA3 (+)部分が見られ尿路上皮癌成分が混在していた。最終的に混合型の大細胞神経内分泌癌と診断された。

【まとめ】膀胱原発大細胞神経内分泌癌は予後不良で、他の組織型の混在も多いため、尿細胞診において尿路上皮癌細胞だけでなく、小型で核濃染した異型細胞を認める場合には、神経内分泌腫瘍の可能性を念頭に置くことが肝要である。また、患者負担の少ない尿細胞診検査の利点を生かし、セルブロックやLBCの活用がより早く治療を行うための一助になると考える。

## P-1-101 細胞診にて腹膜播種経由の転移が考えられた膀胱癌胃転移の一例

日本医科大学千葉北総病院病理診断科・病理部

○田中 萌(CT), 京本絢美(CT), 京本晃典(CT), 三枝順子(CT), 笹谷昌司(CT), 高橋信行(CT), 佐藤悠衣(CT), 長谷川千花子(MD), 平野孝幸(MD), 羽鳥 努(MD)

膀胱癌胃転移の一例を経験した。経過中腹水細胞診が陽性で、膀胱癌胃転移の経過が推定できた興味ある症例と考えられたので報告する。

【臨床経過】50代男性。手術の約半年前、尿細胞診、組織診にて高異型度尿路上皮癌、筋層浸潤陽性と診断。化学療法後の膀胱全摘手術組織では、化学療法著効、腫瘍の残存なしであった。手術約6ヶ月後、腹水貯留を認め、細胞診にて尿路上皮癌が鑑別に挙げられた。手術7ヶ月後の胃生検にて浸潤性悪性腫瘍を認め、腹水細胞診の結果等も合わせ膀胱癌の胃転移と判断された。

【細胞像】尿細胞診：孤在性から乳頭状、集塊状に至る多数の異型尿路上皮を認め、高異型度の尿路上皮癌を考える所見であった。

腹水細胞診：リンパ球主体の炎症性背景にN/C比の増大を認める異型細胞が集塊状から孤在性で標本全体に出現していた。核クロマチン増量、核形不整の大型異型細胞の出現を認めた。PAS反応は弱陽性、Alcian-blue染色陰性、Ber-EP4染色陽性であった。上皮性悪性腫瘍を考える所見で、組織型として尿路上皮癌が鑑別に挙がった。

【まとめ】膀胱癌の臓器転移は肝臓、骨、肺、副腎などに認められ、胃への転移は稀である。膀胱癌はリンパ行性転移を起こしやすい癌で、全身転移症例の胃転移では血行性転移の機序が考えられる。本症例は、化学療法が著効し原発巣の深達度は不明であったが、経過中の腹水細胞診が陽性であったことから、転移の経過として、癌の深部浸潤から腹膜播種を経て胃へ転移したと推定された。比較的稀な膀胱癌の胃転移症例で、経過中の細胞診でその転移経路が推定された症例と考えられた。



**P-1-102 形質細胞様尿路上皮癌の 1 例**

公立松任石川中央病院病理検査室<sup>1)</sup>, 公立松任石川中央病院病理診断科<sup>2)</sup>, 福井大学医学部附属病院病理診断科/病理部<sup>3)</sup>

○村田由美子(CT)<sup>1)</sup>, 池田千晃(CT)<sup>1)</sup>, 大場 恵(CT)<sup>1)</sup>, 白鳥 絢(CT)<sup>1)</sup>, 吉野敦子(CT)<sup>1)</sup>, ニツ谷千鶴(MD)<sup>2)</sup>, 今村好章(MD)<sup>3)</sup>

【はじめに】形質細胞様尿路上皮癌は浸潤性尿路上皮癌の稀な亜型の 1 つで, 腫瘍細胞は形質細胞に類似し予後不良である。今回われわれは形質細胞様尿路上皮癌の 1 例を経験したので報告する。

【症例】60 歳代, 男性。数ヶ月前より水様便の持続を主訴に近医受診。CT 画像所見より高度肛門狭窄および膀胱腫瘍あり, 当院を紹介受診した。膀胱鏡では膀胱頸部から非乳頭状広基性腫瘍で覆われており, 膀胱洗浄液細胞診が施行された。後日膀胱腫瘍, 直腸腫瘍の診断のため生検及び腹水細胞診が施行された。

【細胞所見】膀胱洗浄液細胞診では, 核が腫大, クロマチンが増量し, 核形が不整な異型細胞が, 孤在性に多数出現していた。核がやや偏在し, 細胞質に厚みがあり, 核小体が腫大しており, まずは尿路上皮癌を考えた。腹水細胞診でも同様の所見で尿路上皮癌を疑うが, 低分化な腺癌や扁平上皮癌との鑑別を要した。

【組織所見】膀胱, 前立腺, 傍直腸生検のいずれにも, 腫瘍の浸潤がみられ, 腫瘍細胞の核は小型, 類円形で, 核形が不整で核の偏在傾向が見られた。細胞接着性は弱く, 免疫組織化学的に, GATA-3, CK20 がびまん性に陽性, CK7 が一部陽性, CD138 陽性, CDX2, SATB2, p63, p40, PSA, NKX3.1, E-cadherin はいずれも陰性であった。形質細胞様の浸潤性尿路上皮癌と考えられた。膀胱頸部が腫瘍で閉塞されていたため TUR での組織評価はまだできていない。

【考察】形質細胞様尿路上皮癌は稀であるが悪性度が高いため, 細胞診標本で特徴的な細胞所見を得られた場合は形質細胞様尿路上皮癌を鑑別診断としてあげる必要がある。また本組織型では腹腔内進展をきたす頻度が高いため腹水細胞診も重要であると考えられる。

**P-1-103 子宮頸部の液状化細胞診に出現した膀胱原発尿路上皮癌の 1 例**

国立病院機構金沢医療センター

○寺島 陸(CT), 梅原瑠子(CT), 松田愛子(CT), 寺井貴志(CT), 鈴木啓仁(CT), 山岸 豊(CT), 黒瀬 望(MD), 川島篤弘(MD)

【はじめに】尿路上皮癌が婦人科系臓器へ転移する場合, 腔や子宮体部へ転移することが多く, 子宮頸部への直接浸潤は大変まれである。今回我々は, 膀胱原発尿路上皮癌が子宮頸部の液状化細胞診に出現した 1 例を経験したので報告する。

【症例】80 代女性。3 年前に経尿道的膀胱腫瘍切除術にて非浸潤性乳頭状尿路上皮癌(高異型度, G2, pTa)と診断された。1 年前から CT 上で両肺と右副腎に異常影, 急速な全身リンパ節腫大, CEA, CA19-9 の上昇がみられた。PET-CT にて, 子宮に高度の集積を伴う腫瘤影を認めた。コルポ診では酢酸加工で白色上皮を認めた。子宮頸部の生検と液状化細胞診が行われた。

【細胞所見】好中球主体の炎症細胞を背景に N/C 比の高い異型細胞を認めた。細胞質はライトグリーン好性で厚みがあり, 核は類円形～楕円形でやや偏在し, クロマチンの増量, 明瞭な核小体のみられた。

【組織所見】生検では, 乳頭状や小塊状に増殖する悪性上皮性腫瘍を認めた。部分的に腺腔構造, 角化, 細胞間橋がみられた。免疫染色で p16(-), GATA3(+)であり, 子宮頸部に直接浸潤した尿路上皮癌と診断し, 初発腫瘍の再発と考えた。術後 3 か月間は入院加療が行われていたが, その後の積極的な治療は希望されず自宅での対症療法となった。

【まとめ】非角化型扁平上皮癌と尿路上皮癌の鑑別に苦慮した。尿路上皮癌の特徴として平面的な細胞配列, 丸みのある細胞形態, 核の偏在性, 細胞質の漆喰状の不均一性に着目すべきと思われた。検体採取部位にとらわれず, 既往歴を念頭に置き細胞像を注意深く観察する必要がある。

### P-1-104 自然尿、膣細胞診にパジェット細胞が出現した一例

岡山大学病院

○菊竹 萌(CT), 山口祐奈(CT), 那須篤子(CT),  
松岡博美(CT), 西田賢司(MD), 田中健大(MD),  
柳井広之(MD)

【はじめに】乳房外パジェット病は、外陰に好発し、掻痒感、湿疹様の紅斑に鱗屑を伴った病変を形成する。通常、病変は表皮内に限局するが、10~20%では浸潤性病変を有する。今回再発病変に由来するパジェット細胞が自然尿、膣擦過細胞診検体に出現した症例を経験したので報告する。

【症例】50歳代、女性、外陰部パジェット病のため他院より紹介受診した。外陰病変切除7年後に膣壁再発を疑われ細胞診が施行された。その5年後に、膀胱鏡で粘膜の発赤が見られ尿細胞診が施行された。さらに2年後に、膀胱再発病変にたいしてTURBTを行った。

【細胞診所見】膣擦過検体には、核は偏在性で、類円形核を有するやや大型で細胞質の狭小な細胞を孤立性に認めた。相互封入像も認めた。自然尿には豊富な細胞質を持つ大型異型細胞が出現していた。大型類円形、形状不整でクロマチンが増量していた。相互封入像も認めた。免疫染色を行ったところGCDFP-15が陽性であった。

【組織像】TURBT材料では、大型で細胞質を豊富に有する異型上皮が粘膜内で胞巣状あるいは充実性に増殖する像を認めた。免疫染色では、腫瘍細胞はCK7陽性、CK20陰性、p63陰性、GCDFP-15陽性であり、既往の外陰部パジェット病の膀胱浸潤と見なされた。

【まとめ】本症例は、外陰部パジェット病の再発病変に由来する細胞が膣および自然尿細胞診検体に出現したと考えられる。尿中や膣部中に出現するパジェット細胞の細胞像を把握するうえで貴重な症例となった。尿中、子宮膣部中にパジェット細胞を認めたことにより、再発病変の広がりに細胞診が有用であった。

### P-1-105 尿管癌の1例

市立三次中央病院<sup>1)</sup>, 奈良県立医科大学分子病理学教室<sup>2)</sup>

○池田征幸(CT)<sup>1)</sup>, 花岡香織(CT)<sup>1)</sup>, 松本真平(CT)<sup>1)</sup>,  
大上直秀(MD)<sup>1)</sup>, 國安弘基(MD)<sup>2)</sup>

【はじめに】尿管癌は尿管の遺残から発生する希な腫瘍で膀胱における腺癌の1~3割(膀胱癌全体の約0.2%)を占めるとされている。今回我々は尿管癌の1例を経験したので報告する。

【症例】50代男性。下腹部痛にて近医を受診し腹部超音波検査にて膀胱頭側腹壁直下に7~8cmの腫瘤を認め造影CTにて尿管管嚢胞と診断され当院紹介となった。家族歴・既往歴に特記すべきものはなかった。術前検査にて膀胱に異常はみられず尿一般検査では潜血反応陰性、尿沈渣では上皮細胞の出現は1個未満/HPFであった。また経口小腸造影検査も消化管に異常はみられなかった。

【手術摘出標本】開腹尿管摘出術施行。径8cmの嚢胞性病変がみられ内容物は黄褐色混濁調の粘液様物であった。

【病理組織所見】嚢胞内には多量の粘液がみられその中に核クロマチンの増量した腫瘍細胞が断片的にみられる。IHCではCK20陽性、CDX2陽性、βカテニン細胞膜のみ陽性であった。

【細胞診所見】開腹切除標本の穿刺吸引細胞診標本。背景には多量の粘液様物質、蛋白様物質がみられ少数の組織球がみられる。腺由来異形細胞細胞がみられる。核は類円形から短楕円形。顆粒状クロマチンが中等度に増量し小型核小体がみられる。構造所見では集塊では軽度の重責性を伴うシート状で一部に腺腔を形成する乳頭様構造がみられる。

【まとめ】尿管癌の多くは腺癌でありその形態は消化管に類似する。今回の腫瘍細胞も形態的に由来判別は困難と思われ細胞診判定には臨床情報、画像情報が重要と思われる。

## P-1-106 尿細胞診に異型細胞が出現した子宮頸部胃型 HPV 非依存性腺癌の 2 例

杏林大学医学部付属病院病理科<sup>1)</sup>, 杏林大学医学部付属病院病理学教室<sup>2)</sup>, 杏林大学医学部付属病院産科婦人科学教室<sup>3)</sup>

○鈴木 瞳(CT)<sup>1)</sup>, 岸本浩次(CT)<sup>1)</sup>, 田邊一成(CT)<sup>1)</sup>, 野口由香(CT)<sup>1)</sup>, 内海 凌(CT)<sup>1)</sup>, 坂口 碧(CT)<sup>1)</sup>, 長濱清隆(MD)<sup>1,2)</sup>, 百村麻衣(MD)<sup>3)</sup>, 小林陽一(MD)<sup>3)</sup>, 柴原純二(MD)<sup>1,2)</sup>

【はじめに】子宮頸部胃型 HPV 非依存性腺癌は胃型粘液を有する HPV 非依存性腺癌であり放射線治療や化学療法に抵抗性で予後不良である。我々は尿細胞診標本中に異型細胞が出現した子宮頸部胃型 HPV 非依存性腺癌 2 例について報告する。

【症例 1】70 代, 2 妊 2 産。腹部膨満感を主訴に当院受診, CT で子宮頸癌と水腎症が疑われた。膀胱鏡で子宮頸癌の膀胱浸潤が疑われ, カテーテル尿細胞診が実施された。偽乳頭状やマリモ状細胞集塊が認められ, 泡沫状の細胞質や核偏在傾向があり腺癌を疑う所見であった。子宮内膜吸引細胞診では腺癌を疑う所見で子宮頸部組織生検では胃型 HPV 非依存性腺癌の診断に至った。

【症例 2】50 代, 2 妊 2 産。頻尿を主訴に当院受診, エコーにより浸潤性膀胱癌, みぎ水腎症が疑われた。自然尿細胞診で集簇状に出現する核腫大, 核形不整, 明瞭な核小体を認める異型細胞が出現していたが組織型の推定は困難であった。TUR-Bt を実施し膀胱鏡所見は非典型的ではあったが Invasive urothelial carcinoma が疑われた。直後に性器出血により子宮体癌を疑い子宮腔部頸管細胞診と子宮頸部組織生検で腺癌の診断となった。子宮全摘術を実施し 3B 期の胃型 HPV 非依存性腺癌の診断であった。TUR-Bt 検体について子宮頸部胃型 HPV 非依存性腺癌の膀胱浸潤を支持する結果となった。

【まとめ】子宮頸部胃型 HPV 非依存性腺癌細胞は胞体が泡沫状で透明感があり, 軽度の核形不整と核クロマチンの増量に乏しく核小体が目立つことが分かった。尿細胞診においてこれらの所見を注意深く鏡検することで尿路上皮癌細胞や他の腺癌細胞との鑑別が可能であると示唆され正診率の向上に繋がると考える。

## P-2-1 外陰部悪性黒色腫の 1 例

一般財団法人慈山会医学研究所付属坪井病院病理診断科<sup>1)</sup>, 一般財団法人慈山会医学研究所付属坪井病院婦人科<sup>2)</sup>

○四家千晴(CT)<sup>1)</sup>, 諸橋佳奈(CT)<sup>1)</sup>, 佐藤陽子(CT)<sup>1)</sup>, 原田仁稔(CT)<sup>1)</sup>, 小林美穂(DDS)<sup>1)</sup>, 橋本歳洋(MD)<sup>2)</sup>, 坂本且一(MD)<sup>2)</sup>, 羽生忠義(MD)<sup>2)</sup>, 五十嵐誠治(MD)<sup>1)</sup>

【はじめに】悪性黒色腫は予後不良な悪性腫瘍で, 外陰部発生は全体の約 1~2% と稀である。今回外陰部に発生した悪性黒色腫の 1 例を経験したので, 細胞診所見を中心に報告する。

【症例】80 代女性。息切れと下肢浮腫の増悪を主訴に近医を受診し, CT で外陰部に腫瘍性病変を認め, 外陰癌疑いで当院紹介となった。外陰部陰核に直径約 8 cm の褐色~黒色調の出血性腫瘍を認めた。MRI では尿道壁・深会陰横筋浸潤が疑われ, CT では左鼠径部リンパ節および肺転移が疑われた。外陰部擦過細胞診で陽性, 生検から悪性黒色腫と診断された。その後手術が施行され, 腫瘍部分から捺印標本を作製した。

【細胞所見】擦過標本では, 類円形裸核細胞が孤立散在性に出現し, 核形不整やクロマチンの増量のみられた。また, 組織球内に褐色の顆粒状色素を認めた。捺印標本では, 粗顆粒状のクロマチン増量や核の大小不同など擦過標本に比して異型の強い細胞が認められ, 細胞質内の顆粒状色素と一部の腫瘍細胞に核内封入体のみられた。

【組織所見】核小体の明瞭な大小不同の核を有する腫瘍細胞が主に充実性に認められた。また, 一部の腫瘍細胞および組織球に褐色色素のみられた。免疫染色では HMB45, Melan A, S-100 に陽性で, 悪性黒色腫と診断された。

【まとめ】今回の症例は擦過標本のみでは悪性黒色腫の推定は難しいと思われた。捺印標本を作製することによって, 擦過標本では同定の難しかった色素の存在や核内封入体等, 悪性黒色腫を示唆する所見を得ることができ, 細胞像の評価に有用であった。

## P-2-2 免疫チェックポイント阻害剤を投与された腔原発悪性黒色腫の1例

高知大学医学部附属病院病理診断部<sup>1)</sup>, 高知大学医学部病理学講座<sup>2)</sup>, 高知大学医学部附属病院産科婦人科<sup>3)</sup>

○國沢佳菜子(CT)<sup>1,2)</sup>, 岡本真知(CT)<sup>1,2)</sup>,  
井口みつこ(MD)<sup>1)</sup>, 戸井 慎(MD)<sup>1)</sup>, 倉林 睦(MD)<sup>2)</sup>,  
牛若昂志(MD)<sup>3)</sup>, 村上一郎(MD)<sup>1,2)</sup>

腔原発悪性黒色腫は、悪性黒色腫の0.3%と非常に稀な腫瘍で、早期に転移を起しやすく、予後は不良である。今回、細胞質内メラニン顆粒がはっきりせず苦慮したものの、治療前の組織学的診断との対比で悪性黒色腫と判断し得た腔原発悪性黒色腫細胞診の1例を経験したので報告する。症例は70歳代後半女性で、持続する不正性器出血を主訴に、近医を受診した。子宮頸部細胞診で「Malignancy」、組織診で「悪性黒色腫疑い」の結果であったため当院紹介受診となった。超音波診断にて腔粘膜の前壁に胡桃大腫瘤が指摘され、後壁に黒色粘膜が認められた。翌月腔粘膜生検にて悪性黒色腫と診断された。高齢のため手術不応と判断され、免疫チェックポイント阻害剤の投与となった。初診より半年後腔壁擦過細胞診が行われた。N/C比の高い類円形細胞が集塊～個在性に多数観察され、クロマチンは増量しており、核形不整、目立つ核小体、核分裂像が複数認められたことより悪性が示唆されたが、組織型の推定は困難であった。そこで治療前に採取された生検組織像との対比を行い、腔壁擦過細胞診で観察された異型細胞も悪性黒色腫として矛盾しない像であると判断した。今回の症例では治療後、細胞質内メラニン色素がはっきりせず細胞像だけでは組織型の推定は困難であったが、組織学的診断でのMelan-A(focal+)の情報が肝要であった。腔悪性黒色腫の免疫チェックポイント阻害剤治療後の細胞診を経験することは稀であり、メラニン色素の産生を伴わない症例は判断も難しく、今後の判定に役立てたいと考え、今回経験した一連の経過をここに報告する。

## P-2-3 審査腹腔鏡で診断した悪性腹膜中皮腫の1例

藤田医科大学医学部産婦人科学講座<sup>1)</sup>, 藤田医科大学医学部病理診断学講座<sup>2)</sup>

○三谷武司(MD)<sup>1)</sup>, 大脇晶子(MD)<sup>1)</sup>, 高田恭平(MD)<sup>1)</sup>,  
小林 新(MD)<sup>1)</sup>, 野村弘行(MD)<sup>1)</sup>, 稲田健一(MD)<sup>2)</sup>,  
塚本徹哉(MD)<sup>2)</sup>

【緒言】腹膜中皮腫は中皮腫の10～20%を占めるとされるが、腹腔内に多発する腫瘍としては比較的まれであり、卵巣がん、腹膜がんと鑑別が必要となる。今回腹水細胞診および審査腹腔鏡で診断に至った悪性腹膜中皮腫の1例を経験したので報告する。

【症例】72歳、女性。腹部膨満を主訴に前医を受診し、腹水貯留、卵巣腫大、腹膜播種、リンパ節腫大、CA125値上昇(1417.3 U/mL)を認め、腹膜癌の疑いで当院紹介となった。診断のために施行した審査腹腔鏡の腹腔内所見としては、褐色の腹水貯留、腫瘍性に一塊となった大網、壁側腹壁、膀胱子宮窩腹膜、両側卵巣周囲に多数の粟粒状結節を認めた。術中迅速診断では悪性の所見は認めるも確定診断には至らず、永久病理標本にて悪性腹膜中皮腫の診断となった。

【病理組織所見】腹壁播種腫瘍は充実性であった。組織学的には腫大した類円形核と明瞭核小体、好酸性の胞体を有する異型立方状ないし多稜形細胞が比較的均一なシート状配列をとって密に浸潤、増殖していた。異型細胞は大小不同に乏しく、比較的均一であった。免疫組織化学では、calretinin, D2-40, HBME1, CK(AE/AE3), WT1はいずれも陽性、BAP1ならびにMTAP発現は低下や喪失を示した。MIB1標識率は20%であった。

【腹水細胞診所見】リンパ球優位の炎症性背景にやや厚い胞体を有し、腫大した核小体を伴う異型細胞をシート状から集塊状に少数認めた。

【結語】今回の症例は、審査腹腔鏡の施行により、生検標本の免疫組織化学所見と腹水細胞診所見から、悪性腹膜中皮腫の診断が可能であった。



#### P-2-4 傍大動脈リンパ節生検により再発成分を同定した再発子宮腺肉腫の 1 例

トヨタ記念病院産婦人科<sup>1)</sup>, トヨタ記念病院臨床検査科病理<sup>2)</sup>

○柴田崇宏(MD)<sup>1)</sup>, 島 寛太(MD)<sup>2)</sup>, 加藤幹也(MD)<sup>1)</sup>, 村井 健(MD)<sup>1)</sup>, 森 将(MD)<sup>1)</sup>, 竹田健彦(MD)<sup>1)</sup>, 鶴飼真由(MD)<sup>1)</sup>, 岸上靖幸(MD)<sup>1)</sup>, 小笠原将人(CT)<sup>2)</sup>, 小口秀紀(MD)<sup>1)</sup>

【緒言】 癌肉腫や腺肉腫など, 上皮由来と間質由来の成分が混在する悪性腫瘍が再発した場合, 再発した成分に応じて治療法を検討する. 今回我々は, 腹腔鏡下傍大動脈リンパ節生検で再発成分を同定した再発子宮腺肉腫の症例を経験したので報告する.

【症例】 55 歳, 未妊, 閉経 51 歳. StageII 子宮体部悪性腫瘍の臨床診断で準広汎子宮全摘出術, 両側付属器摘出術を施行し, StageIB Adenosarcoma と診断した. 術後補助化学療法として Paclitaxel, Carboplatin 併用化学療法を 6 コース施行した. 術後 1 年 8 ヶ月の CT 画像で骨盤リンパ節, 傍大動脈リンパ節に再発を認めた. 左尿管はリンパ節に圧排され左水腎症を呈していた. 治療方針の確定目的に腹腔鏡下傍大動脈リンパ節生検を施行した.

【細胞所見】 傍大動脈リンパ節の捺印細胞診では, リンパ球とともに上皮結合性のない細胞が多数散在性かつ無構造に認められ, 細胞は N/C 比が高く, 類円形から紡錘形の核に不整形やクロマチンの増量を認めた.

【組織所見】 上皮結合性のはっきりとしない充実性かつ密に増殖する腫瘍で既存のリンパ節構造は完全に破壊されていた. 腫瘍細胞は核腫大や核クロマチンの濃染を呈する紡錘形から円形の細胞であった. 腫瘍細胞は Vimentin に陽性で, keratin, (AE1/AE3), CK5/6, Desmin, SMA, CD10, ER, p16, p40, myogenin はいずれも陰性であった. 上皮成分は認めず, 既往の肉腫成分の再発と診断した.

【結論】 子宮腺肉腫の再発成分の同定に捺印細胞診, 組織診断は有用であった.

#### P-2-5 腹腔洗浄細胞診にて疑陽性を示した子宮体癌 IA 期で, 術後 6 ヶ月で腹膜癌を発症した 1 例

国際医療福祉大学成田病院産婦人科<sup>1)</sup>, 国際医療福祉大学成田病院病理診断科<sup>2)</sup>

○進 伸幸(MD)<sup>1)</sup>, 岡田智志(MD)<sup>1)</sup>, 片岡史夫(MD)<sup>1)</sup>, 木原真紀(MD)<sup>1)</sup>, 永松 健(MD)<sup>1)</sup>, 松岡亮介(MD)<sup>2)</sup>, 林雄一郎(MD)<sup>2)</sup>, 高橋芳久(MD)<sup>2)</sup>, 森 一郎(MD)<sup>2)</sup>, 潮見隆之(MD)<sup>2)</sup>

【症例】 42 歳女性. 3 妊 2 産. 不正出血にて当院紹介. 家族癌集積性なし. 内膜は 14 mm と肥厚, 14×11 mm 大の高輝度腫瘤あり, 内膜組織診にて内膜異型増殖症, 後日再検にて類内膜癌 G1 が確認され, 血清 CA125 値 20 U/ml, 画像診断にて筋層浸潤, 子宮外進展所見は見られず, 腹腔鏡下子宮全摘+両側付属器摘出+骨盤リンパ節生検+腹腔洗浄細胞診を施行. 病理診断で, 体内膜内には類内膜癌 G1, 分泌型類内膜癌, 異型増殖症の所見が混在し, 充実性増殖部分は 5%未満, 筋層浸潤は 15% (3/20 mm), 脈管侵襲なし, リンパ節転移なし (0/16), pT1aN0M0 であった. 腹腔洗浄細胞診では反応性上皮細胞や組織球との鑑別を要する軽度異型細胞を認めるも, 変性を伴い, 悪性の可能性を完全には否定できなかった. 再発低リスク群と判断し, 経過観察とした. 術後 3 ヶ月で経腔エコーにて腹水認めず CA125 値は 12 U/ml であったが, 術後 6 ヶ月で腹水中等量, CA125 は 378 U/ml に急上昇し, 腹膜播種病巣を経腹的穿刺吸引採取し, 核異型が目立つ腫瘍細胞が乳頭状に増殖する漿液性癌が確認された. 体癌組織では p53 wild type 染色パターン, p16 部分的陽性, PTEN 陰性であったが, 腹膜腫瘍では, p53, p16 強陽性, PTEN 陽性で, 体癌播種ではなく原発性腹膜癌と判断された. PET-CT にて上腹部まで広く播種が認められ, 化学療法を先行し, TC 療法 3 サイクル後に腫瘍減量術を施行し, 大網に 4 cm 大残存腫瘍を認めたが, complete 手術を施行し得た. 腫瘍は石灰化を伴い乳頭状に増殖する漿液性癌であった. viable な腫瘍量が少なく HRD 検査は解析不可, BRCA1/2 病的 variant は認められなかった. TC 療法 3 サイクル追加し, 現在 Niraparib 内服 6 ヶ月にて腫瘍再発を認めていない.

### P-2-6 子宮内膜細胞診に出現した卵巣癌の細胞学的検討

順天堂大学医学部附属練馬病院病理診断科<sup>1)</sup>, 順天堂大学人体病理病態学講座<sup>2)</sup>, 順天堂大学医学部附属練馬病院産科・婦人科<sup>3)</sup>

○飯野瑞貴(CT)<sup>1)</sup>, 外山志帆(CT)<sup>1)</sup>, 青木裕志(CT)<sup>2)</sup>, 大谷未果(CT)<sup>1)</sup>, 北村佳奈子(CT)<sup>1)</sup>, 和泉大輝(CT)<sup>1)</sup>, 伊藤陽介(MD)<sup>3)</sup>, 荻島大貴(MD)<sup>3)</sup>, 松本俊治(MD)<sup>1)</sup>, 小倉加奈子(MD)<sup>1)</sup>

【はじめに】卵巣癌細胞は卵管を経由し子宮内膜細胞診へ出現する例が報告されているが, 卵巣癌と子宮体癌は組織型が同一のものもあり, 鑑別は難しい。今回我々は, 子宮内膜細胞診に出現した卵巣癌について, 子宮体癌との鑑別を目的に細胞学的検討を行ったので報告する。

【対象と方法】過去に当院を受診し, 手術材料にて卵巣原発漿液性癌と診断された子宮内膜細胞診陽性の11例を対象とした。比較対照として, 同期間に手術または生検材料にて子宮体部原発漿液性癌と診断された子宮内膜細胞診陽性の12例を用いた。標本上の腫瘍細胞の画像を撮影し, 画像解析ソフトを用いて個々の細胞所見, 細胞集塊所見, 出現様式, 背景所見について計測を行い, 得られた結果から統計学的な検索を行った。

【結果】個々の細胞所見では有意差はなかったが, 細胞集塊所見, 出現様式, 背景所見では有意差があった。卵巣癌では小型の球状集塊が少数みられ, 空胞形成を伴う細胞が出現し, 子宮体癌では炎症細胞を取り込む細胞集塊や裸核状細胞, 壊死・アポトーシスの出現を多く認めた。

【考察】子宮内膜細胞診に出現する卵巣癌は, 体腔液に浮遊した細胞集塊が経卵管的に子宮内腔に入るため, 卵巣癌では小型で球状に近い集塊が少数出現し, 細胞質に空胞形成を伴うと考える。子宮体癌では裸核状異型細胞の出現が文献的に報告されており, 今回も同様の結果であったが, 塗抹方法が関与している可能性もあるため, 鑑別点とするのは難しい。集塊内に取り込まれた炎症細胞は, 文献的に腫瘍が産生するサイトカインにより炎症細胞が誘導されたものとされているため, 壊死・アポトーシスの出現とともに原発巣の存在を示唆する所見と考えた。

### P-2-7 初回治療より25年後に腋窩リンパ節に晩期再発を来した卵巣腫瘍の1例

東京大学医学部附属病院病理部

○板倉祐里(CT), 鈴木理樹(MD), 黒田亮平(MD), 金子伸行(CT)

【はじめに】卵巣癌や卵巣上皮性境界悪性腫瘍が20年以上経ってから晩期再発することは極めて稀である。今回, 初回治療より25年後に晩期再発を来した卵巣腫瘍の1例を経験したので, 文献的考察を交えて報告する。

【症例】50代女性。先天性片腎による末期腎不全に対して透析施行中であり, 生体腎移植を検討していた。移植前の悪性腫瘍除外目的で行われたスクリーニング検査にて右腋窩リンパ節腫大が指摘され, 穿刺吸引細胞診が施行された。他院にて20年以上前に卵巣腫瘍に対し手術と化学療法が施行されていたが, 詳細不明であった。

【細胞所見】嚢胞性背景に腺細胞の小集塊を認めた。小型類円形核は軽微不整や微細クロマチン, 小型核小体を呈していた。集塊辺縁には軽度異型を示す化生様細胞や石灰化が観察された。

【組織所見】リンパ節内に嚢胞状の病変が形成されており, 紡錘形～類円形の核を有する立方上皮あるいは線毛上皮が裏打ちしていた。乳頭状の増殖を示す部分や好酸性の細胞質を有する小集塊が分離する部分もみられ, 胞巣状になっている部分を主体に核の軽度腫大がみられた。既往の卵巣腫瘍の標本を他院から取り寄せて確認したところ, 微小浸潤性低異型度漿液性癌で, 類似した細胞像を呈しており, 転移, 再発と考えられた。

【まとめ】穿刺吸引細胞診にて偶発的に発見され, 卵巣癌晩期再発の診断に至った症例を報告した。本症例では出現した腫瘍細胞の異型が弱く, 癌と診断するのに難渋した。卵巣腫瘍術後の晩期再発は稀とされているが, 悪性腫瘍の既往がある場合, 晩期再発の可能性も考慮すべきである。

### P-2-8 卵巣 Mucinous borderline tumor with mural nodule (anaplastic carcinoma) の一例

国家公務員共済組合連合会斗南病院婦人科・腫瘍科<sup>1)</sup>, 斗南病院病理診断科<sup>2)</sup>, 斗南病院検査部病理検査科<sup>3)</sup>, 札幌医科大学産婦人科<sup>4)</sup>

○田中綾一(MD)<sup>1)</sup>, 南 妃奈(MD)<sup>1)</sup>, 野呂 薫(MD)<sup>1)</sup>, 武田広子(MD)<sup>2)</sup>, 小山田ゆみ子(MD)<sup>2)</sup>, 加藤知美(CT)<sup>3)</sup>, 福田有志(CT)<sup>3)</sup>, 槇尾幸恵(CT)<sup>3)</sup>, 今野育美(CT)<sup>3)</sup>, 齋藤 豪(MD)<sup>4)</sup>

【はじめに】卵巣粘液性腫瘍には壁在結節を伴う稀な特殊型があり, その壁在結節は粘液性腫瘍とは別の組織成分からなる。今回肉腫様および anaplastic carcinoma 成分による壁在結節を伴う Mucinous borderline tumor with mural nodule が術後傍大動脈リンパ節に再発をみとめ穿刺細胞診および組織診を用いて再発診断を行った症例を経験したので報告する。

【症例】70 歳代女性, 子宮筋腫にて腹式子宮全摘出術の既往あり。腹部膨満感を主訴に当院内科を受診し精査の結果卵巣腫瘍が疑われ当科紹介となった。画像検査にて充実部分を含む直径約 20 cm の右卵巣腫瘍を認め悪性卵巣腫瘍を疑い, 腹式両側付属器摘出術, 大網切除術を施行した。摘出物病理所見は右卵巣は粘液が貯留した嚢胞性腫瘍で核の軽度腫大, 極性が乱れ, 内宮に乳頭状に増殖する部分のみとめるもこれらの上皮が間質浸潤する像はみとめない大部分が粘液性境界悪性腫瘍に壁在結節を伴っていた。壁在結節部分は組織球, 繊維芽細胞, 異物型巨細胞からなる肉腫様成分と, 類円形から紡錘形をした異型細胞が結合性を示すことなく増殖し核分裂像が目立ち免疫染色で AE1/AE3 と CAM5.2 が部分的に陽性を示し anaplastic carcinoma の像であった。以上より卵巣癌 IC1 期, 組織型は Mucinous borderline tumor with mural nodule (sarcoma-like and anaplastic carcinoma) と診断した。Z 全身状態から化学療法は施行せず, 術後 5 ヶ月で傍大動脈リンパ節の腫大をみとめ穿刺細胞診および組織診により再発卵巣癌と診断した。

【まとめ】Anaplastic carcinoma による壁在結節を伴う Mucinous borderline tumor の稀な症例を経験した。

### P-2-9 腹水細胞診で腺癌との鑑別を要した卵巣未分化胚細胞腫の 1 例

京都府立医科大学大学院医学研究科女性生涯医科学<sup>1)</sup>, 京都府立医科大学附属病院病院病理部・病理診断科<sup>2)</sup>

○寄木香織(MD)<sup>1)</sup>, 垂水洋輔(MD)<sup>1)</sup>, 片岡 恒(MD)<sup>1)</sup>, 古株哲也(MD)<sup>1)</sup>, 山口一美(CT)<sup>2)</sup>, 中川有希子(CT)<sup>2)</sup>, 菌部優大(MD)<sup>2)</sup>, 森 泰輔(MD)<sup>1)</sup>

【はじめに】卵巣未分化胚細胞腫の約 30% に腹水が出現するとされるが, 腹水細胞診の細胞像についての報告は少ない。今回, 腹水細胞診において腺癌との鑑別を要した卵巣未分化胚細胞腫の 1 例を経験した。

【症例】37 歳女性, 3 妊 2 産, 1 年 8 ヶ月前に他院で人工妊娠中絶術を受けた際に骨盤内腫瘍を指摘され, 増大を認めたため前医を受診した。造影 MRI 所見で左卵巣腫瘍と腹膜播種, 傍大動脈リンパ節腫大による左水腎症を認め, 卵巣悪性腫瘍が疑われ当院紹介となった。一次的切除は難しいと判断し, 診断目的に腹腔鏡下生検術を行った。淡黄色腹水が中等量貯留し, 左卵巣腫瘍は子宮と S 状結腸に浸潤していた。腹水細胞診では腺癌が鑑別に挙げられたが, 組織所見より卵巣未分化胚細胞腫 IIIA1(ii) 期と診断した。BEP 療法を 2 サイクル実施し, 子宮・両側付属器・大網・S 状結腸・後腹膜リンパ節を摘出した。組織診断では残存腫瘍はなく, BEP 療法を 1 サイクル追加後 1 年が経過したが再発所見は認めていない。

【細胞所見】リンパ球を主体とする背景に, 好酸性の大型核小体を有する N/C 比の高い異型細胞が孤立性に少数出現し, 細胞質は淡く PAS 染色陽性, 核形不整や微細顆粒状のクロマチンの増量を認めた。

【組織所見】N/C 比の高い中型の異型細胞が狭い線維性間質を伴ってシート状～小巣状に増殖し, 免疫染色で SALL4 (+) AE1/AE3 (-) PAX8 (-) ER (-) p53 (発現異常なし) CD117 (diffuse) AFP (-) を示した。

【まとめ】未分化胚細胞腫の細胞は重積性が低く豊富な細胞質を有する点で腺癌と鑑別されるが, 本症例では臨床所見から上皮性腫瘍を疑ったことや腹水中の腫瘍細胞数が極めて少なかったことから, 組織型の推定が困難であった。

## P-2-10 子宮頸癌治療後の皮膚転移との鑑別を要した Schloffer 腫瘍

長野市民病院婦人科

○村元 勤(MD)

患者は70代女性で、X年9月に子宮頸癌(扁平上皮癌)IB2期の診断で広汎子宮全摘術を施行し、術後IIIC1p期の診断で化学療法(TP+bevacizumab療法)を6コース施行した。外来で定期的に経過観察しており転移検索目的にX年3月に造影CT検査を行ったところ皮下に1cm大の腫瘍を認めた。診察上も皮下硬結と周囲皮膚発赤を認めた。血液検査はSCC 1.9 ng/mLと上昇を認めなかった。4月に血液検査を行いSCC 3.3 ng/mLと上昇と認め、5月に造影CT検査行い下腹部正中創近傍の皮下腫瘍は2cm大と短期間の増大傾向と皮膚への浸潤を認めたため子宮頸癌の皮膚転移を疑い、外陰部皮膚腫瘍切除術を行った。術後経過問題なく5病日に退院となった。組織診では中央部は潰瘍化し真皮まで達する長径14mmの結節を認めた。腫瘍は壊死や膿瘍を伴う潰瘍を認め、組織学的には異物肉芽腫でありSchloffer腫瘍と診断した。扁平上皮癌の転移所見は認めなかった。悪性腫瘍術後に皮下結節が出現した際には、本例のようにSchloffer腫瘍と腫瘍皮下転移との鑑別が必要なことがある。炎症が存在するため18F-FDG PET-CTでも両者の鑑別が困難なこともあり文献的考察も含め報告する。

## P-2-11 子宮体部に発生した大細胞神経内分泌癌の一例

大阪急性期・総合医療センター

○片平くるみ(CT), 倉澤佳奈(CT), 岩瀬大輔(CT), 立石愛美(CT), 西尾祥邦(CT), 佐々木志保(CT), 藤中浩樹(CT), 島津宏樹(MD), 松岡圭子(MD), 伏見博彰(MD)

【はじめに】子宮体部に発生する大細胞神経内分泌癌(Large cell neuroendocrine carcinoma: LCNEC)は非常に稀である。今回、術前の細胞診で組織型の推定に苦慮した子宮体部LCNECを経験したので報告する。

【症例】80歳代女性。下腹部痛と食思不振のため当センター産科・婦人科を紹介受診。MRIにて、子宮肉腫または子宮体癌が疑われた。術前の子宮内膜生検組織診にて悪性と診断され、子宮全摘出術が施行された。

【細胞所見】子宮頸部細胞診、術中腹腔内洗浄細胞診ともに、小型でN/C比の高い裸核状の異型細胞が小集塊状、孤立散在性に採取されていた。個々の細胞は核形不整や核の大小不同を伴い、微細顆粒状の核クロマチンの増量が認められた。術中腹腔内洗浄細胞診では、一部に核線を伴う異型細胞集塊も散見された。以上の所見から、神経内分泌癌や悪性リンパ腫等が考えられた。

【摘出検体の肉眼像と組織所見】子宮体部は15×13×10cmに腫大しており、腫瘍は漿膜側に露出していた。断面では内膜から漿膜まで達する灰白色充実性の腫瘍が認められ、壊死を伴っていた。組織学的には類円形～短紡錘形の異型細胞がシート状に密に配列し、これらの細胞はCD56, Synaptophysin, ChromograninA陽性であった。以上より、LCNECと診断された。

【まとめ】組織診断を踏まえ、子宮頸部細胞診標本と術中腹腔内洗浄細胞診標本にみられた異型細胞を転写し、免疫染色を行った。異型細胞はCD56, Synaptophysin陽性を示し、細胞診で見られた細胞もLCNECと考えられた。異型細胞の結合性の有無や個々の核所見を詳細に観察し、LCNECも念頭に置いて鏡検することが重要であると考えられた。



### P-2-12 子宮頸がん検診で印環細胞様異型細胞を認めた術後 17 年目の乳癌卵巣転移の一例

済生会福岡総合病院病理診断科<sup>1)</sup>, 九州大学病院産婦人科<sup>2)</sup>, 久留米大学医学部病理学講座<sup>3)</sup>, 済生会福岡総合病院婦人科<sup>4)</sup>

○石橋貴寛(CT)<sup>1)</sup>, 佐藤真介(CT)<sup>1)</sup>, 石井洋子(CT)<sup>1)</sup>, 安永昌史(MD)<sup>2)</sup>, 高野 桂(MD)<sup>1)</sup>, 真田咲子(MD)<sup>3)</sup>, 坂井邦裕(MD)<sup>4)</sup>, 丸山智義(MD)<sup>4)</sup>, 加藤誠也(MD)<sup>1)</sup>

【はじめに】乳癌は術後遠隔期にも比較的高率に転移再発を生じるが, 卵巣転移は稀である。術後 17 年目に子宮頸がん検診時の細胞診で印環細胞様異型細胞を指摘され, 小葉癌の卵巣への転移が判明した症例について, 細胞形態学的な鑑別を中心に報告する。

【症例】60 歳代女性(G4P3), 子宮頸部スミア AGC にて紹介受診された。子宮頸部及び体部内膜細胞診で異型細胞を認め, 造影 MRI では右付属器に 12 mm 大の腫瘤が指摘された。17 年前の右乳癌手術の既往も判明し, 浸潤性小葉癌であった。右付属器摘出術を施行し, 術中迅速検査で悪性が示唆され, 子宮, 両側付属器, 大網, 虫垂切除が追加された。

【細胞所見 (エンドサイト)】血性背景に核偏在を示す結合性の乏しい異型細胞が見られ, N/C 比増大, 類円形核や二核化ないし多核化, 核の切れ込みや核皺, クロマチン増加を認めた。淡明な細胞質と核内細胞質封入体や印環細胞様の細胞の出現も観察された。同様の異型細胞は頸部細胞診や術中腹水細胞診検体にも確認された。

【組織所見】両側卵巣, 右卵管, 子宮体部漿膜面, 右円靭帯, 右骨盤腹膜, 大網に類円形核の腫瘍細胞が線維性間質を伴って索状配列を呈し浸潤性に増殖, 免疫染色で異型細胞は GATA3(+), GCDFP15(+/-), ER(+), PgR(+), HER2(-), MIB-1(30%), E-cadherin(-)であり, 既知の乳癌の転移として矛盾しない所見であった。

【まとめ】卵巣癌もしばしば頸部, 内膜細胞診に出現するが, 原発性の子宮癌はもとより消化器癌の転移や造血器腫瘍など鑑別疾患は多く, 注意深い形態観察と臨床情報の収集が有用であった。

### P-2-13 子宮体部大細胞神経内分泌癌の 1 例

一般財団法人慈山会医学研究所附属坪井病院病理診断科<sup>1)</sup>, 一般財団法人慈山会医学研究所附属坪井病院婦人科<sup>2)</sup>, 公益財団法人福島県保健衛生協会<sup>3)</sup>, 埼玉医療生活協同組合羽生総合病院婦人科<sup>4)</sup>

○佐藤陽子(CT)<sup>1)</sup>, 四家千晴(CT)<sup>1)</sup>, 原田仁稔(CT)<sup>1)</sup>, 小林美穂(DDS)<sup>1)</sup>, 橋本歳洋(MD)<sup>2)</sup>, 坂本且一(MD)<sup>2)</sup>, 羽生忠義(MD)<sup>2)</sup>, 千葉聖子(CT)<sup>3)</sup>, 森村 豊(MD)<sup>4)</sup>, 五十嵐誠治(MD)<sup>1)</sup>

【はじめに】子宮の大細胞神経内分泌癌(以下, LCNEC)は稀な腫瘍で予後は不良である。今回, 子宮体部 LCNEC の 1 例を経験したので捺印細胞所見を中心に報告する。

【症例】60 歳代女性。高度の便秘を主訴に近医を受診し, 下腹部に両手拳大の硬い腫瘤を指摘され, CT 所見で子宮体癌や子宮肉腫が疑われた。子宮体部細胞診では類内膜癌(G3)や漿液性癌, 神経内分泌癌が鑑別診断に挙げられた。精査・治療を目的に当院紹介となり手術が施行された。術中腹水細胞診は陽性。摘出検体から腫瘍の捺印標本を作製した。

【肉眼所見】子宮は全体に腫大(長径 22 cm 大)し, 割面では複数の筋腫結節とともに全層性に腫瘍の浸潤が認められた。腫瘍の随所に壊死がみられた。両側卵巣の腫大(5 cm 大), 大網の結節(1 cm 大)を認めた。

【細胞所見】捺印標本では, 壊死性背景に N/C 比の高い大型~中型の異型細胞が不規則な大型集塊状~孤立散在性に認められた。異型細胞の核クロマチンは粗顆粒状~細顆粒状で明瞭な核小体を有し, 核分裂像が散見された。集塊内には柵状配列やロゼット様配列が認められた。

【組織所見】核小体の目立つ大型核を有する細胞が充実性~索状に配列し, ロゼットが散見された。核分裂像が多数認められ, 随所に地図状の壊死を生じていた。免疫染色では CD56, シナプトフィジンに多くの細胞が陽性, クロモグラニン A に一部の細胞が陽性で, 組織像と併せて LCNEC と診断された。

【まとめ】子宮体部 LCNEC の細胞像について検討をした。初診時の子宮体部細胞診所見, 術中腹水細胞診所見, 捺印細胞所見と文献的考察を加えて報告する。

### P-2-14 子宮体部中腎様腺癌の一例と特徴的所見の考察

大阪赤十字病院病理診断科<sup>1)</sup>, 大阪赤十字病院病理診断科<sup>2)</sup>, 大阪赤十字病院臨床検査科<sup>3)</sup>

○原田麻莉子(CT)<sup>1)</sup>, 完山尚裕(CT)<sup>1)</sup>, 双和祐果(CT)<sup>1)</sup>, 山田美智子(CT)<sup>3)</sup>, 前野健一郎(CT)<sup>1)</sup>, 内堀隆敏(CT)<sup>1)</sup>, 藤井大岳(MD)<sup>2)</sup>, 桜井孝規(MD)<sup>2)</sup>

【初めに】中腎様腺癌は、子宮体部や付属器に発生し中腎癌に類似した組織形態を示す稀な腫瘍で、2020年WHO分類第5版では新たな組織型として加えられた。今回我々が経験した一例と既報告症例の特徴所見について比較分析したので報告する。

【症例】69歳女性、下腹部痛を主訴に受診。経膈超音波検査およびMRI検査にて、子宮体部に6cm大の境界明瞭平滑な腫瘍を認めた。肉腫の可能性も考慮され単純子宮全摘術・両側付属器切除術を施行した。

【細胞所見】N/C比小型異型細胞の不規則重積・乳頭状・小型管状集塊が出現しており、核は重畳・鋳型状構築を呈し、核溝やくびれなどの核形不整、細顆粒状クロマチンの増量を認めた。さらに核内封入体も散見し、細胞像からは腺癌が疑われた。

【組織所見】異型細胞の胞巣状・癒合腺管状・乳頭状・小腺管状増殖を認め、腺腔内部にはPAS陽性好酸性無構造物を認めた。免疫組織化学的にはTTF-1/PAX8陽性、ER陰性、p53 wild typeであり中腎様腺癌と診断された。また、両側付属器への転移も認めた。

【まとめ】中腎様腺癌は類内膜癌などとの鑑別が問題となるが、子宮体癌の中でも予後不良との報告もあり細胞診での鑑別は重要性が高まっている。近年中腎様腺癌の報告も増えてきており、本症例と既報告症例を参照し特徴的な所見を総括した。

本症例でも中腎様腺癌に共通した所見を認め、それに加えて小型腺管状集塊および核内封入体を高頻度に認めた。他の子宮体癌とは異なる細胞所見であり、鑑別に有用な所見となる可能性があるため今後の症例の蓄積が期待される。

### P-2-15 癌関連網膜症を契機に診断された子宮体部小細胞神経内分泌癌の一例

群馬大学医学部附属病院病理部・病理診断科<sup>1)</sup>, 群馬大学大学院医学系研究科病態病理学<sup>2)</sup>

○竹渕友弥(CT)<sup>1)</sup>, 栗原康哲(CT)<sup>1)</sup>, 山崎文子(MD)<sup>2)</sup>, 信澤純人(MD)<sup>2)</sup>, 伊古田勇人(MD)<sup>1)</sup>

【はじめに】子宮体部小細胞神経内分泌癌(SCNEC)は子宮体部悪性腫瘍の1%未満の頻度で発生する稀な腫瘍である。今回我々は、癌関連網膜症(CAR)を契機に診断に至ったSCNECを経験したので報告する。

【症例】70歳代女性。急激な視力低下を主訴に眼科受診。網膜外層の変化からCARを疑い全身精査を行ったところ、PETにて子宮体部腫瘍を認めた。子宮内膜細胞診、生検組織診では高悪性度神経内分泌腫瘍が疑われた。血清抗リカバリン抗体が陽性となり、眼症状はCARと診断されたが、短期間でほぼ全盲状態にまで進行した。癌治療を優先し、子宮全摘術+両側付属器摘出術が施行された。

【細胞所見】壊死性背景に、細顆粒状クロマチン増量、核形不整を示すN/Cの高い裸核様細胞が、散在性に出現していた。核クロマチンのパターンはごま塩状、一部では鋳型状の配列を示していた。高悪性度神経内分泌腫瘍を第一に考えた。

【組織所見】子宮内膜面に4×3cmの外向性腫瘍を認めた。核濃染した腫瘍細胞が密に増殖しており、広範な壊死を伴っていた。核の大小不同や核形不整が目立ち、木目込み細工様の配列や核分裂像、アポトーシスが多数見られた。免疫染色ではCD56(+), synaptophysin(+), chromograninA(+))を示し、SCNECと診断された。

【まとめ】視覚症状から早期にSCNECの診断・治療をすることができ、術後1年9ヶ月で再発転移は見られないが、現在のところ視力回復は認められていない。CARに関する文献的考察も加えて報告する。

## P-2-16 子宮体部原発大細胞神経内分泌癌の一例

総合病院土浦協同病院病理診断部

○羽生亮太(CT), 小松京子(CT), 岡田夏織(CT),  
滝本将士(CT), 工藤仁美(CT), 本間恵美子(CT),  
エーカポットパンナチェート(MD), 石川雄一(MD),  
井上和成(MD)

【はじめに】神経内分泌腫瘍は子宮内膜癌の1%未満と非常にまれである。今回我々は子宮体部原発と考えられる大細胞神経内分泌癌 (Large cell neuroendocrine carcinoma: LCNEC) を経験したので報告する。

【症例】60代女性。2妊2産。右股関節痛を主訴に近医受診。骨腫瘍を疑われ当院紹介。腸骨生検における免疫組織化学染色で pan-cytokeratin が陽性を示し転移性癌の診断となった。MRI で子宮体部後壁に T2WI 高信号の内部不均一な 8×7 cm の腫瘤を認め、子宮内膜の細胞診と組織診が施行された。

【細胞所見】多数の好中球と壊死物質を背景に、不規則重積を伴う緩い結合性の集塊で、大型類円形の核を有する異型細胞を認めた。核の大小不同、細顆粒状の核クロマチン増量、核分裂像を認め、複数の核小体が目立つことから LCNEC を推定した。

【組織所見】子宮内膜生検では壊死物内に、明瞭な核小体を認める類円形腫大核を有する腫瘍細胞を充実性の集塊で認めた。免疫組織化学染色で Synaptophysin と CD56 が陽性、ChromograninA が一部陽性、Ki-67 も高率に陽性を示し、子宮原発の LCNEC と診断した。腸骨生検と同様の組織所見であり子宮からの転移として矛盾しなかった。

【まとめ】細胞診断上の鑑別疾患として低分化腺癌、非角化型扁平上皮癌などが挙げられた。細胞間の緩い結合性を認めるが、乳頭状集塊や腺腔構造、流れ様配列といった形態上の分化を認めず、細顆粒状の核クロマチン、核分裂像、大型類円形の核、複数の核小体、細胞質を有するなどの所見により LCNEC と推測可能であった。子宮体部の LCNEC はまれな腫瘍だが、腺癌や扁平上皮癌に該当しない低分化な細胞像をみた場合は鑑別診断として挙げることは重要である。

## P-2-17 異型腺細胞が診断の一助となった子宮体癌の1例

友愛医療センター産婦人科<sup>1)</sup>, 友愛医療センター病理診断科<sup>2)</sup>

○前濱俊之(MD)<sup>1)</sup>, 大城大介(MD)<sup>1)</sup>, 村上春奈(CT)<sup>2)</sup>,  
佐久本望美(CT)<sup>2)</sup>, 稲嶺圭祐(CT)<sup>2)</sup>, 照屋敦子(CT)<sup>2)</sup>,  
伊原美枝子(CT)<sup>2)</sup>, 喜友名正也(MD)<sup>2)</sup>

子宮頸部細胞診における異型腺細胞 (AGC) は腺に異型を認めるが、明らかな上皮内腺癌や浸潤癌の特徴のないものと定義されている。しかし、AGC の最終診断は多岐にわたっており、子宮体癌の頻度は 10-20% と報告されている。今回、我々は AGC 検出後、子宮体癌の診断となった症例を経験したので報告する。症例は 50 代、1 妊 1 産 (帝王切開)。不正出血を主訴に近医受診し、頸部細胞診 AGC にて当科紹介となった。当科での頸部細胞診は非腫瘍性所見であり、頸部視診が困難であった。さらに、超音波検査で内膜肥厚 (25 mm) があり、麻酔下での頸部、内膜精査を予定した。子宮頸部は上方に癒着し、子宮口は狭窄が強く、内膜生検は施行できなかった。MRI 検査を施行し、子宮体部の腫瘤 (60×25 mm) を確認した。PET-CT 検査でも子宮体部に FDG の集積を認めた。前医の AGC を取り寄せ、異型内膜の特徴的所見である少数の異型腺細胞集塊、細胞辺縁が樹枝状集塊、腺腔形成、空胞状の細胞などの所見を認め、強く子宮体癌を疑った。十分な説明後同意を得て根治手術を施行した。摘出標本では子宮頸管は延長し、子宮体部には腫瘤を認めた。病理所見は類内膜癌 G1 であった。筋層浸潤は浅く、術後療法は施行しなかった。現在まで 2 年経過し、再発所見は認めない。本症例では術前の組織診が得られず、診断に苦慮したが AGC 細胞の特徴的所見と画像所見を総合的に判断し適切な治療が施行できた。

## P-2-18 子宮体部原発の大細胞神経内分泌癌の一例

独立行政法人国立病院機構災害医療センター

○岡部美妃(CT), 原田邦彦(CT), 佐久間悠輔(CT),  
野地夏美(CT), 我妻美由紀(CT), 山崎茂樹(CT),  
山田和昭(MD), 平野和彦(MD)

【はじめに】子宮体部原発の大細胞神経内分泌癌 (Large cell neuroendocrine carcinoma: 以下 LCNEC) の症例を経験したので報告する。

【症例】50代女性。多量出血と継続的な腹痛を主訴に前院受診。MRIで平滑筋肉腫が疑われ当院紹介受診となった。来院時のCT検査で子宮体部に10cm大の腫瘍が認められ、精査目的で子宮体部擦過細胞診と組織生検が施行された。

【擦過細胞像】出血や壊死を伴い、類円形核を有する腫瘍細胞が大小様々な不規則重積性集塊や散在性に出現していた。集塊の核密度は高いが、明らかなロゼット形成や柵状配列は確認できなかった。細胞質は裸核～やや豊で顆粒状、核クロマチンは細～粗顆粒状に増量し一部ごま塩状を呈していた。また扁平上皮へ分化している細胞も散見された。以上より、類内膜癌やNECが疑われた。

【生検材料の組織像】広範な壊死を伴い、島状構造を形成する腫瘍細胞が密に増殖していた。免疫組織化学でAE1/AE3が陽性、Synaptophysinが弱陽性であった。生検材料であり、全体像を把握できないことから、低分化な癌腫と診断した。

【手術材料の組織像】地図状胞巣を形成する腫瘍細胞の増殖と広範な壊死を認めた。腫瘍細胞は粗なクロマチンと明瞭な核小体を有し、多数の核分裂像が散見された。免疫組織化学では、SynaptophysinとCD56が10%以上の腫瘍細胞に陽性であった。以上より、LCNECと診断した。

【まとめ】他臓器にLCNECの所見がないことから原発と推定した。子宮体部LCNECは非常に稀であるが、核所見の観察をしっかりとすることで早期診断に繋げることができる。

## P-2-19 当院における子宮内膜脱分化癌3例の細胞像

国立病院機構霞ヶ浦医療センター研究検査科<sup>1)</sup>, 国立病院機構霞ヶ浦医療センター病理診断科<sup>2)</sup>, 国立病院機構霞ヶ浦医療センター産婦人科<sup>3)</sup>

○篠田菜月(CT)<sup>1)</sup>, 新井真弓(CT)<sup>1)</sup>, 吉川英一(CT)<sup>1)</sup>,  
新井ゆう子(MD)<sup>3)</sup>, 西田正人(MD)<sup>3)</sup>,  
近藤 譲(MD)<sup>1,2)</sup>

【はじめに】子宮内膜の脱分化癌は2014年WHO分類より新たに加わった組織型で、未分化癌と類内膜癌G1-2に相当する成分が混在する腫瘍である。子宮内膜癌の2%程度とまれな疾患であり、報告例も少ない。今回、術後に脱分化癌と診断された3例の細胞像について報告する。

【症例】3例とも50代女性、症例1：不正出血、子宮体癌疑いで当院紹介、体部内腔にポリープ状に発育する腫瘍、右卵巢転移あり。症例2：子宮筋腫疑いで当院紹介、連日不正出血のため精査、体部内腔に腫瘍が発見された。症例3：不正出血、子宮腔内に腫瘍を指摘され、内膜細胞診陽性で当院紹介、内腔へ発育する充実性腫瘍。

【細胞所見】症例1：壊死性背景、不規則重積性のある大型集塊とシート状から孤立性で細胞境界がやや不明瞭、異型の強い大型核をもつ異型細胞の両方が認められた。癌肉腫も鑑別に挙げMalignant tumorsで報告した。症例2：壊死性背景、正常内膜細胞が出現し、一部に核偏在傾向で異型の強い細胞が球状や腺腔様配列を示す小集塊または孤立性で出現していた。Adenocarcinomaで報告した。症例3：他院標本。壊死性背景、核腫大、核小体が明瞭な腺腔様配列を示す大型集塊と、裸核様で異型の強い細胞が孤立性に認められた。

【まとめ】症例1, 3の細胞所見として細胞異型や集塊の結合性など、細胞の分化度にやや差が見られた。症例2は細胞異型の強い成分のみ少量出現していた。

脱分化癌は悪性度が高く、類内膜癌G3と比較しても予後が悪いとされているため、術前細胞診での脱分化癌の想定は重要である。分化型類内膜癌を疑う細胞集塊の場合でも、結合性の乏しい未分化な細胞成分を認めた場合、脱分化癌の可能性を考慮する必要があると考える。



## P-2-20 SMARCA4 欠損を認めた子宮体部脱分化癌の一例

関西医科大学総合医療センター病理部<sup>1)</sup>, 関西医科大学総合医療センター病理診断科<sup>2)</sup>, 恵心会京都綾部さくらホーム<sup>3)</sup>

○籠 希望(CT)<sup>1)</sup>, 田口香利(CT)<sup>1)</sup>, 松永志保(CT)<sup>1)</sup>, 市場涼介(CT)<sup>1)</sup>, 出田幹浩(CT)<sup>1)</sup>, 小村咲月(CT)<sup>1)</sup>, 酒井康裕(MD)<sup>2)</sup>, 植村芳子(MD)<sup>2)</sup>, 足立 靖(MD)<sup>3)</sup>, 横川 暢(MD)<sup>2)</sup>

【はじめに】脱分化癌は類内膜癌成分とラブドイド細胞の出現や SMARCA4 発現欠損を伴う未分化成分を含むことを定義とし, 類内膜癌の G3 よりも予後不良とされている。今回我々は, 胸水貯留を契機に子宮体部の脱分化癌と癌性胸水と診断された一例について報告する。

【症例】40 歳代女性。胸痛にて近医を受診。CT 検査にて縦隔腫瘍, 胸水貯留を認めたがインフルエンザと COVID-19 に感染しており鑑別目的にて胸水ドレナージ細胞診とセルブロックが施行された。精査により子宮を含む複数の臓器に腫瘤を認め, 胸部腫瘤に CT ガイド下生検, 子宮頸部・体部に細胞診と組織生検が行われた。

【胸水細胞診・セルブロック】類円形で N/C 比の高い異型細胞を孤立性に認めた。核は偏在し細胞質に ICL 様所見を認めた。細胞異型は乏しいが, 均一な形態より腫瘍を疑った。免疫組織化学染色にて CEA に陽性, TTF-1, calretinin, p40 に陰性を示した。広義の腺癌と考えたが組織推定は困難であった。

【子宮頸部・体部】細胞診では, N/C 比の高い異型細胞を重積した集塊で認めた。体部組織診では, 紡錘形や丸みのある腫瘍細胞が充実性に増殖し, 腺腔様配列や扁平上皮化生, 異型増殖症なども散見された。類内膜癌 G3 と考えられたが, 類円形を示す未分化な成分が混在し, 免疫組織学的に SMARCA4, SMARCA2 の欠損を認め, 脱分化癌と診断された。

【胸部 CT ガイド下生検】中型や大型の異型細胞がびまん性に分布し, 核の大小不同を認めた。異型細胞は婦人科検体と同様に SMARCA4, SMARCA2 の欠損がみられた。

【まとめ】未分化な形態では, 細胞像のみで鑑別は困難であり, 臨床所見や免疫組織化学的検索を加味した総合的判断が不可欠と考えられる。

## P-2-21 小細胞肺癌との鑑別に苦慮した胸部 SMARCA4 欠損未分化腫瘍の一例

筑波大学附属病院つくばヒト組織診断センター<sup>1)</sup>, 筑波大学附属病院病理部<sup>2)</sup>, 筑波大学医学医療系診断病理<sup>3)</sup>

○秋田谷有朔(CT)<sup>1)</sup>, 村田佳彦(CT)<sup>2)</sup>, 中川智貴(CT)<sup>2)</sup>, 中島世莉奈(CT)<sup>2)</sup>, 古橋陽輔(CT)<sup>2)</sup>, 松原大祐(MD)<sup>3)</sup>, 坂本規彰(MD)<sup>3)</sup>, 松岡亮太(MD)<sup>3)</sup>, 河合 瞳(MD)<sup>3)</sup>

【はじめに】胸部 SMARCA4 欠損未分化腫瘍はラブドイドな形質と SMARCA4 発現欠失を特徴とする高悪性度腫瘍であり, 時に小細胞肺癌 (SCLC) との鑑別が問題となることがある。今回, EBUS-TBNA にて SCLC との鑑別に苦慮した胸部 SMARCA4 欠損未分化腫瘍の一例を経験したので報告する。

【症例】60 歳, 男性。EGD にて十二指腸癌が指摘され, 精査目的の造影 CT で右肺上葉に 4 cm 大の腫瘍および縦隔リンパ節の多数腫大を認めたため, 2023 年 4 月に #7LN より EBUS-TBNA, 6 月に十二指腸生検が施行された。

【細胞所見】比較的 N/C 比が高く, クロマチン増量した小型の異型細胞が孤立性～集合性に少数出現しており, 悪性が強く疑われた。免疫細胞化学 (ICC) による検討が出来ず, 組織型の断定には至らなかったが, 形態的特徴からは SCLC, 胸部 SMARCA4 欠損未分化腫瘍などが鑑別として挙げられた。

【組織所見】形態的な判別が困難な検体で, SMARCA4 をはじめ多くの免疫組織化学は陰性であった。胸部 SMARCA4 欠損未分化腫瘍などが鑑別に挙げられたが断定困難であった。十二指腸生検では, SMARCA4 欠損, SALL4 (+/-), PanCK (-), TTF-1 (-) であり, 胸部 SMARCA4 欠損未分化腫瘍の転移が考えられた。

【考察】胸部 SMARCA4 欠損未分化腫瘍は比較的新しい疾患概念であり, 細胞所見に関する文献は少ない。低分化癌～SCLC 様の細胞形態を示すという報告がある一方で, SMARCA4 が欠損した低分化な NSCLC も存在するため, 可能な限り ICC や臨床情報などを踏まえ, 総合的に診断する必要がある。

## P-2-22 迅速細胞診を取り入れた AmoyDx 肺癌マルチ遺伝子 PCR パネル検査の運用の課題点と対策

岡山大学大学院医歯薬学総合研究科<sup>1)</sup>, 岡山大学病院検査部遺伝子・ゲノム融合推進検査室<sup>2)</sup>, 岡山大学病院病理部<sup>3)</sup>, 岡山大学医学部共同実験室<sup>4)</sup>, 岡山大学大学院医歯薬総合研究科病理学 (腫瘍病理/第二病理)<sup>5)</sup>

○客野深緒(MT)<sup>1)</sup>, 井上博文(CT)<sup>2)</sup>, 松岡博美(CT)<sup>3)</sup>, 松岡昌志(CT)<sup>3)</sup>, 安村早優美(CT)<sup>3)</sup>, 菊竹 萌(CT)<sup>3)</sup>, 實平悦子(CT)<sup>4)</sup>, 田中健大(MD)<sup>5)</sup>

【背景】岡山大学病院では 2022 年 6 月より院内で AmoyDx 肺癌マルチ遺伝子 PCR パネル検査を行い, 2023 年 12 月までの検査数は 142 件であった。本院の特徴として生検・手術の FFPE (Formalin-fixed paraffin-embedded tissue) 検体だけでなく, 生検で採取された FF (Fresh Frozen) 検体も使用し, 全検査数の 4 割を占めている。生検に関しては迅速細胞診を行い, 検査に必要な組織量の確認を行っている。142 件中, FF 検体から DNA・RNA を抽出した後, FFPE 検体に切り替えた検体が 10 件あった。FF 検体を用いた Amoy 検査に最適な検体処理行程の明確化を目的とし, 原因検索を行ったため報告する。

【方法】2022 年 6 月から 2023 年 12 月までの 142 件中, FF 検体から FFPE 検体に切り替えた 10 件に関して核酸収量・品質や組織・細胞像から原因検査を行った。

【結果】FF 検体から FFPE 検体に切り替えた 10 件中 2 件が検体量極小による DNA・RNA の収量不足, 5 件が RNA のみの収量不足が原因であった。RNA の収量不足となった検体の細胞像・組織像を確認すると血液成分が多いことが分かった。

【考察】血液成分が多い検体は RNA が低値になる傾向があった。RNase は 2 価の金属イオンで活性化されるため, 血液中の鉄イオンによって RNA が低値になったと考えられる。Amoy 検査に最適な FF 検体の作製方法として, 検体採取時の迅速細胞診では腫瘍細胞の確認だけでなく, 捺印細胞診中のおおよその腫瘍細胞割合や数と血液成分の混入割合の確認を行い, 病理検査と遺伝子検査双方にも適応した検体処理を施行しなければならない。今後, RNA キャプチャーパネル検査の拡大を考慮し検体処理・核酸抽出時に RNase の影響を受けない環境作りの工夫も必要であると考えられる。

## P-2-23 食道粘膜下腫瘍と肺病変で異なる形態と共通した ALK 陽性所見を示した症例の検討

地方独立行政法人広島市立病院機構広島市立広島市民病院臨床検査部<sup>1)</sup>, 地方独立行政法人広島市立病院機構広島市立広島市民病院病理診断科<sup>2)</sup>

○石田清夏(CT)<sup>1)</sup>, 坂本美彩(CT)<sup>1)</sup>, 宮田直樹(CT)<sup>1)</sup>, 坂本美弥(CT)<sup>1)</sup>, 高木伸治(CT)<sup>1)</sup>, 谷口恒平(MD)<sup>2)</sup>, 山崎理恵(MD)<sup>2)</sup>, 市村浩一(MD)<sup>2)</sup>

【はじめに】ALK 遺伝子変異は, ドライバー遺伝子の変異の一つである, 非小細胞肺癌の 3~5% に存在し, ほとんどが腺癌である。我々は, 同一患者の食道腫瘍, 肺腫瘍について, 異なる複数の細胞像, 組織像を示しながら, 共通する ALK 陽性所見を示した症例を報告する。

【症例】40 歳代, 女性, 喫煙歴なし。嚥下困難を主訴に来院。画像検査, 上部消化管内視鏡検査にて, 下部食道に 6 cm 大の粘膜下腫瘍, 右肺下葉に 5 cm 大の腫瘍, 多発リンパ節転移を認めた。精査のため, 食道腫瘍, 右肺腫瘍それぞれから細胞診・生検を施行した。

【細胞診所見】食道腫瘍細胞診では, 少量の壊死物質, 高角化型~非角化型の多彩な異型扁平上皮を認め, 扁平上皮癌と推定した。右肺洗浄細胞診は 2 回施行した。初回は, 壊死物質, 角化した紡錘形やへび状の扁平上皮細胞を認め, 扁平上皮癌を疑った。2 回目は, 少量の壊死物質, N/C 比の高い小集塊状の腺上皮細胞, 胞体内粘液を有する細胞を認め, 腺癌と推定した。

【組織診所見】食道 EUS 針生検にて扁平上皮癌, 右肺下葉生検にて浸潤性粘液性腺癌と診断した。臨床的に肺癌の食道転移が疑われていたため, 食道腫瘍材料でドライバー遺伝子変異検索を施行し, ALK 融合遺伝子を検出した。免疫染色にて, 食道の扁平上皮癌成分, 肺の腺癌成分ともに ALK 蛋白陽性であった。

【まとめ】転移巣を有する進行癌症例では, 腫瘍全体の摘出が行われないことも多く, 細胞診・生検のみでは原発巣の推定は時に困難である。今回, 食道転移巣の扁平上皮癌成分にて ALK 融合遺伝子を検出し, ALK 陽性肺腺癌扁平上皮癌と推定した。肺癌では腺癌以外で ALK 陽性となるのは非常に稀であり, 文献的考察を加え報告する。

**P-2-24 診断に苦慮した ALK 陽性組織球症の一例**

淀川キリスト教病院病理課<sup>1)</sup>, 淀川キリスト教病院病理診断科<sup>2)</sup>

○小林由利恵(CT)<sup>1)</sup>, 高柳悠希(CT)<sup>1)</sup>, 野崎祐子(CT)<sup>1)</sup>, 深田知也(CT)<sup>1)</sup>, 小田井学(CT)<sup>1)</sup>, 三好真由美(CT)<sup>1)</sup>, 田中 幸(CT)<sup>1)</sup>, 菅野天裕(MD)<sup>2)</sup>, 大谷恭子(MD)<sup>2)</sup>, 稲葉真由美(MD)<sup>2)</sup>

【はじめに】ALK 陽性組織球症は 2008 年に初めて報告された稀な疾患である。今回我々は、ALK 陽性組織球症を経験したため報告する。

【症例】40 歳代, 男性。検診にて右上肺野に腫瘤影を指摘された。胸部 CT で右 S1 に 4 cm 大の腫瘤影と周囲の淡いすりガラス影が認められた。肺癌が疑われ, 経気管支肺生検と気管支洗浄細胞診が施行された。

【細胞所見】多数の好中球を背景に, 類円形を呈した細胞が孤立性や血管を伴った集塊で出現していた。細胞質は泡沫状で, 好酸性であった。核は円形~類円形で, クロマチンは繊細であり, 核小体を認めた。核溝や切れ込みは軽度で, 高度な核異型は認めなかった。また Touton 型巨細胞も散見した。免疫細胞化学的に, 細胞は CD68 と CD163 に陽性であった。以上の所見より組織球性腫瘍を疑い, Erdheim-Chester 病などを鑑別に挙げた。

【組織所見】腫瘍は毛細血管が介在する大型充実性胞巣からなり, シート状に配列していた。細胞質は豊富で, 泡沫状であった。細胞の N/C 比は小さく, 核は小型円形~卵円形であった。クロマチンは繊細であり, 核小体はほとんど認めなかった。また Touton 型巨細胞も散見した。免疫組織化学的に, CD68 と CD163 に陽性であった。CD1a と Langerin が陰性であり, Langerhans 組織球症は否定的で, Erdheim-Chester 病や ALK 陽性組織球症が鑑別に挙げた。ALK と Factor X III a がびまん性に陽性, BRAF V600E が陰性であることから, ALK 陽性組織球症と診断した。

【まとめ】ALK 陽性組織球症を経験した。当院では経験したことのない症例であったため細胞診での診断に苦慮したが, 免疫染色を行ったことで組織球性腫瘍を疑いえた。各疾患との鑑別点を, 文献的考察を交えて報告する。

**P-2-25 MET exon 14 skipping 変異を認めた肺癌 4 症例における細胞像**

八尾徳洲会総合病院病院

○室木魁人(CT), 坪佐朱莉(CT), 西川裕子(CT), 岩崎由恵(CT), 南部尚子(MD), 久保勇記(MD), 中塚伸一(MD), 寺田信行(MD)

【はじめに】非小細胞肺癌における MET exon 14 skipping 変異の頻度は腺癌で 4%, 扁平上皮癌で 1% と稀である。MET exon 14 skipping 変異肺癌は高齢者に多く, 特異的な病理細胞所見についての文献的な報告はない。今回我々は, MET exon 14 skipping 変異を認めた肺癌の 4 症例を経験したのでその細胞像を報告する。

【症例】年齢は 60~90 歳代。全例男性。初診断時の腫瘍径は 4~9 cm。病期は cStage2A が 1 例, cStage4B が 2 例, 評価不可が 1 例であった。診断後, 1 例は切除術, 2 例は化学療法が施行された。1 例は診断後 33 病日で死亡した。

【病理診断】全例とも気管支擦過細胞診で腺癌と診断した。細胞所見は全ての症例で核異型の強い小型~中型集塊で出現し, 3 例で大型の異型細胞を認めた。組織診は 3 例は生検で腺癌と診断し, 1 例は切除検体で低分化扁平上皮癌と診断した。

【遺伝子解析 (Amoy)】全ての症例から気管支鏡で得られた未固定生検組織で, MET exon 14 skipping 変異を検出した。

【まとめ】当院で経験した別の遺伝子変異を認めた非小細胞肺癌症例と今回の 4 症例の細胞像を比較して供覧し報告する。

## P-2-26 肺擦過細胞診で扁平上皮癌，生検で扁平上皮乳頭腫が疑われた高分化扁平上皮癌の1例

湘南鎌倉総合病院検査部<sup>1)</sup>，湘南藤沢徳洲会病院検査部<sup>2)</sup>，湘南鎌倉総合病院産婦人科<sup>3)</sup>，湘南藤沢徳洲会病院病理診断科<sup>4)</sup>，湘南鎌倉総合病院病理診断部<sup>5)</sup>

○小保方和彦(CT)<sup>1)</sup>，菅原 隆(CT)<sup>1)</sup>，程島 就(CT)<sup>1)</sup>，  
島村幸一(CT)<sup>2)</sup>，内藤 航(MD)<sup>5)</sup>，大沼一也(MD)<sup>3)</sup>，  
川本雅司(MD)<sup>4)</sup>，石川典由(MD)<sup>4)</sup>，手島伸一(MD)<sup>5)</sup>，  
野口雅之(MD)<sup>5)</sup>

【はじめに】肺擦過細胞診で扁平上皮癌を疑い，生検では肺扁平上皮乳頭腫と考えられたが，手術材料では最終的に扁平上皮癌であった1例を経験したので報告する。

【症例】70代，男性．前立腺癌ステージング中にCTで左肺上葉に分葉状腫瘍が偶発的に発見される．細胞診では扁平上皮癌が疑われたが，組織生検では扁平上皮乳頭腫の診断となる．その後，左肺上葉切除術が行われ，最終的に高分化扁平上皮癌の診断に至った．

【細胞所見】気管支擦過標本では，線毛円柱上皮細胞に混じって深層系の異型細胞集塊や核濃縮した錯角化細胞が多くみられた．深層系の異型細胞は軽度の核クロマチンの増加や軽度の核形不整を呈する核異型の弱い細胞であり，周囲には濃縮核を中心とした錯角化を呈する異型扁平上皮細胞が散見された．第一に扁平上皮癌を疑ったが，多彩性に欠け濃縮核が目立つことから異形成や扁平上皮乳頭腫等も鑑別にあがった．

【生検所見】左肺上葉気管支生検では，腫瘍は異型に乏しい重層扁平上皮細胞が細い血管結合組織をcoreとして乳頭状に増生する像である．免疫染色では，p53(野生型)，p16(一部+)，Ki-67標識率は基底側で高く表層側で低くみられた．扁平上皮乳頭腫と診断された．

【手術標本の病理所見】左肺上葉切除標本に32×20×20mmの腫瘍が主に気管支内腔にみられた．同部には扁平上皮乳頭腫様の像もみられたが，異型を有する腫瘍細胞が気管支壁に浸潤する像があり，高分化扁平上皮癌とみなされた．

【まとめ】最終的に扁平上皮癌の診断に至った診断困難症例だが，たとえ生検で扁平上皮乳頭腫の診断であっても，病変をより広範囲に検索可能な点で細胞診は有用な情報が得られると考えられた．

## P-2-27 内視鏡生検組織および細胞診においてコロイド腺癌を疑った肺腺癌の一例

市立宇和島病院病理診断科<sup>1)</sup>，市立宇和島病院臨床検査科<sup>2)</sup>

○那須久留実(CT)<sup>1)</sup>，山内直樹(CT)<sup>1)</sup>，  
葉師寺孝徳(MT)<sup>1)</sup>，葉師神由子(MT)<sup>1)</sup>，  
菅 恭弘(CT)<sup>2)</sup>，中西 護(MD)<sup>2)</sup>，松影昭一(MD)<sup>1)</sup>

【はじめに】コロイド腺癌は肺癌全体の約0.24%を占める稀な組織型で豊富な細胞質外粘液により周囲の既存肺細胞が破壊される像が優位な粘液産生性腺癌である．そのため腫瘍細胞が採取されづらく生検組織や細胞診での診断がしばしば困難となる．今回，生検組織および細胞診においてコロイド腺癌を疑う症例を経験したので報告する．

【症例】70歳代男性．主訴は呼吸困難感．20～50歳の間に40本/日の喫煙歴があり50歳頃にCOPDと診断された．CTで右上葉に複数結節を認め炎症性結節が疑われたが経過で増大するため気管支鏡検査が施行された．

【画像所見】PET/CTで右上葉にすりガラス影を伴う集積の乏しい1.3-2.1cmの不整結節を複数認めた．

【細胞所見】生検器具洗浄液が提出された．不規則重積性を示す異型細胞集塊がみられ，集塊が粘液中に浮遊するような所見も認められた．個々の細胞にはレース状細胞質，核偏在，核大小不同，核クロマチン増量，核形不整がみられ腺癌を推定した．特徴的な粘液中浮遊像から粘液癌の可能性も考慮した．

【生検組織所見】2材中1材は粘液のみ．残る1材では粘液中に異型細胞集塊が胞巣状，管状，篩状構造を示して増殖していた．免疫染色でCK7+，CK20+，CDX2+，TTF-1+，MUC2+となった．粘液を伴う腺癌でコロイド腺癌が示唆された．

【考察】コロイド腺癌は特徴的な形態を示すため細胞診では細胞が採取されていれば診断は容易と考えられた．術前の診断が困難となるのは腫瘍細胞が採取されづらいためであり，本症例でも2材中1材しか細胞が採取されていなかった．生検器具洗浄液を細胞診検体に供することで器具に付着した少量の腫瘍細胞を回収することが診断機会向上のために肝要と考えられた．



**P-2-28 胸水で中皮腫・肺癌との鑑別に苦慮した Calretinin 陽性腫瘍の 1 例**

がん研究会有明病院臨床病理センター細胞診断部<sup>1)</sup>, がん研究会有明病院臨床病理センター病理部<sup>2)</sup>, がん研究会有明病院呼吸器センター<sup>3)</sup>

○伊藤崇彦(CT)<sup>1)</sup>, 二宮浩範(MD)<sup>1,2)</sup>, 山田麻里沙(CT)<sup>1)</sup>, 山崎奈緒子(CT)<sup>1)</sup>, 池畑浩一(CT)<sup>1)</sup>, 藤山淳三(CT)<sup>1)</sup>, 阿部 仁(CT)<sup>1,2)</sup>, 柳谷典子(MD)<sup>1,3)</sup>, 宝来 威(MD)<sup>1,3)</sup>, 千葉知宏(MD)<sup>1,2)</sup>

【はじめに】 Calretinin は中皮マーカーであるが, 肺癌においても 10~30%に陽性となることが知られている。細胞診断に苦慮した Calretinin 陽性腫瘍の 1 例を報告する。

【症例】 70 代男性。アスベスト暴露歴はなく, 喫煙歴があり慢性閉塞性肺疾患がある。検診時の胸部 CT にて左肺下葉結節と左胸水が指摘され, 左胸水の細胞診陽性, セルブロックでは中皮由来の異型細胞と診断された後, 縦隔リンパ節 EBUS-TBNA が施行された。

【細胞所見】 胸水: 類円形の腫瘍細胞が小集塊状から孤立散在性に出現していた。核クロマチン顆粒状で核中心性, 多核形成も認められた。中皮腫との鑑別を要したが, 核形不整等の核異型が強く, 核内封入体が散見され, 腺癌をより疑った。縦隔リンパ節: 立方状から類円形の腫瘍細胞が充実性集塊から孤立性に出現し, 一部の細胞に豊富で厚みのある細胞質が認められた。核は類円形で細顆粒状のクロマチンを呈し, 核形不整は目立たなかった。組織型の推定には至らなかった。

【組織所見】 胸水セルブロック: 好酸性の胞体に多形性を示す核を有する腫瘍細胞が孤立散在性に認められた。中皮マーカー陽性であったが, 核異型が強く中皮腫とするには非典型的であった。縦隔リンパ節: 類円形核を有する腫瘍細胞がシート状増殖する低分化上皮性腫瘍であった。免疫組織化学染色では, Calretinin, WT-1, HEG1, D2-40, AE1/3 が陽性, TTF-1, p40, Claudin4 は陰性であり, 低分化悪性中皮腫が示唆されたが, 画像所見は非典型的であり, Calretinin 陽性肺癌を否定し得なかった。

【結語】 細胞像と組織像及び免疫組織化学染色から中皮由来腫瘍が疑われたが非典型的な臨床像を呈した 1 例を経験した。

**P-2-29 胸部 SMARCA4 欠損未分化腫瘍の 2 例**

兵庫県立はりま姫路総合医療センター

○上山美帆(CT), 米川 香(CT), 清水佳那(CT), 大西知美(CT), 池本佳子(CT), 谷本由美子(CT), 三木 守(CT), 廣瀬隆則(MD), 中井登紀子(MD)

【緒言】 胸部 SMARCA4 欠損未分化腫瘍(thoracic SMARCA4-deficient undifferentiated tumours : SMARCA4-UT) は WHO 分類第 5 版(2021 年)で導入された成人胸部を主座とする高悪性度腫瘍である。今回我々は SMARCA4-UT の 2 例を経験したので報告する。

【症例】 (症例 1) 70 代男性。他院にて肺癌と診断され, 当院にて再度気管支鏡検査施行。(症例 2) 40 代男性。胸部 X 線検査にて胸部異常陰影指摘され気管支鏡検査施行。

【細胞所見】 壊死性背景に, 比較的小型の裸核状異型細胞が孤在性あるいは結合性の緩い集塊として出現していた。異型細胞は微細顆粒状の核クロマチン増量を示し, 核線もみられるなど神経内分泌癌を疑う所見を認める一方, 核小体明瞭で核偏在傾向を示し細胞質を有する細胞も見られることなど, 組織型の特定が困難であった。

【組織所見】 軽度核クロマチン量増加を伴う腫大核を有する比較的小型の円形・多角形細胞が充実性に増殖しており, 核偏在傾向や核小体明瞭化を示す細胞もみられた。免疫組織化学的には上皮性マーカー陰性で SMARCA4 および SMARCA2 の発現消失を認めることから, SMARCA4-UT と診断した。

【結語】 SMARCA4-UT では結合性の乏しい大円形~上皮様細胞がびまん性に増殖し, 好酸性細胞質封入体によって核が偏在するラブドイド細胞が特徴とされるが, 細胞診では必ずしも特徴的細胞が出現するとは限らないことから, 形態的に上皮への分化が明らかではない細胞がみられる場合, 本腫瘍も鑑別に挙げられることが必要と考えられた。

### P-2-30 肺高悪性度胎児型腺癌の1例

関西労災病院中央検査部<sup>1)</sup>, 関西労災病院病理診断科<sup>2)</sup>,  
 関西労災病院呼吸器外科<sup>3)</sup>, 神戸大学大学院医学研究科  
 地域連携病理学<sup>4)</sup>

○渡邊穰士(CT)<sup>1)</sup>, 原沙由美(CT)<sup>1)</sup>, 杉生憲二(CT)<sup>1)</sup>,  
 永野輝明(MD)<sup>2)</sup>, 伊藤龍一(MD)<sup>3)</sup>, 岩田 隆(MD)<sup>3)</sup>,  
 河原邦光(MD)<sup>4)</sup>, 吉村道子(MD)<sup>2)</sup>

【はじめに】肺胎児型腺癌は、組織学的に胎児肺に類似した極めて稀な腺癌であり、低悪性度型と高悪性度型に分類される。今回、我々は高悪性度型病変の捺印細胞診の一例を経験したので報告する。

【症例】90歳代、男性。脱水による急性腎障害にて入院した際に、胸部CTにて左肺S5に17×1mm大の分葉状結節を認めた。血清腫瘍マーカーはCEA 29.1 ng/ml, SCC 2.5 ng/mlであった。肺癌の疑いにて胸腔鏡下左下葉肺部分切除術が施行された。

【肉眼所見】摘出病変は、直径1.5cmの白色調の分葉状結節で、一部に壊死がみられた。

【組織像】淡明で核下空胞を示す細胞質と、大型核小体が目立つ円形核を有する異型円柱上皮が充実性胞巣を形成し、浸潤性増殖していた。また、腺腔様構造も散見された。免疫組織化学ではSALL4(+), AFP, CK20, chromograninA, synaptophysin(一部に+), TTF-1(-)であり、肺高悪性度胎児型腺癌と診断された。

【細胞像】術中迅速組織診材料を用いた腫瘍捺印細胞診では、壊死性背景に不規則重積性や腺腔構造を示す異型細胞集塊や裸核細胞を孤立散在性に認めた。異型細胞はN/C大で、ライトグリーン淡染性の細胞質と、大小不同と核形不整を伴う類円形核を有していた。また、核縁の肥厚を認め、核クロマチンは顆粒状で増量し、核小体が明瞭であった。

【考察】上記細胞所見から当初は通常型肺浸潤性腺癌を考えたが、高度の核異型を呈し、N/C大で、核偏在が乏しく、壊死性背景が目立った点から、通常型肺浸潤性腺癌とは異なる細胞像であった。病理組織像で特徴的な淡明な細胞質や核下空胞は明らかではなく、組織型の推定に難渋した。

### P-2-31 多彩な細胞像により鑑別に苦慮したカルチノイド腫瘍の1例

岐阜大学医学部附属病院病理部

○坂本光咲(CT), 中川 篤(CT), 片桐恭雄(CT),  
 岩田明子(CT), 水野加織(CT), 北野素子(CT),  
 佐々木健太(CT), 川村勇人(CT), 酒々井夏子(MD),  
 宮崎龍彦(MD)

【はじめに】カルチノイド腫瘍は低～中悪性度の上皮性神経内分泌腫瘍であり、円形～類円形の核、比較的N/C比の低い細胞からなる。今回我々は、気管支擦過材料にて多彩な細胞像により硬化性肺胞上皮腫との鑑別に苦慮したカルチノイド腫瘍の1例を経験したので報告する。

【症例】60代男性。胸部CTにて右肺上葉に辺縁整の20mm大の分葉状結節を指摘され当院呼吸器内科紹介となった。PETで淡い集積があり、造影効果を認める結節としてカルチノイド腫瘍や硬化性肺胞上皮腫、転移などを疑う所見であったため気管支鏡検査を施行した。

【細胞所見】気管支擦過材料にて、散在性またはシート状の細胞集塊がみられた。集塊を構成する腫瘍細胞はN/C比の増大やクロマチンの軽度増量、一部に核内封入体を認めるが、核形の不整に乏しい。また、周囲にはヘモジリン様物質を貪食した細胞を認めた。

【組織所見】15mm大の境界明瞭な黄色結節において、顆粒状クロマチンを有する類円形の腫瘍細胞が、血管性間質の介在を伴い充実胞巣を形成していた。腫瘍の約1/3は壊死していた。核の大小不同が目立ち、明瞭な核小体を有する巨大核や多核、核内封入体を伴う核が散見されるが、核分裂像は0～1個/10HPFであった。免疫組織化学ではSynaptophysin, Chromogranin A, CD56, S100P陽性, Cytokeratin AE1/AE3陰性であり、Ki-67陽性率は3%であった。以上より、カルチノイド腫瘍と診断した。

【まとめ】今回我々は、核内封入体やヘモジリン様物質を貪食した細胞など、多様な細胞像がみられるカルチノイド腫瘍を経験した。このような症例を念頭に置き、臨床情報も鑑み総合的な視点から診断にあたることが重要と考えられた。

## P-2-32 当院で経験した Bronchiolar adenoma の 1 例

長崎みなとメディカルセンター病理診断科

○佐藤亮子(CT), 入江準二(MD), 丸尾俊昭(CT),  
里 翼(CT), 山川真穂(CT)

【はじめに】 Bronchiolar adenoma は腺腔側の上皮細胞とその真下の基底細胞の二層の細胞から構成される稀な良性腫瘍である。今回、我々は術中迅速細胞診検査において腺癌と判定したが、その後の切除標本にて Bronchiolar adenoma と確定診断された症例を経験したので報告する。

【症例】 80 歳代男性、検診にて左肺野に異常陰影を指摘され当院受診。胸部 CT にて左肺下葉に 10 mm 大の GGN を認めた。経過観察にて腫瘍の縮小がみられず、末梢のため細胞診および生検は困難と判断され、診断と治療的に胸腔鏡下左下葉部分切除術が施工された。

【細胞所見】 術中迅速細胞診検査において、背景に粘液を伴い核密度の増加を示す集塊を認めた。個々の細胞異型には乏しいものの集塊辺縁の不整や分岐構造がみられたため、高分化型腺癌を疑った。

【組織所見】 二層性を示す腺上皮細胞からなる腺管の増生がみられ、内腔や周囲に粘液の貯留が認められた。免疫染色にて、p40, p63 が基底細胞で陽性、 $\alpha$ SMA, Calponin は陰性、MUC5AC にて細胞質内粘液を有する細胞が一部で陽性を示した。以上より、Bronchiolar adenoma, distal type が最も考えられた。

【結語】 本症例では核異型には乏しいものの、明らかな核密度の増加を示す不規則な腺管を認めたため腺癌の判定に至ったが、二層性の有無を考慮していなかった。しかし、改めて再鏡検を行ったが腺腫との鑑別は困難を極めた。そのため、術中迅速細胞診検査において核異型に乏しい上皮細胞集塊を認める場合には良性腫瘍の可能性もあるため、判定困難時にはその旨報告することが重要である。

## P-2-33 骨化を伴った限局性結節性肺アミロイドーシスの一例

JA 秋田厚生連大曲厚生医療センター<sup>1)</sup>, JA 秋田厚生連秋田厚生医療センター<sup>2)</sup>

○森美津子(CT)<sup>1)</sup>, 斎藤直子(CT)<sup>1)</sup>, 柿沼弘樹(CT)<sup>1)</sup>,  
佐藤友章(CT)<sup>1)</sup>, 須田公治(CT)<sup>2)</sup>

【はじめに】 アミロイドーシスはアミロイドと呼ばれる線維性の異常タンパクが諸臓器に沈着し、臓器の機能的異常と破壊をもたらす疾患で、遺伝因子及び炎症性疾患などがアミロイドの形成にあずかっている。本疾患は分布状態から限局性と全身性に分けられ、このうち肺のみに限局して発生するものを限局性肺アミロイドーシスといい比較的稀な疾患である。今回、我々は骨化を伴った限局性結節性肺アミロイドーシスと診断された 1 症例を経験したので報告する。

【症例】 30 代女性。気胸にて手術の既往あり。6 年経過後、対側の肺に、気胸および多発肺結節を認めた為、胸腔鏡下左肺上葉部分切除術を施行。

【結果】 術中擦過細胞診では、リンパ球、無構造物質、石灰化物質、多核の巨細胞を認めたが異型細胞は認められず陰性と判定した。同時に施行された組織診も同様の結果であった。永久標本にて骨化を伴う結節性限局性肺アミロイドーシスと診断された。

【まとめ】 アミロイドーシスは発生場所により予後は異なるが、限局性アミロイドーシスにおいては、アミロイド沈着を来している臓器または組織の局所でアミロイド前駆物質が産生されており、アミロイド沈着病変が広範に進展することがないため比較的予後良好とされている。しかし、背景病変として膠原病や悪性リンパ腫を含む各種のリンパ増殖性疾患を有することがあり、その場合予後も変わってくるので注意が必要である。今回、迅速診断時には石灰化と多核の巨細胞の方に意識が傾いてしまった様に思われた。迅速診という限られた時間の中でも一部の所見に囚われる事なく総合的に判断していかなければならないと考える。

### P-2-34 肺アミロイドーシスの一例

大阪急性期・総合医療センター病理科

○藤中浩樹(CT), 岩瀬大輔(CT), 片平くるみ(CT),  
立石愛美(CT), 倉澤佳奈(CT), 西尾祥邦(CT),  
佐々木志保(CT), 島津宏樹(MD), 松岡圭子(MD),  
伏見博彰(MD)

【はじめに】全身性アミロイドーシスは指定難病に登録されている非常に稀な疾患である。今回我々は細胞診検体で診断し得た肺アミロイドーシスを経験したので報告する。

【症例】60歳代, 女性。肺野に異常陰影がみられ徐々に増大したため精査目的で当センターを受診した。CTにて肺腫が疑われたため, 気管支擦過細胞診と生検が施行された。

【細胞所見】多量の無構造物質が採取されていた。無構造物質は, 薄い部分はライトグリーンに染まり厚い部分はオレンジGまたはエオジンに染まっていた。アミロイドが疑われたため Direct Fast Scarlet 染色を施行したところ, これらの物質は橙赤色に染まった。また偏光顕微鏡下で緑色偏光を呈していた。

【生検組織所見】好酸性無構造物質が多量に採取されていた。これらは Direct Fast Scarlet 染色にて陽性に染色された。

【考察】アミロイドーシスとはアミロイドと呼ばれる異常タンパク質が臓器に沈着し機能障害を起こす疾患の総称である。全身性と限局性のものがあり, 今回我々が経験した症例は精査の結果, 肺の限局性アミロイドーシスと診断された。通常細胞診では甲状腺の髄様癌で随伴するアミロイドを見るくらいでありあまり馴染みがない。アミロイドは様々な臓器に沈着し発病するため, 穿刺吸引細胞診や擦過細胞診で遭遇する可能性は十分にあり得る。そのため鏡検の際に無構造物質を認めたら, アミロイドの可能性も念頭に置いて特殊染色や免疫染色などの追加検索を実施することが重要であると思われた。

### P-2-35 肺の気管支擦過細胞診が診断の一助となったリンパ腫様肉芽腫症の1例

大阪赤十字病院病理診断科

○内山悦子(CT), 和田恭介(CT), 武田未優(CT),  
川上由加里(CT), 田戸宏樹(CT), 内堀隆敏(CT),  
藤井大岳(MD), 桜井孝規(MD)

【はじめに】リンパ腫様肉芽腫症(Pulmonary lymphomatoid granulomatosis)は節外性, 血管破壊性を伴うリンパ球増殖疾患である。今回, 肺の気管支擦過細胞診が診断の契機となったリンパ腫様肉芽腫症の1例を経験したので報告する。

【症例】40歳代男性, 38度の発熱, 咳嗽で近医を受診したところ, 胸部CTで両肺すりガラス影あり, 両肺多発腫瘍を認め精査目的で当院を紹介受診となった。その後, 気管支鏡検査を施行後, 胸腔鏡下右肺部分切除が行われた。

【細胞所見】気管支鏡擦過細胞診では血性背景に線毛円柱上皮細胞やリンパ球, 組織球を認めた。リンパ球は小型が主体で, 核腫大や核形不整, 顆粒状クロマチンの増量を伴う中～大型の異型リンパ球様細胞が混在していた。細胞像から, 悪性リンパ腫の可能性を疑った。

【組織所見】気管支鏡擦過細胞診採取時, 経気管支肺生検は類上皮細胞を伴う壊死巣という病理組織診断となった。肺腫瘍摘出材料では, 肉眼的に2.0×1.0cmの白色充実性腫瘍を認め, 顕微鏡的には塊状壊死で内部に含まれている細動脈内には多数のリンパ球浸潤を認めた。浸潤リンパ球の大部分は小型T細胞だが, 混在する大型のB細胞はEBER陽性を示し, リンパ腫様肉芽腫症と診断された。

【まとめ】今回, 経気管支肺生検では診断できなかったリンパ球の異型を気管支鏡擦過細胞診で指摘することで診断の契機となった症例を経験した。気管支擦過細胞診でリンパ球が混在してくることは炎症性から腫瘍性病変に至るまで様々あるが, 出現している細胞を詳細に観察し, 腫瘍性増殖が明らかではない場合でも, 異型リンパ球様細胞の報告は重要と考えられた。



### P-2-36 両側肺に多発小結節を形成したランゲルハンス細胞組織球症の一例

東大和病院病理細胞診断科

○三澤幸美(CT), 島方崇明(CT), 坂牧久仁子(CT), 河村淳平(CT), 加藤友希(CT), 後藤芳章(CT), 山田悠騎(CT), 尾崎文都(CT), 田尻亮輔(MD), 桑尾定仁(MD)

【はじめに】肺ランゲルハンス細胞組織球症(以下 LCH)は比較的稀な疾患で, びまん性肺疾患の 4~5% を占める。今回, 我々は両側肺に多発小結節を形成した LCH の一例を経験したので報告する。

【症例】50 代女性。喫煙歴あり。心窩部および下腹部の痛みを主訴に受診。CT にて両肺野に多発小結節を認めしたが, PET-CT では異常集積がみられず経過観察となった。その間, 多発小結節の消長を繰り返したため, 初診から約 2 年後に転移性腫瘍の除外および確定診断目的で左肺部分切除術を施行した。

【捺印細胞診所見】背景はリンパ球を主体とし好酸球と組織球を含む炎症像で, 核溝やくびれなどの核形不整が目立つ細胞が, 結合性の緩い集団から散在性に出現していた。個々の細胞は突起状や類円形を呈しており, 細胞質が脆弱で集団の細胞境界も不明瞭であった。また, N/C 比は低く, 核クロマチンが微細顆粒状で核膜も薄く, 核小体は目立たなかった。

【組織所見】固定後の剖面像では数ミリ大の小結節が数個観察された。結節はくびれた核や核溝を有する単核細胞が集簇し, 周囲には好酸球や smokers' macrophage を含む多彩な炎症細胞浸潤を伴っていた。上記の単核細胞は, 免疫組織化学的検索において CD1a, S100 が陽性でランゲルハンス細胞と同定されたため LCH と診断した。

【まとめ】LCH のランゲルハンス細胞は, 時として気管支肺胞洗浄液に出現する。組織球や類上皮細胞との鑑別を要するが, 核の異型を捉えることが鑑別の一助となる。鏡検する際, 好酸球の出現にも着目し, 悪性腫瘍や肉芽腫性疾患だけでなく LCH も念頭に置くことで病変の推定が可能になると考えられる。

### P-2-37 経皮的肺針生検時に ROSE を実施した孤立性線維性腫瘍の 1 例

杏林大学医学部病院病理部<sup>1)</sup>, 杏林大学医学部病理学教室<sup>2)</sup>, 杏林大学医学部呼吸器・甲状腺外科学<sup>3)</sup>

○内海 凌(CT)<sup>1)</sup>, 岸本浩次(CT)<sup>1)</sup>, 田邊一成(CT)<sup>1)</sup>, 菅野 瞳(CT)<sup>1)</sup>, 野口由香(CT)<sup>1)</sup>, 坂口 碧(CT)<sup>1)</sup>, 柴山隆宏(MD)<sup>1,2)</sup>, 田中良太(MD)<sup>3)</sup>, 柴原純二(MD)<sup>1,2)</sup>

【はじめに】孤立性線維性腫瘍(solitary fibrous tumor; 以下 SFT)は胸膜にも発生頻度の高い間葉系腫瘍である。Diff-Quick 染色を用いた迅速細胞診(Rapid On-Site cytologic Evaluation; 以下 ROSE)を実施した SFT の一例を報告する。

【症例】50 代, 女性。倦怠感を主訴に近医を受診し, 右胸腔内に腫瘍を指摘され精査加療目的で当院を受診した。CT で右胸腔内に 17.0 cm 大の充実性腫瘍が認められた。経皮的肺針生検時に ROSE が施行された。

【細胞所見】ROSE の Diff-Quick 染色では背景に壊死を認めず, N/C 比が高く, 細胞境界の不明瞭な異型細胞を集塊状, あるいは孤在性に認めた。核は類円形から短紡錘形でクロマチンは微細であり, 軽度の核形不整や大小不同を認め, 細胞質は紡錘形もしくはレース状であった。血管を軸とした細胞集塊や背景に異染性を示す硝子様物質が認められた。上皮性結合が不明瞭であり癌腫よりも間葉系腫瘍を疑う細胞像と報告した。

【組織所見】硝子線維性間質を背景に, 比較的均一な卵円形から短紡錘形核の腫瘍細胞が特定の配列を取らずに増殖する腫瘍を認めた。壊死は認められず, 核分裂像は 0-1 個/mm<sup>2</sup> 認めた。免疫組織化学的に腫瘍細胞は STAT6, CD34 に陽性を示し, SFT と診断した。

【まとめ】SFT は Diff-Quick 染色において異染性を示す硝子様物質を背景に血管を軸とした細胞集塊や孤在性に円形から紡錘形の核異型の乏しい異型細胞が認められる。これらの細胞像を念頭に置くことで, Diff-Quick 染色のみで判定を行う ROSE でも本腫瘍を鑑別に挙げる事が可能であると考えられる。

**P-2-38 胸腺嚢胞から発生したと考えられた胸腺腺癌の1例****P-2-39 演題取り下げ**

国立病院機構金沢医療センター臨床検査科

○梅原瑤子(CT), 寺島 睦(CT), 松田愛子(CT),  
寺井貴志(CT), 山岸 豊(CT), 鈴木啓仁(CT),  
黒瀬 望(MD), 川島篤弘(MD)

【緒言】胸腺上皮性腫瘍のうち、胸腺癌は比較的稀な腫瘍であり、その組織型の多くは扁平上皮癌である。今回我々は、胸腺癌の中でも極めて稀な、胸腺嚢胞から発生したと考えられた胸腺腺癌の細胞像を検討する機会を得たので報告する。

【症例】60歳代後半，男性。検診のCT検査にて、前縦隔に最大径32mm大の単房性嚢胞状腫瘍を認めた。PET-CTでは軽度の集積が見られた。当院に紹介となり、造影CTにて、胸腺嚢胞や嚢胞状変性を伴う胸腺腫が疑われ、胸腔鏡下縦隔腫瘍摘出術が施行された。全身検索にて他の臓器に病巣はなかった。術後2か月が経過したが、再発はない。

【細胞所見】捺印細胞診では、壊死性背景に少数のリンパ球や組織球が見られた。不整重積や腺腔配列の見られる上皮性細胞集塊が多数出現していた。核/細胞質比は高く、核腫大やクロマチンの増量が見られ、核小体を1-2個有しており、腺癌を示唆する所見が認められた。

【組織所見】厚い線維性被膜で覆われた単房性嚢胞性腫瘍で、内面を異型の乏しい単相性の円柱上皮が覆っており、胸腺嚢胞が疑われた。部分的に多層化し乳頭状に増殖する腺癌細胞が見られた。腺癌は壊死を伴いながら、嚢胞壁や胸腺組織へ索状に浸潤していた。既存の胸腺組織は萎縮し、脂肪化していた。

【考察】捺印細胞診から腺癌の推定は可能であった。若干の文献的考察を加えて報告する。

### P-2-40 肺動脈血細胞診により救命しえた肺腫瘍血栓性微小血管症 (PTTM) の一例

松戸市立総合医療センター医療技術局病理診断科<sup>1)</sup>, 松戸市立総合医療センター産婦人科<sup>2)</sup>, 一宮西病院病理診断科<sup>3)</sup>

○富田明奈 (CT)<sup>1)</sup>, 沢田美華 (CT)<sup>1)</sup>, 松家花梨 (CT)<sup>1)</sup>, 横山 綾 (CT)<sup>1)</sup>, 茅野伴子 (CT)<sup>1)</sup>, 平敷好一郎 (MD)<sup>2)</sup>, 池部 大 (MD)<sup>3)</sup>, 野呂昌弘 (MD)<sup>1)</sup>

【はじめに】肺動脈血細胞診が救命に有用であった一例を報告する。

【症例】50代女性。以前から高血圧の指摘があるが治療歴なし。X年7月に左鎖骨上窩リンパ節腫脹にて当院受診し細胞診実施。また、X-2年頃から胃痛と胸やけがあり、X年8月前医受診し9月に上部消化管内視鏡検査 (GF) 実施。同年9月から動悸、息切れが出現し当院受診し、生理機能検査結果から肺高血圧症が考えられたため精査加療目的に入院。CTでは肺血栓、深部静脈血栓なく原因不明。当院でもGF実施し体下部大弯に隆起性病変を認め、生検施行。腫瘍マーカーも高値であることから胃癌、腫瘍血栓が疑われ、右心カテ時に肺動脈血を採取し細胞診を施行したところ悪性所見が認められたため、治療が開始された。

【細胞所見】左鎖骨上窩リンパ節では、Giemsa染色標本1枚のみに、核腫大、核形不整のみられる異型細胞を極少数認め、Class3と報告した。また、肺動脈血細胞診では、核腫大、核形不整、核縁の肥厚、核小体がみられ、クロマチンの増量する異型細胞孤立散在性から小集塊状で認め、Class5 Carcinomaと報告した。

【組織所見】丸みを帯びた短紡錘形腫大核を有する極性の乱れた癌腺管が独立管状～乳頭状あるいは複雑な癒合腺管状や篩状構造を呈して浸潤増殖する像がみられ、高分化～中分化腺癌と報告した。また、免疫染色ではHER2スコアは3+であった。

【まとめ】細胞診でPTTMと診断し、組織診の結果を待たずして全身化学療法を実施したことにより救命しえた症例を報告した。PTTMは短期間のうちに進行し急変する症例が多いため、原因検索の早期に実施される細胞診は非常に有用である。

### P-2-41 軟骨成分が悪性転化をきたした皮膚付属器混合腫瘍の一例

がん研究会有明病院臨床病理センター細胞診断部<sup>1)</sup>, がん研究会有明病院臨床病理センター病理部<sup>2)</sup>, がん研究会有明病院画像診断部<sup>3)</sup>, がん研究会有明病院整形外科<sup>4)</sup>

○池畑浩一 (CT)<sup>1)</sup>, 山下享子 (MD)<sup>1,2)</sup>, 伊藤崇彦 (CT)<sup>1)</sup>, 山崎奈緒子 (CT)<sup>1)</sup>, 山田麻里沙 (CT)<sup>1)</sup>, 阿部 仁 (CT)<sup>1)</sup>, 植野映子 (MD)<sup>3)</sup>, 松本誠一 (MD)<sup>4)</sup>, 阿江啓介 (MD)<sup>4)</sup>, 千葉知宏 (MD)<sup>1,2)</sup>

【はじめに】皮膚混合腫瘍は、汗腺様の上皮細胞成分と筋上皮様の間葉系細胞成分とが共に認められる唾液腺の多形腺腫に類似した腫瘍であり、ときに軟骨化生を示す。今回、混合腫瘍の軟骨成分が悪性転化を示す症例について報告する。

【症例】70歳代男性。20年前より左側腹部にピンポン球大の皮下腫瘍を自覚。2020年頃より急速増大し2023年には9cm大。針生検では皮膚混合腫瘍の組織像であり腫瘍広範切除術が施行された。

【針生検圧搾細胞診】軟骨様基質とともに、単核から多核で多形性を示す悪性細胞を孤立散在性に認めた。悪性細胞は軟骨様基質内外にみられた。また、皮膚付属器由来の上皮細胞集塊や、多辺形を示す筋上皮細胞を孤立性に少数認めた。軟骨形成性腫瘍が疑われたが組織型推定には至らなかった。

【組織所見】真皮から皮下組織に位置する境界明瞭な腫瘍。腫瘍の側方辺縁に付着する1cm大の結節部は、管腔構造や索状配列を示す上皮成分と、線維粘液性の細胞密度の低い間葉系成分からなる異型に乏しい皮膚混合腫瘍の所見であり、その周囲の腫瘍辺縁部にも異型に乏しい上皮成分が見られたが、腫瘍の大半は軟骨成分であった。軟骨細胞には高度の異型・多形性が見られ、核分裂像が散見された。以上より、皮膚混合腫瘍の軟骨成分だけが異型を伴って異常に増殖した腫瘍で、悪性転化が疑われた。

【まとめ】細胞診で軟骨様基質がみられた場合に、軟骨腫や軟骨肉腫、骨肉腫が鑑別にあがる。本症例は、軟部腫瘍であり、皮膚付属器由来の細胞集塊がみられたことが組織型を推定する鍵となりうる。皮膚混合腫瘍の悪性化はきわめてまれであるが念頭に置くことが必要である。

## P-2-42 左大腿骨転子部に発生した軸外脊索腫の1例

埼玉県立がんセンター検査技術部<sup>1)</sup>, 埼玉県立がんセンター病理診断科<sup>2)</sup>, 埼玉県立がんセンター整形外科<sup>3)</sup>

○柿沼幹男(CT)<sup>1)</sup>, 石川文隆(DDS)<sup>2)</sup>, 松原好美(CT)<sup>1)</sup>, 西山みどり(CT)<sup>1)</sup>, 浅野祐美子(CT)<sup>1)</sup>, 高橋智史(CT)<sup>1)</sup>, 林田俊樹(CT)<sup>1)</sup>, 元井紀子(MD)<sup>2)</sup>, 五木田茶舞(MD)<sup>3)</sup>, 神田浩明(MD)<sup>2)</sup>

【はじめに】脊索腫は胎生期の脊索遺残組織に由来する腫瘍であり、ほとんどは頭蓋底あるいは仙骨に発生する。今回、左大腿骨転子部に発生した脊索腫を経験したので報告する。

【症例】30代女性。寝返りで痛むことより前医受診。MRI造影で左転子部に不均一に染まる腫瘤性病変を認め、精査加療目的で当院紹介受診。CTで左大腿骨大転子部に骨皮質の菲薄化を伴う14mm大の溶骨性病変を認めた。診断目的で切開生検及び細胞診を施行した。

【細胞所見】粘液様基質を伴い多稜形～類円形の細胞が集塊状主体に散見する。核は類円形に腫大して大小不同を示し、ときに核内封入体や2核細胞をみる。クロマチンは微細～細顆粒状に濃染して1～数個の核小体を有する。細胞質は淡染性で、一部の細胞では空胞を認めた。また、細胞密度の高い核異型を有する軟骨細胞の大型集塊を認めた。類骨は認められなかった。悪性細胞を推定したが、組織型の推定は困難であり骨肉腫、軟骨肉腫、脊索腫を疑った。

【組織所見】骨梁間に軟骨粘液様の間質を有する異型細胞の増生がみられる。異型細胞の核は腫大して偏在し、胞体は好酸性で空胞を有する細胞もみられる。免疫組織科学でBrachyuryが陽性であり、軸外脊索腫(chordoma periphericum/extra-axial chordoma)と診断した。

【まとめ】細胞異型が強く、担空胞細胞の所見が少なく、発生場所より組織型の推定が困難であった軸外脊索腫を経験した。本症例で得られた細胞所見より脊索腫の推定が可能であるかを検討し報告する。

## P-2-43 当院で経験した悪性顆粒細胞腫の1例

大阪医科薬科大学病院病理部・病理診断科, 病理学教室

○岡西裕之(CT), 石田光明(MD), 河野直人(CT), 中山裕子(CT), 有我こずえ(CT), 小野静香(CT), 出口千尋(CT), 武田玲郁(CT), 栗栖義賢(MD), 廣瀬善信(MD)

【はじめに】顆粒細胞腫は、Schwan細胞由来と考えられている比較的稀な腫瘍である。その多くは良性で、悪性は非常に稀である。今回我々は、リンパ節転移を認めた悪性顆粒細胞腫の1例を経験したので報告する。

【症例】70代女性。2015年に背部腫瘤を自覚し、前医にて腫瘍摘出を行った。顆粒細胞腫と診断されたが、悪性の可能性が高く、当院紹介となった。背部広範切除術を行い、完全切除となった。2023年、造影CT検査にて右頸部リンパ節腫脹を示し、FDG-PET検査で同部位にFDP集積を認めた。診断確定のため、右頸部リンパ節切除術が実施された。術中迅速検査に提出され、捺印細胞診標本を作製した。

【捺印細胞診所見】好酸性顆粒状物質を背景に、異型細胞が小型集塊状から孤立散在性に出現していた。異型細胞には核の多形性を認め、豊富な細胞質は背景物質と同様に顆粒状を示した。紡錘形核や核内空胞を伴う細胞も認めた。免疫細胞化学で、異型細胞はS-100陽性を示した。

【病理学的所見】既存のリンパ節の構築は保たれず、核腫大した豊富な好酸性顆粒状物質を有する腫瘍細胞が細胞密度高く増殖していた。紡錘形核や核の多形性、核内空胞を認めた。免疫組織化学では、腫瘍細胞はS-100, SOX10, CD68陽性, HMB45, Myogenin陰性であった。臨床所見と合わせて、悪性顆粒細胞腫のリンパ節転移と診断した。

【考察とまとめ】悪性顆粒細胞腫の細胞像の報告は8例のみである。特徴として、背景に顆粒状物質が見られること、豊かな顆粒状細胞質を有する腫瘍細胞の存在、核の多形性や紡錘形核を示す細胞の存在などが報告されている。本例も上記の細胞像を示し、免疫細胞化学におけるS-100陽性所見が診断に有用であった。



## P-2-44 頸部に発生した脊索腫の 1 例

公益財団法人田附興風会医学研究所北野病院病理診断科

○仲村佳世子(CT), 西岡千恵子(CT), 足羽彩加(CT),  
河野孝志(CT), 知念優介(CT), 本庄 原(MD)

【はじめに】脊索腫は胎生期の脊索の遺残から発生する稀な腫瘍で, その発生部位は仙尾部, 頭蓋底に多いのが特徴的である。

【症例】60 代女性. 初診時 7ヶ月前より嘔声等の症状と共に頸部腫瘍があり, 近医にてリハビリを行うも改善せず, 脳神経外科病院を受診し, 頸椎造影 MRI にて頸椎浸潤, 脊髄圧迫を伴う広範な頸部悪性腫瘍疑いの病変を認め, 当院に紹介となる。

【細胞所見】ライトグリーンに好染色性で一部ヘマトキシリンに淡染する粘液様物質を背景に, 豊富な細胞質を有する単核あるいは 2 核の細胞が, 集塊あるいは孤立性に多数出現. 紡錘形細胞や多角形細胞, 類円形細胞を認めた. 異型は目立たないものが多いものの, クロマチンの増量や核小体の目立つ細胞も認めた. 核分裂像は見られないが, 一部壊死様物質を伴い, 採取されている細胞量, 壊死様物質などを勘案すると悪性の可能性があり, 脊索腫や軟骨系腫瘍が疑われた。

【組織所見】好酸性の豊かな細胞質を有する腫瘍細胞が上皮様結合を伴って, シート状に増殖. 腫瘍細胞の多くはクロマチンの濃染する類円形ないし円形の核を有するが, 一部の核は不整形であった. 空胞状の細胞質を有する細胞の介在を伴っており, いわゆる担空細胞を想起する所見を認めた. 背景の一部には myxoid な間質が見られた. 酵素抗体法では brachyury が核に陽性, cytokeratin(AE1/AE3)も陽性. S-100 蛋白は一部の細胞に弱く染まり, SOX10, D2-40, CK7, CK20 は陰性であった. 粘液を含む間質が乏しく, 典型像とはやや異なるが, 酵素抗体法の結果も併せ, chordoma と診断した。

【まとめ】今回われわれは, 頸部に発生した脊索腫の 1 例を経験したので報告する。

## P-2-45 頸部に発生した横紋筋腫の 1 例

地方独立行政法人大阪府立病院機構大阪急性期・総合医療センター病理科

○佐々木志保(CT), 藤中浩樹(CT), 岩瀬大輔(CT),  
片平くるみ(CT), 立石愛美(CT), 倉澤佳奈(CT),  
西尾祥邦(CT), 島津宏樹(MD), 松岡圭子(MD),  
伏見博彰(MD)

【はじめに】横紋筋腫は心臓や骨格筋に由来する良性腫瘍であり, なかでも心臓外横紋筋腫は非常にまれである. 今回我々は 40 代男性頸部に発生した横紋筋腫の 1 例を経験したので報告する。

【症例】40 歳代男性. 慢性腎不全. 透析時, 頸部腫瘍を指摘され, 当センター紹介受診となった. エコーにて, 頸部正中左寄りに血流豊富な充実性腫瘍及び甲状腺左葉下極にも結節が見られた. 頸部腫瘍に増大傾向が見られたため摘出術が行われた。

【頸部腫瘍の細胞像】毛細血管と思われる紡錘形の小型細胞と共に, 大型で厚い細胞質を有する多角形細胞が多く見られた. ライドグリーンとオレンジ G 両方に染まり, ごく一部には, 横紋様構造も認められた。

【組織像】好酸性の広い胞体を持つ多角形の腫瘍細胞がびまん性に認められた. 一部ではいわゆる spider cell 様であり, 多数の毛細血管が介在していた. PTAH 染色では, 横紋はあきらかでないが, 一部において, ドット状や短い線状の陽性所見がみられた. 壊死や核分裂像は認められず, Rhabdomyoma と診断された。

なお, 甲状腺下極の病変は術中に副甲状腺腫瘍と判明し, 組織学的に Parathyroid hyperplasia と診断された。

【まとめ】本症例において, 細胞診でも筋組織様細胞が採取されていたが, 積極的に横紋筋腫を疑うことができなかった. 甲状腺下部病変と同時に提出されたため, 上皮細胞由来の腫瘍であろうと言う先入観が強く, また, 心臓外横紋筋腫が頸部に発生するという認識が薄かったことが要因と考えられた. 稀な症例であってもその発生部位を認識することはとても重要である。

## P-2-46 異型脂肪腫様腫瘍/高分化脂肪肉腫が鑑別に挙げられた紡錘細胞脂肪腫の一例

呉医療センター・中国がんセンター病理診断科<sup>1)</sup>, 呉医療センター・中国がんセンター臨床検査科<sup>2)</sup>, 呉医療センター・中国がんセンター名誉院長<sup>3)</sup>

○藤澤宏樹(CT)<sup>1)</sup>, 倉岡和矢(MD)<sup>1,2)</sup>, 福原詩織(CT)<sup>1)</sup>, 菅重里紗(CT)<sup>1)</sup>, 齋藤彰久(DDS)<sup>1)</sup>, 山本利枝(MD)<sup>1)</sup>, 谷山清己(MD)<sup>3)</sup>

【はじめに】紡錘細胞脂肪腫(SCL)の発生頻度は全脂肪性腫瘍の1.5%と遭遇する頻度の少ない良性腫瘍である。今回我々は異型脂肪腫様腫瘍/高分化脂肪肉腫(ALT/WDLS)が鑑別に挙げられたSCLの一例を経験したので報告する。

【症例】50歳代, 男性。以前より右頸部腫瘍を自覚していたが, 2-3か月で急激な増大を示したことより, 他院受診。他院US検査にて, 右頸部に5cm大, 腫瘍内部の軟部濃度が不均一な脂肪性腫瘍が認められた。脂肪肉腫が疑われ, 当院へ紹介受診となり, 右頸部腫瘍に対して穿刺吸引細胞診が施行された。

【細胞所見】血管軸やライト緑に濃染する細長い膠原線維様物質を背景に, 脂肪滴の大小不同を示す脂肪細胞が多数見られた。脂肪細胞は類円形~不整形核を示し, 一部に多核や核小体の腫大を認めた。また, 裸核状の紡錘形細胞が混在して見られた。脂肪細胞のクロマチン増量は乏しかったが, 脂肪細胞の核形不整, 血管の増生, 脂肪滴の大小不同を認めたことより, ALT/WDLSと脂肪腫の鑑別が困難であり, 異型脂肪細胞と報告した。

【組織所見】脂肪滴の大小不同を示す成熟脂肪細胞と紡錘形細胞の増生が認められた。脂肪細胞の一部に軽度の核腫大や核小体腫大が見られた。好酸性を示す膠原線維や免疫染色にて紡錘形細胞がCD34陽性を示していたことより, SCLと報告した。

【考察】SCLは毛細血管の増生, 脂肪滴の大小不同, 成熟脂肪細胞の軽度の核形不整を認め, ALT/WDLSの鑑別を要する。本疾患を推定し得る所見として, 背景にライト緑に濃染する膠原線維様物質を認め, 紡錘形細胞の核異型や脂肪細胞のクロマチン増量が乏しいことが挙げられた。

## P-2-47 後腹膜に発生した脱分化型脂肪肉腫2例

埼玉医科大学病院中央病理診断部<sup>1)</sup>, 埼玉医科大学病院病理学<sup>2)</sup>

○稲田博輝(CT)<sup>1)</sup>, 土居美枝子(CT)<sup>1)</sup>, 政岡秀彦(CT)<sup>1)</sup>, 細沼沙紀(CT)<sup>1)</sup>, 福島葉子(CT)<sup>1)</sup>, 山口浩(MD)<sup>1,2)</sup>, 石澤圭介(MD)<sup>1,2)</sup>, 奥寺康司(MD)<sup>1,2)</sup>, 山田健人(MD)<sup>1,2)</sup>

【はじめに】脱分化型脂肪肉腫は後腹膜に好発する腫瘍である。今回我々は, 後腹膜に発生した脱分化型脂肪肉腫2例を経験したので報告する。

【症例1】50代女性。左腹部腫瘍を主訴に近医受診。CT検査で左後腹膜に33cm×18.5cm大の脂肪成分を含む巨大な腫瘍を認め, 当院紹介受診。左後腹膜腫瘍の摘出および捺印細胞診が施行された。捺印細胞診では核肥大し, 一部多空胞状の細胞質を有する脂肪芽細胞と核形不整, クロマチン増量, 多核化を示す紡錘形細胞が混在して見られた。免疫染色を施行したところ, MDM2またはCDK4陽性の細胞が多数見られた。また, FISH法を施行したところMDM2遺伝子の増幅が確認され, 組織所見と併せて脱分化型脂肪肉腫と診断された。

【症例2】80代男性。2005年に当院で手術を行い, 脱分化型脂肪肉腫と診断された。その後, 経過観察していたが, 2023年4月のCT検査で, 左後腹膜腔に4cm×3.6cm大の腫瘍を認め, 再発または腭由来の腫瘍を疑い, 左後腹膜腫瘍の摘出および捺印細胞診が施行された。術中迅速診断では, 剖面がゼリー様の充実性腫瘍が提出された。捺印細胞診では, 粘性性間質を背景に, 核の大小不同, クロマチンが細顆粒状に増量した紡錘形異型細胞が小集塊で多数見られた。また, 少数ではあるが花むしろ様構造や多核の奇形細胞を認めた。HE染色では, 既往腫瘍と同様の所見を示し, 免疫染色を施行したところ既往腫瘍では, MDM2陽性, CDK4陰性であったが, 今回はMDM2, CDK4共に陽性所見を示した。以上の所見から脱分化型脂肪肉腫の再発と診断された。

【まとめ】脱分化型脂肪肉腫は細胞像のみでは他の肉腫との鑑別は難しいが, 捺印標本を免疫染色することで早期の鑑別が可能となる。

## P-2-48 大腿軟部に発生した CIC 遺伝子再構成肉腫の一例

大阪国際がんセンター臨床検査科病理・細胞診<sup>1)</sup>, 大阪国際がんセンター病理細胞診断科<sup>2)</sup>

○児島宏哉(CT)<sup>1)</sup>, 神月 梓(CT)<sup>1)</sup>, 西村早菜子(CT)<sup>1)</sup>, 龍あゆみ(CT)<sup>1)</sup>, 棚田 諭(CT)<sup>1)</sup>, 吉田研一(MD)<sup>2)</sup>, 長田盛典(MD)<sup>2)</sup>, 本間圭一郎(MD)<sup>2)</sup>

【はじめに】CIC 遺伝子再構成肉腫（以下 CIC 肉腫）は小円形細胞肉腫で、Ewing 様肉腫に分類されてきた腫瘍であるが、近年新たに同定された融合遺伝子に基づいて確立された疾患概念である。好発年齢は若年成人で、男性にやや多い。多くの症例が、四肢や体幹の深部軟部組織に発生する。Ewing 肉腫に比して、予後は有意に不良とされている。今回、我々が経験した CIC 肉腫の 1 例を報告する。

【症例】50 代男性、MRI で大腿部に 6.4 cm の腫瘍を認め、生検・細胞診が施行された。

【細胞所見】壊死性背景に、類円形～短紡錘形核の腫瘍細胞が出現し、一部に集塊様の細胞もみられるも、多くは散在性に腫瘍細胞が認められた。個々の細胞は N/C 比はやや高く、核形不整がみられ、核小体は腫大していた。一部に高度な異型を有する大型細胞が出現していた。

【組織所見】明瞭な核小体および好酸性からやや淡明な細胞質を有する類円形、上皮様ないしは紡錘形の細胞が、線維性背景に広範な壊死や一部に粘液性変化を伴い分葉状に増殖していた。腫瘍細胞には軽度の多形性が見られ、少数ではあるが複数の核や bizarre な核を有する大型の異型細胞が混在していた。腫瘍細胞は免疫染色で CD99, WT1, ETV4 に陽性となり CIC 肉腫と考えられた。

【考察】本症例は一部集塊様で出現し、核は類円形～短紡錘形で、一部に多形性がみられた。小円形細胞が見られた時には、紡錘形細胞や異型の高度な細胞の混在に着目し Ewing 肉腫以外に CIC 肉腫も鑑別に入れるべきと考えられる。CIC 肉腫は細胞診での症例報告も少ないことから、更なる症例の蓄積が必要である。

## P-2-49 CIC 再構成肉腫 (CIC-NUTM1 sarcoma) の一例

慶應義塾大学医学部病理学教室<sup>1)</sup>, 慶應義塾大学病院病理診断科<sup>2)</sup>

○佐藤孝之(CT)<sup>1)</sup>, 鈴木美那子(CT)<sup>1)</sup>, 北村美寿穂(CT)<sup>2)</sup>, 市川香緒里(CT)<sup>2)</sup>, 上野彰久(MD)<sup>2)</sup>, 大喜多肇(MD)<sup>2)</sup>

【はじめに】CIC 再構成肉腫は、Ewing 様肉腫のひとつで、WHO 第 5 版では CIC 遺伝子の融合を有する高悪性度で未分化な円形細胞肉腫と定義されている。今回我々は CIC 再構成肉腫の 1 例を経験したので報告する。

【症例】50 代女性。他院で前縦隔腫瘍を指摘され当院受診となり、CT ガイド下生検が施行された。小型円形細胞腫瘍とされ、免疫組織化学や遺伝学的検索により、CIC 再構成肉腫と診断された。前縦隔腫瘍の穿刺針洗淨液と、胸水が提出された。

【細胞所見】穿刺針洗淨液：ごく少量の N/C 比の高い小型異型細胞を認めた。細胞質は淡く、境界不明瞭であった。胸水：小型円形～類円形細胞からなる、N/C 比の高い異型細胞を孤立散在性に多数認めた。核腫大、顆粒状のクロマチン増量、核小体の単個腫大を認めた。細胞質は淡く、多数の小型空胞がみられた。

【組織所見】類円形核と好酸性細胞質をもつ異型細胞が、粘液腫状基質を背景に増殖していた。免疫組織化学にて Cytokeratin や S100 を含む多くの染色は陰性で、NUT と ERG が陽性であった。Foundation One で CIC-NUTM1 が検出され、CIC 再構成肉腫と診断された。

【考察】小型円形細胞腫瘍の鑑別は多岐にわたるため、細胞像のみからの推定は非常に困難であり、免疫組織化学や遺伝学的検索が必要となることが多い。しかし、細胞像から得られる形態学的な情報は多く、詳細な所見の観察は組織型推定の一助になると考えられる。CIC 再構成肉腫の体腔液中における細胞像の報告は調べた限り確認できない。体腔液中での CIC 再構成肉腫の細胞像を中心に、文献的な考察を含め発表する。

## P-2-50 胸椎転移を来したコハク酸脱水素酵素欠損性腎細胞癌の一例

帝京大学医学部附属病院病院病理部<sup>1)</sup>, 帝京大学医学部病理学講座<sup>2)</sup>, 帝京大学医学部病院病理部<sup>3)</sup>, 帝京大学医療技術学部臨床検査学科<sup>4)</sup>, 岡山大学病院病理診断科<sup>5)</sup>, 東京女子医科大学病理診断学分野<sup>6)</sup>

○小島 貴(CT)<sup>1)</sup>, 菊地良直(MD)<sup>2)</sup>, 安井万里子(MD)<sup>2)</sup>, 沼倉里枝(MD)<sup>2)</sup>, 藤倉陸生(MD)<sup>3)</sup>, 望月 眞(MD)<sup>4)</sup>, 佐野竣亮(CT)<sup>1)</sup>, 南 秀坪(CT)<sup>1)</sup>, 向山淳児(CT)<sup>1)</sup>, 笠井亮子(CT)<sup>1)</sup>, 赤嶺 亮(CT)<sup>1)</sup>, 河野純一(CT)<sup>1)</sup>, 石井美樹子(CT)<sup>1)</sup>, 柳井広之(MD)<sup>5)</sup>, 長嶋洋治(MD)<sup>6)</sup>, 笹島ゆう子(MD)<sup>3)</sup>

【はじめに】コハク酸脱水素酵素(SDH)欠損性腎細胞癌は、2016年よりWHO分類に記載された稀な腎細胞癌である。腫瘍発生には、電子伝達系およびTCA回路に関わる酵素SDHをコードするSDHサブユニット遺伝子の変異が関与する。今回我々は、SDH欠損性腎細胞癌の胸椎転移例を経験し、その細胞像を観察し得たので報告する。

【症例】80代女性。11年前他院での右腎腫瘍切除術の既往あり。歩行障害により当院受診しMRIで脊柱管を占拠する6cm大の不整形腫瘍を指摘され、CTガイド下生検が施行された。

【細胞像】生検時の腫瘍捺印標本では、血性背景に、豊富な顆粒状細胞質を有する異型細胞が、散在性または小集塊状に認められた。核は類円形で中心性または偏在性、クロマチンは顆粒状～細顆粒状で、小型核小体が目立っていた。裸核状細胞も多く認められた。

【組織像】胸椎腫瘍切除標本では、類円形核と好酸性の広い細胞質を有する腫瘍細胞が充実性に増殖しており、一部に泡沫状細胞質や細胞質内空胞が見られた。腫瘍細胞は免疫組織学的にAE1/AE3(+), CAM5.2(+), PAX8(+), AMACR(+), GATA3(+), Chromogranin A(+), CK7(-), c-kit(-), SDHB発現消失を示した。既往の腎腫瘍摘出検体と組織形態及び免疫組織化学的形質が一致したことからSDH欠損性腎細胞癌の転移と診断された。

【結語】SDH欠損性腎細胞癌は、比較的新しい疾患概念であり稀であることも相俟って、その細胞像に関する記述はほとんど見当たらない。好酸性顆粒状細胞質を有する腫瘍細胞で構成されることから、オンコサイトーマなどの鑑別を要するものと思われる。本例の細胞像を検討しその特徴について考察する。

## P-2-51 術後12年経過後に再発をきたしたセミノーマの1例

日本医科大学千葉北総病院病理部

○佐藤悠衣(CT), 高橋信行(CT), 三枝順子(CT), 京本晃典(CT), 京本絢美(CT), 田中 萌(CT), 笹谷昌司(CT), 長谷川千花子(MD), 平野孝幸(MD), 羽鳥 努(MD)

長期経過後のセミノーマの再発例を経験したので報告する

【臨床経過】無痛性陰嚢腫大にて近医受診、当院紹介され手術を施行した。手術検体では、精巣に55×35×22mmの腫瘍を認めた。腫瘍は精巣に局限し、白膜浸潤は認めなかった。精索、精管への浸潤は認めず脈管侵襲も認めなかった。pT1cN0M0のセミノーマと診断された。その後の経過観察で再発は認めず、1年ごとの経過観察をされていた。11年目の画像所見では再発は認めなかったが、12年の経過後、画像にて傍大動脈リンパ節の腫大を認めた。病変は画像上11×8cmで、悪性リンパ腫、セミノーマの再発などが鑑別にあげられた。細胞診が施行されセミノーマの転移が疑われた。組織生検で、異型細胞の浸潤性増殖が認められ、免疫組織学的に、c-kit陽性、podoplanin陽性、PLP軽度陽性、Cytokeratin7陰性、Cytokeratin20陰性でセミノーマの再発として矛盾しない所見であった。現在、化学療法、経過観察中である。

【細胞所見】異型性のないリンパ球に混在して、核濃染を伴う異型細胞を散在性に認めた。変性が強く、詳細な観察は困難であるが、明確な核小体を有する細胞も認められた。異型細胞は細胞質を有するものが多く、セミノーマの転移他が疑われた。

【考察】セミノーマの再発は通常3年以内に起こり、5年以降の再発は0.8から2.5%との統計があり10年後の再発はさらに稀である。本症例は、12年の経過後に後腹膜として再発した一例であったセミノーマの経過やリンパ節細胞診の診断について示唆に富む症例と考えられたので報告する。



## P-2-52 縦隔セミノーマの 3 例

一般財団法人住友病院診療技術部臨床検査科<sup>1)</sup>, 一般財団法人住友病院病理診断科<sup>2)</sup>

○三村裕子(CT)<sup>1)</sup>, 岡本秀雄(CT)<sup>1)</sup>, 今村大輔(CT)<sup>1)</sup>, 杉尾紗彩(CT)<sup>1)</sup>, 松永由紀(MD)<sup>2)</sup>, 藤田茂樹(MD)<sup>2)</sup>

【はじめに】縦隔セミノーマは縦隔に発生する性腺外悪性胚細胞腫瘍の一種である。縦隔腫瘍の診断には CT ガイド下生検が必須とされており, 今回我々はその捺印細胞像を中心に報告する。

【症例】(1) 30 代男性。検診で右上縦隔腫脹を指摘され受診。CT で前縦隔に周囲臓器への浸潤を疑う 70 mm 大の腫瘍を認めた。細胞診では強い壊死性背景のなか, N/C 比大きく核小体を認める円形細胞を孤立散在性から結合性疎な小集塊で認められた。セミノーマが推定された。

(2) 50 代男性。夜間咳嗽, 左肩痛にて来院。CT で前縦隔に 70 mm 大の腫瘍を認めた。細胞診では, リンパ球を背景に核腫大し明瞭な核小体を示す円形細胞が孤立散在性から結合性の低下した集塊で認められた。セミノーマが推定された。

(3) 50 代男性。検診の胸部 X 線の異常陰影を指摘され受診。CT で前縦隔に 105 mm 大の腫瘍を認めた。細胞診は再水和固定を実施。壊死性背景にリンパ球を認め核腫大し N/C 比の増大した異型細胞が結合性の低下した集塊でみられた。核濃染を示し悪性が想定されたが組織型の推定はできなかった。

【組織診断】3 例とも, 背景に壊死を伴い, 不整に腫大した核と好酸性の細胞質を有する異型細胞がびまん性に増殖する像を認めた。セミノーマと診断された。

【まとめ】縦隔セミノーマは縦隔腫瘍の 0.4% と稀な腫瘍であり, 10~30 代の男性が発症のピークであるが 50 代でも発症する。細胞像は精巣原発セミノーマと同様とされているが実際に遭遇する機会は少ない。今回 3 例の縦隔セミノーマを経験し細胞像を実際に把握することは今後の日常検査において有意義であると考えた。

## P-2-53 顎下腺原発扁平上皮癌の 1 例

東京慈恵会医科大学附属柏病院病院病理部

○南麻里奈(CT), 柴田瑤子(CT), 土屋嗣美(CT), 池田奈麻子(CT), 春間節子(CT), 齋藤 歩(CT), 坂口涼子(MD), 三宅美佐代(MD), 岩本雅美(MD)

【はじめに】顎下腺悪性腫瘍のなかでも扁平上皮癌は 2% と極めて稀で予後不良である。今回, 顎下腺原発扁平上皮癌の 1 例を経験したので報告する。

【症例】70 歳代, 男性。右顎下部の急速な増大を主訴に前医を受診した。CT にて右顎下腺腫瘍を認め, 当院で行われた穿刺吸引細胞診で癌腫が疑われ, 右顎下腺腫瘍摘出術が施行された。

【細胞学的所見】壊死性背景に細胞密度の高い集塊が散見された。一部の集塊では流れるような配列を呈していた。異型細胞はライトグリーン好染の紡錘形または多稜形で, N/C は高く, 核は中心性で腫大や大小不同が見られ, クロマチンは細顆粒状~粗顆粒状で増量し, 明瞭な核小体を有していた。また, オレンジ G 好染の異型扁平上皮細胞や無核で細胞質の厚い細胞も混在していた。以上は上皮性悪性腫瘍の所見で, 扁平上皮癌が疑われたが, 採取部位を考慮すると粘表皮癌の部分像も否定できず, 細胞診での組織型確定は困難であった。

【組織学的所見】腫大不整形核と好酸性細胞質を有する腫瘍細胞が充実性に増殖し, 不規則に癒合する胞巣状・索状構造を形成していた。加えて, 腫瘍胞巣内には角化を伴っていた。鑑別診断として扁平上皮癌, 粘表皮癌, 導管癌が挙げられた。免疫組織学的検討などに加えて, 臨床的に他の全身諸臓器に原発を示唆する腫瘍を認めなかったことより, 顎下腺原発扁平上皮癌と診断した。

【まとめ】唾液腺原発扁平上皮癌の鑑別診断は, 粘表皮癌, 導管癌, 多形腺腫など多岐に渡る。それらの細胞所見を比較検討し, 文献的考察も加えて報告する。

## P-2-54 顎下腺に発生した筋上皮癌の一例

小田原市立病院病理診断臨床検査科

○宮崎小百合(CT),磯崎 勝(CT),本多 譲(CT),  
涌井架奈子(CT),高橋信一(CT),久保田一輝(CT),  
三富弘之(MD)

【はじめに】筋上皮癌は、全唾液腺腫瘍の約1%と稀な腫瘍で、高齢者の耳下腺と小唾液腺に好発し、筋上皮腫や多形腺腫から悪性化したものも多い。中～高悪性度の腫瘍で、高悪性例では局所再発や、肺などへの遠隔転移が認められる予後不良な腫瘍である。今回、筋上皮癌を推定し得た症例を経験し、筋上皮腫との細胞像を比較した結果、若干の知見を得たので報告する。

【症例】40歳代、男性。2001年より右顎下部腫脹あり。自覚症状なく徐々に増大傾向がみられ2023年当院受診。CT、穿刺吸引細胞診を施行し摘出手術となった。

【細胞所見】核/細胞質比が高く核形不整を示す異型細胞を孤在性に認め、一部に基底膜様の無構造物質を取り囲むような構造がみられた。ギムザ染色ではメタクロマジーを示す粘液様間質も見られた。

【組織所見】15cm大の境界明瞭な腫瘍で、断面は黄白色充実性の細い隔壁を伴う分葉状腫瘍であった。腫瘍細胞は、楕円形～類円形の核を有する多方形、紡錘形の細胞で、充実性シート状、胞巣状、索状構造が見られた。腫瘍間質には硝子化が目立ち、粘液腫様変化や石灰化も認められた。周囲には薄い被膜形成があり、被膜を越える小結節状の圧排性進展を認めた。免疫染色ではAE1/AE3、S-100、p40陽性、Ki-67標識率は約15%であった。

【まとめ】採取された細胞は、粘液腫様変化や硝子化を伴う間質が豊富なため少数であった。背景には、粘液様間質や硝子様物質を認めた。筋上皮癌は、筋上皮腫と比較して核溝が多くみられ良悪性の鑑別に有用と思われた。核溝、核形不整を含めた細胞計測の結果とともに報告する。小田原市立病院 0465-34-3175

## P-2-55 顎下腺穿刺吸引細胞診で経験した悪性黒色腫の1例

防衛医科大学校病院検査部病理

○中山美咲(CT),三鍋慎也(CT),高橋宏美(CT),  
川口 翔(CT),佐藤周子(MD),宮居弘輔(MD),  
島崎英幸(MD),緒方 衝(MD),松熊 晋(MD)

【はじめに】唾液腺腫瘍に対する穿刺吸引細胞診(FNA)は、術前診断ツールの1つとして広く普及している。しかし唾液腺腫瘍は、多数の組織型の存在、また同一組織型内での形態学的な多彩性から診断にしばしば難渋する。今回我々は、顎下腺FNAで悪性黒色腫を経験したため報告する。

【症例】40代、男性。右顎下部の腫脹を自覚し、精査目的で当院紹介となった。右顎下部に2cm大、弾性硬、可動性良好な腫瘍性病変を認め、FNAが施行された。

【細胞像】血性背景に、流れ様配列を示し軽度重積性のみられる、結合性の比較的保たれた集塊が認められた。集塊内には一部に血管間質もみられた。集塊は小型類円形から楕円形核を有する紡錘形細胞から構成され、微細顆粒状のクロマチン増量、1～複数個の明瞭な核小体が認められた。壊死や核分裂像は目立たず、粘液様物質も明らかではなかった。

【組織像】右顎下腺には、灰白色調充実性で出血を伴う、境界明瞭な35×25×22mmの腫瘍が認められた。組織学的には、核小体が明瞭でクロマチンの増量した楕円形～紡錘形腫大核を有し、血管間質を伴いつつ束状に錯綜して増殖していた。一部に褐色色素の沈着がみられ、免疫組織化学所見も併せて悪性黒色腫と考えられたが、他臓器に原発巣は明らかではなかった。

【まとめ】唾液腺原発の悪性黒色腫は極めて稀である。紡錘形細胞が流れ様配列を示し出現していたことから、悪性の唾液腺腫瘍であれば、筋上皮癌や扁平上皮癌などが鑑別に挙がる。本症例の細胞診標本では、悪性黒色腫の細胞学的特徴であるメラニン顆粒や核内空泡は明らかではなく、悪性黒色腫を推定することは困難であった。

## P-2-56 耳下腺分泌癌の一例

鹿児島大学病院病理部・病理診断科<sup>1)</sup>, 鹿児島大学大学院  
歯医学総合研究科病理学分野<sup>2)</sup>

○亀澤 雅(CT)<sup>1)</sup>, 田崎貴嗣(MD)<sup>2)</sup>, 古家淳行(CT)<sup>1)</sup>,  
窪田恵美(CT)<sup>1)</sup>, 切田ゆかり(CT)<sup>1)</sup>, 霧島茉莉(MD)<sup>2)</sup>,  
村上未樹(MD)<sup>1)</sup>, 北菌育美(MD)<sup>1)</sup>, 東美智代(MD)<sup>1)</sup>,  
谷本昭英(MD)<sup>1,2)</sup>

【はじめに】唾液腺分泌癌は, 全唾液腺悪性腫瘍の約 10% を占める, 稀な低悪性度の腫瘍である。今回, 耳下腺に発生した分泌癌の症例を経験したので報告する。

【症例】50 代, 女性。約 2 年前から頸部右側に小指頭大の腫瘍を自覚していた。サイズ変化はないが気になったため前医を受診したところ, 可動性不良の境界明瞭な腫瘍を指摘された。当院へ紹介受診され, 頸部エコー, MRI 検査で右耳下腺浅葉に 10 mm の腫瘍を認め, 多形腺腫を疑われた。吸引細胞診を施行後に右耳下腺腫瘍摘出術が行われた。

【細胞所見】少数の組織球を背景に, 重積性を示すシート状や小球状の上皮細胞集塊が出現していた。個々の細胞は泡沫状の細胞質や細胞質内空胞を認め, 軽度の核腫大や核形不整がみられた。筋上皮細胞や間質性粘液は認めず, 多形腺腫としては非典型的であった。分泌癌の他に, 腺房細胞癌も鑑別に挙がり, 判定は鑑別困難とした。

【組織所見】腺腔構造を伴った胞巣を形成する腫瘍細胞が増殖していた。腫瘍細胞は核小体明瞭な類円形核を有し, 小範囲では泡沫状の細胞質も見られた。腺腔内にはジアスターゼ消化抵抗性の PAS 陽性像を認めた。免疫組織化学的に, 腫瘍細胞は S-100, GATA3 陽性, Pan-TRK が核と細胞質に部分的に陽性を示した。以上の所見より, 分泌癌と診断した。

【まとめ】耳下腺に発生した分泌癌を経験した。鑑別診断として, 多形腺腫や腺房細胞癌などがあげられる。細胞像における鑑別点について文献的考察を加えて報告する。

## P-2-57 上皮筋上皮癌と診断された 4 症例の検討

順天堂大学医学部附属順天堂医院病理診断センター<sup>1)</sup>,  
順天堂大学医学部人体病理病態学講座<sup>2)</sup>

○本多彩恵香(CT)<sup>1)</sup>, 半田貴史(CT)<sup>1)</sup>, 寺尾暁子(CT)<sup>1)</sup>,  
占部悦子(CT)<sup>1)</sup>, 佐藤絢香(CT)<sup>1)</sup>, 福村由紀(MD)<sup>2)</sup>,  
八尾隆史(MD)<sup>2)</sup>

【はじめに】上皮筋上皮癌は, 全唾液腺腫瘍の約 1% を占める比較的稀な低悪性度の腫瘍である。今回, 我々は 2014 年から 2023 年の間に当院で穿刺吸引細胞診を行い, 悪性を否定できず手術施行され, 組織学的に上皮筋上皮癌と診断された 4 症例について細胞診断学的検討を行ったので報告する。

【症例】症例 1: 60 代, 女性, 6 年前より右耳下部腫瘍を自覚, 腫瘍の増大, 圧痛あり。MRI にて 3 cm 大の辺縁分葉状の腫瘍を認めた。症例 2: 70 代, 女性, 3 年前から左顎角部/耳下腺内腫瘍を自覚, 受診の数日前から急速に増大。MRI にて 2 cm 大の不整形多房状腫瘍を認めた。症例 3: 60 代, 女性, 30 年前に左耳下部腫瘍を自覚, 前医で多形腺腫の診断。MRI にて 4 cm 大の分葉状腫瘍を認めた。症例 4: 80 代, 女性, 10 年前に前医で多形腺腫と診断, MRI にて左耳下腺部に 2 cm 大の内部不均一に造影される腫瘍を認めた。

【細胞所見】4 症例共通の所見として, 軽度重積を伴う結合性の強い細胞集塊を認めた。個々の細胞は円形から類円形核, 小型核小体を認め, 集塊は一部で管状, 篩状増殖を示しており, 4 症例中 3 症例では OG 好性の粘液様物質を有する腺腔構造を呈する集塊を認めた。腫瘍性筋上皮細胞と思われる細胞は出現数や細胞形態にばらつきがあり, 上皮との 2 相性が確認できる症例は 4 症例中 2 症例であった。

【まとめ】上皮筋上皮癌は多形腺腫や基底細胞腺腫/癌, 腺様嚢胞癌などの腫瘍と類似した細胞像を呈することが多く, 細胞診での推定は困難とされている。本症例と鑑別を要する他の腫瘍との細胞学的特徴について, 比較検討を行った。

## P-2-58 耳下腺周囲組織に転移した淡明細胞型腎細胞癌の一例

神戸大学医学部附属病院病理部<sup>1)</sup>, 神戸大学医学部附属病院病理診断科<sup>2)</sup>

○蜂巢智也(CT)<sup>1)</sup>, 塚本龍子(CT)<sup>1)</sup>, 吉田美帆(CT)<sup>1)</sup>,  
今川奈央子(CT)<sup>1)</sup>, 猪原哲嗣(CT)<sup>1)</sup>, 猪原千愛(CT)<sup>1)</sup>,  
平田幸也(CT)<sup>1)</sup>, 神保直江(MD)<sup>2)</sup>, 田中伴典(MD)<sup>2)</sup>,  
伊藤智雄(MD)<sup>2)</sup>

【はじめに】淡明細胞型腎細胞癌の腫瘍は繊細な血管網を伴い増生し、血行性に転移しやすい。今回我々は、ギムザ染色で異染性を認め、当初多形腺腫と診断した耳下腺周囲組織転移性淡明細胞型腎細胞癌の一例を経験したので報告する。

【症例】60歳代男性。4ヵ月前より左側頬外側面に腫瘤を自覚。痛みや増大傾向はなく、かかりつけの歯科クリニックより精査目的で当院紹介受診となった。左耳下腺腫瘍が疑われ耳下腺穿刺吸引細胞診が施行された。その約2ヵ月後に左耳下腺腫瘍摘出術が行われた。

【細胞所見】粘液を伴い核密度の高い細胞集塊が多数出現していた。細胞集塊は結合性の低下を示し、核偏在性で豊かな胞体有する類円形の細胞と楕円形～紡錘形の細胞で構成されていた。一部にみられた粘液様の物質は、ギムザ染色で異染性を認めた。明らかなクロマチンの増加はみられず、多形腺腫と診断した。しかし、組織診での淡明細胞型腎細胞癌との結果より、再鏡検したところ、集塊の異染性を示した部分は血管間質であり、少数、核小体の腫大や軽度の核異型を示す異型細胞を認めた。

【組織所見】腫瘍は唾液腺組織に接して存在しており、腫瘍内では淡明な細胞質と不整形核を有する異型細胞が繊細な血管網を発達させ、小胞巣状、索状密に増殖していた。免疫染色はPAX8, CA9, CD10が陽性であり、淡明細胞型腎細胞癌の転移と診断された。その後の画像検査でも左腎臓に約10cmの腫瘍が確認された。

【まとめ】耳下腺部転移性腫瘍は原発巣の情報が無ければ診断を想起することが困難であり、今回のように多形腺腫との誤判断に繋がることもある。ギムザ染色などの所見にとらわれずに細胞像を詳細に観察することが重要である。

## P-2-59 細胞診で判定に難渋した上皮筋上皮癌の一例

近畿大学病院病院病理部<sup>1)</sup>, 近畿大学病院病理診断科<sup>2)</sup>

○節安佑貴(CT)<sup>1)</sup>, 植田清文(CT)<sup>1)</sup>, 筑後孝章(MD)<sup>2)</sup>,  
鈴木陽菜(CT)<sup>1)</sup>, 山下美優(CT)<sup>1)</sup>, 水野瑠子(CT)<sup>1)</sup>,  
淡路有恵(CT)<sup>1)</sup>, 田中千琴(CT)<sup>1)</sup>, 佐藤隆夫(MD)<sup>2)</sup>

【はじめに】上皮筋上皮癌は女性で50～60歳に多く、全唾液腺腫瘍の約1%を占め、一般的には低～中等度悪性腫瘍とされている。本疾患は筋上皮系細胞と導管上皮系細胞の両方の増殖からなり、多彩な細胞像が認められる。今回、耳下腺細胞診で判定に難渋し、最終的に遺伝子検査によって上皮筋上皮癌と診断された症例を経験したので、細胞診に焦点を合わせ報告する。

【症例】77歳男性。約5年前から右耳下腺に腫瘤を自覚し近医を受診した。CTにて径2cm大の結節形成が指摘され、エコーガイド下針細胞診では良性疾患疑いであった。精査目的で当院を紹介受診となり、耳下腺浅葉切除術が施行された。

【細胞所見】筋上皮系細胞による裸核状の細胞や核に異型は目立たないが淡明な胞体を有する細胞集塊、導管上皮系細胞の硝子様物質をもつ球状集塊を認めたことから、腺様嚢胞癌を疑った。

【組織所見】二相性唾液腺腫瘍と考え良性腫瘍とも取れる印象であった。しかし、間葉系組織が含まれておらず一部の上皮成分に複雑な乳頭状構造や核重積像、少数の分裂像、細胞異型や構造異型が認められた。以上のことから悪性腫瘍の可能性も考慮し、遺伝子検査等の追加検討を行い上皮筋上皮癌と最終診断された。

【考察】耳下腺細胞診では二相性分化を来した腫瘍に関しては鑑別に難渋することが稀ではない。今回の症例は硝子様物質をもつ球状集塊が散見されたため腺様嚢胞癌を疑ったが、淡明な胞体を有する細胞集塊が採取されていたため典型的でなく断定に至らなかった。類似した所見が上皮筋上皮癌にもみられる場合があることを念頭にしていれば鑑別疾患として組織型の推定が可能であったと考える。



## P-2-60 診断に苦慮した耳下腺上皮筋上皮癌の一例

上尾中央総合病院検査技術科病理<sup>1)</sup>, 上尾中央総合病院病理診断科<sup>2)</sup>

○阪本麻菜美(CT)<sup>1)</sup>, 大野喜作(CT)<sup>1)</sup>, 小林 要(CT)<sup>1)</sup>, 渡部有依(CT)<sup>1)</sup>, 蔵光優理香(CT)<sup>1)</sup>, 柴田真里(CT)<sup>1)</sup>, 小林高祥(CT)<sup>1)</sup>, 佐伯尚人(CT)<sup>1)</sup>, 横田亜矢(MD)<sup>2)</sup>, 杉谷雅彦(MD)<sup>2)</sup>

【はじめに】上皮筋上皮癌は、全唾液腺腫瘍の約 1% を占めるまれな低悪性度腫瘍である。今回我々はその一症例を経験し、細胞学的な所見を中心に文献的な考察を加え報告する。

【症例】80 歳代女性。数年前より右耳下部の腫脹を自覚し、増大傾向を認め、当院を紹介受診した。穿刺吸引細胞診後に右耳下腺浅葉切除術が施行された。

【材料】針洗浄液 LBP TACAS™ Ruby : 上尾方式(Pap1 枚)とセルブロック標本

【細胞所見】背景には、好中球と泡沫細胞がみられ囊胞性病変が示唆された。核の重積性を伴った異型細胞が大小の集塊でみられた。一部の集塊には基底膜様物質を認め、血管間質を伴う乳頭状の大型集塊がみられた。核は腫大し、クロマチンの軽度増量、小型核小体を有した。以上の所見より、多形腺腫や筋上皮腫等の腫瘍性病変を考えたが、良悪の鑑別は困難であった。

【摘出材料の肉眼所見】腫瘍の大きさは 45×31×18 mm 大であり、断面は境界明瞭で白色多結節状であった。

【組織所見】腫瘍は隔壁で分葉され、囊胞内増殖様の像も認められた。管腔を形成する導管上皮様の細胞と周囲を囲む淡明な胞体をもつ筋上皮様細胞に構成され、核分裂像が散見された。免疫組織化学染色では、導管上皮様細胞が AE1/AE3 陽性、SMA, p63, Vmentin は陰性で、筋上皮様細胞では、SMA, p63, Vmentin が陽性、AE1/AE3 は弱陽性であった。Ki-67 は約 12% であった。遺伝子解析では、HRAS 変異(Q61R)が検出された。以上の所見より、上皮筋上皮癌と診断された。

【まとめ】導管上皮様細胞と筋上皮細胞との二相性を有する唾液腺腫瘍で良悪の鑑別が困難な場合、低悪性度の上皮筋上皮癌を鑑別にあげることが重要であると考えられた。

## P-2-61 組織診断と細胞診断に相違のあった症例について出現細胞の後方視学的検討

順天堂大学医学部附属浦安病院<sup>1)</sup>, 順天堂大学医療科学部<sup>2)</sup>, 東京医科大学人体病理学分野<sup>3)</sup>

○片山ひかり(CT)<sup>1)</sup>, 中村 博(CT)<sup>1)</sup>, 小関ほの香(CT)<sup>1)</sup>, 坪内優子(CT)<sup>1)</sup>, 岡崎哲也(CT)<sup>1)</sup>, 喜納勝成(CT)<sup>1)</sup>, 橋爪 茜(MD)<sup>1)</sup>, 泉 浩(MD)<sup>1,2)</sup>, 長尾俊孝(MD)<sup>3)</sup>, 富田茂樹(MD)<sup>1)</sup>

【はじめに】唾液腺細胞診は特徴的な像を有する一方で、多彩な像の一部が採取された場合に判定困難になることが多い。今回我々は穿刺吸引細胞診(以下 FNA)の結果と組織診断に相違があった症例の細胞診標本を見返し、細胞診断の時点で悪性の示唆に繋がる疾患に関連する細胞成分の有無を後方視的に検討した。

【対象・方法】2017 年から 2023 年に当院で FNA が行われ、後に手術された唾液腺腫瘍で組織診断等において確定診断された症例 5 例(粘表皮癌 2 例, 腺房細胞癌 1 例, 分泌癌 1 例, 上皮筋上皮癌 1 例)を対象として、当科所属細胞検査士(5 名)で 1. 組織診断の情報を与えず鏡検を行う, 2. 1 で陰性または疑陽性の症例について組織型の情報を与え再度鏡検し、出現する細胞集塊や孤立細胞について、由来や意義不明な細胞を選定・整理した。

【結果】1. 5 名が悪性と判定した症例(粘表皮癌)を除いて、他 4 例は陰性又は疑陽性であった。2. 分泌癌では貪食細胞の多量出現のみが指摘されたが、他の症例ではギムザ染色における粘液の染色性、細胞集塊の核突出像や極性の乱れ、リンパ球より大きい裸核細胞、やや腫大した紡錘形又は類円形で一部に核小体を認める裸核様細胞等の意義不明な細胞や背景所見が指摘された。

【まとめ】唾液腺分野では組織診断と細胞診断が一致しない例が一定数存在するが、今回のように陰性・良性と判定した症例が将来的に悪性腫瘍として摘出される例もある。現在、唾液腺細胞診において鑑別診断を絞るフローチャートは存在するが、ミラノシステムでも該当する意義不明な異型細胞についての基準は曖昧で出現細胞の精査は行わない。今後、標本上に出現する細胞について免疫染色等を用いてより明確な指標確立を望む。

## P-2-62 唾液腺穿刺吸引細胞診 (FNAC) にて診断に苦慮した充実型腺様嚢胞癌の2例

東海大学医学部附属病院病理検査技術科<sup>1)</sup>, 東海大学医学部基礎診療学系病理診断学<sup>2)</sup>

○向田大輔(CT)<sup>1)</sup>, 伊藤 仁(CT)<sup>1)</sup>, 宮嶋葉子(CT)<sup>1)</sup>, 芹澤昭彦(CT)<sup>1)</sup>, 加戸伸明(CT)<sup>1)</sup>, 萩原範子(CT)<sup>1)</sup>, 小倉 豪(MD)<sup>2)</sup>, 梶原 博(MD)<sup>2)</sup>, 中村直哉(MD)<sup>2)</sup>

【はじめに】腺様嚢胞癌 (adenoid cystic carcinoma : ACC) は、唾液腺に高頻度に発生する悪性腫瘍で、組織構築より3型に分類される。中でも充実型は最も悪性度の高い亜型だが、細胞診標本において粘液球等をほぼ認めず、組織型推定が困難な症例とされている。今回、唾液腺FNACにて診断に苦慮した充実型ACCの2例を経験したので報告する。

【症例】・症例1：70歳代男性。半年前より無痛性の右顎下腺腫脹を認め、前医受診。FNACで悪性を疑い当院紹介受診となり、再度FNACを施行。多型腺腫や基底細胞腺腫など良性腫瘍との鑑別困難と報告されたが、臨床的に悪性を疑い、外科的切除術が施行された。・症例2：50歳代女性。数か月前より無痛性の左顎下腺腫脹を認め、当院受診。エコーでは腫瘍性病変を疑うが炎症性変化も否定できず、FNAC施行。良悪の鑑別困難、腺様嚢胞癌や基底細胞由来腫瘍の疑いと報告され、外科的切除術が施行された。

【細胞所見】両症例ともに、少量の血液成分を背景に、腫瘍細胞は孤立散在性～平面的な集塊で観察された。核は一様な小型類円形で、クロマチンは増量、核小体は小型明瞭、N/C比は高く裸核状であった。ACCに特徴的とされる粘液球等は認めなかった。

【手術材料病理組織所見】両症例ともに、腫大核を有するN/C比の高い腫瘍細胞が、大小の充実性胞巣状構造を主体に増殖し、一部に管状や篩状構造も認めた。免疫組織化学的に、充実性部分でc-kit, calponin, vimentinが陽性を示した。

【まとめ】唾液腺FNACにおいて、小型裸核状で一様な異型細胞が出現していた場合、基底細胞由来腫瘍とともに、充実型ACCを念頭におき鏡検することが肝要と考えられた。

## P-2-63 涙嚢に発生した孤立性線維性腫瘍の一例

JCHO 大阪みなと中央病院病理センター<sup>1)</sup>, 大阪国際がんセンター病理・細胞診断科<sup>2)</sup>

○三宅智也(CT)<sup>1)</sup>, 松井菜奈(MT)<sup>1)</sup>, 福島好美(CT)<sup>1)</sup>, 竹林宏記(MD)<sup>1)</sup>, 本間圭一郎(MD)<sup>2)</sup>, 棚田 論(CT)<sup>2)</sup>, 辻村 亨(MD)<sup>1)</sup>

孤立性線維性腫瘍(solitary fibrosis tumor : SFT)は間葉系細胞由来の腫瘍で、主に胸膜に発生する。胸膜外にも発生するが、涙嚢発生への報告は極めて少ない。今回、涙嚢に発生したSFTを経験したので報告する。

症例は50代、女性。左眼の腫脹、流涙を主訴に来院した。MRIにて左涙嚢腫瘍が指摘され、生検が行われた。その捺印細胞診では出血や炎症細胞を背景に小型の腫瘍細胞を認めた。腫瘍細胞の結合性は乏しく、細胞質は狭小～裸核様、核は楕円～短紡錘形、核形や核縁の不整は軽度、クロマチンは微細均等であった。明らかな核小体は認めなかったが、核内封入体が目立った。Dutcher小体の可能性を考えて、MALTリンパ腫を推定した。

病理組織では硝子硬化を伴う線維性間質の中に小型腫瘍細胞がpattern less patternをとって増殖し、細胞密度の高い領域と膠原線維の増生が顕著な領域が存在した。腫瘍細胞に核内封入体が観察された。免疫組織化学で、腫瘍細胞はCD20(-), CD79a(-), ALK(-), SS18-SSX(-), ERG(-), CD31(-), c-MYC(-), CD34(+), BCL2(+)を示し、STAT6の核内発現を認めた。以上より、SFTと診断した。

本症例のように、核が楕円～短紡錘形で核内封入体を伴う小型の裸核様の腫瘍細胞が観察された場合、胸膜外発生であってもSFTを鑑別疾患に挙げて細胞診断にあたるのが重要と考えられる。

## P-2-64 Impression cytology が有用であった眼瞼脂腺癌の一例

信州大学医学部附属病院臨床検査部

○小倉大輝(CT), 中嶋智之(CT), 下條康代(CT),  
岩谷 舞(MD), 上原 剛(MD)

【はじめに】Impression cytology とはバイオポア膜を用いて眼表面や結膜, 眼瞼から細胞を採取する方法で, 眼表面及び結膜, 眼瞼の腫瘍やドライアイ, 結膜炎などの広範囲な眼表面及び眼付属器障害の診断, 治療モニタリングを目的とする検査である。非侵襲的で比較的簡単に施行でき, 患者の不快感を最小限に抑えつつ細胞を採取できるという利点がある。

【症例】50 歳代男性。左眼瞼に 1 cm ほどの腫瘤を認め, 乳頭腫疑いで Impression cytology が施行された。

【細胞所見】炎症細胞を背景に, 小型で N/C 比の高い異型細胞が集塊状に出現していた。集塊には重積性を認めるが, 結合性の低下を認めた。細胞質はライトグリーンに淡染し, 泡沫状で辺縁不明瞭であった。核は類円形や紡錘形で大小不同, 核形不整を認めクロマチンの増量は軽度であった。悪性を考え, 脂腺癌や基底細胞癌が鑑別に挙がった。

【組織所見】6×4 mm 大の病変で, 眼瞼結膜に潰瘍形成を伴って異型上皮細胞が胞巣構造を形成。粘液産生や管腔形成は認めず, 核分裂像を認めた。免疫組織化学染色では p63(+), Adipophilin(focal+), CEA(focal+) で低分化脂腺癌と診断された。

【考察】本症例は Impression cytology による評価がその後の診断, 治療において有用であった一例である。Impression cytology は眼表面及び眼瞼腫瘍の診断に有用であるとされ, 眼表面腫瘍の診断精度を組織診と比較した研究では陽性的中率 97.4%, 陰性的中率 52.9% であり, 扁平上皮腫瘍の場合組織診と最も高い相関関係を示したとの報告がある。Impression cytology は眼表面, 結膜, 眼瞼などの疾患を精査する有用な手法であり, 技術の普及により日常的な臨床診療に導入できる可能性がある。

## P-2-65 SMARCB1 欠失鼻副鼻腔癌のリンパ節転移に対し穿刺吸引細胞診を行った一例

社会医療法人宏潤会大同病院

○永井優花(CT), 小島伊織(MD), 加納孝城(CT),  
小川里美(CT), 久野 臨(CT)

【はじめに】SMARCB1 (INI1) 欠失鼻副鼻腔癌は, SMARCB1 遺伝子の欠失により発生する稀な腫瘍の一つである。今回, リンパ節に転移した病変の穿刺吸引細胞診を経験したため報告する。

【臨床経過】75 歳男性。左鼻腔腫瘍の手術加療を目的に当院に紹介され受診した。当院で左鼻腔腫瘍の生検と, 左頸部リンパ節の穿刺吸引細胞診を実施した。

【画像所見】頸部エコーで左頸部に腫大したリンパ節が認められた。副鼻腔単純 CT では, 鼻腔～左上顎洞, 篩骨洞, 蝶形骨洞内, 左上咽頭へ進展する軟部腫瘍影が認められた。左眼窩内側壁の圧排菲薄化と一部骨破壊が疑われた。

【細胞像 (頸部リンパ節穿刺)】小型リンパ球・好酸球を背景に, 異型細胞が結合性の弱い集塊状あるいは散在性に出現していた。異型細胞は小型類円形で核が偏在し, 細胞質は LG 好性で厚みがあり, ラブドイド細胞の形態を示していた。核形は不整でクロマチンは明るく, 核縁が肥厚していた。稀に大型で異型の強い核小体の目立つ細胞もみられた。

【組織像 (鼻腔生検)】壊死物とともに, シート状不明瞭な小胞巣を形成する腫瘍が採取され, 間質成分は少なかった。腫瘍細胞は類円形で, 好酸性の細胞質を有し, 核は大小不同で濃染していた。免疫染色では, AE1/AE3 陽性, synaptophysin, chromograninA 少数陽性, INI1 陰性であった。

【まとめ】細胞・組織像ともに分化傾向の明らかでない小円形腫瘍細胞 (ラブドイド細胞) であり, INI1 陰性であった点より, SMARCB1 欠失鼻副鼻腔癌およびそのリンパ節転移と診断した。細胞所見が報告された例は過去に少ないため, 文献的考察を加えて報告する。

### P-2-66 穿刺吸引細胞診にて診断を推定し得た頸部原発 NUT carcinoma の一例

安城更生病院臨床検査室<sup>1)</sup>, 安城更生病院病理診断科<sup>2)</sup>

○鳥居也紗 (CT)<sup>1)</sup>, 山本宗平 (MD)<sup>2)</sup>, 杉山宗平 (MD)<sup>1)</sup>, 牧明日加 (CT)<sup>1)</sup>, 情家千裕 (CT)<sup>1)</sup>, 角谷優海 (CT)<sup>1)</sup>, 高須大輔 (CT)<sup>1)</sup>, 松尾奈緒 (CT)<sup>1)</sup>, 杉浦記弘 (CT)<sup>1)</sup>, 酒井 優 (MD)<sup>2)</sup>

NUT carcinoma は染色体 15q13 上の NUT midline carcinoma family member 1 遺伝子の再構成が認められる稀な腫瘍であり, 一般的には低分化な組織像を呈し, 予後不良である. 今回我々は, 細胞像から診断を推定し得た NUT carcinoma の一例を経験したので報告する. 症例は, 20 代男性で, 右顎下部に径 3 cm 大の腫瘤を指摘されて当院を受診し, 穿刺吸引細胞診が施行された. 小型核小体を容れる類円形腫大核と, ライトグリーン淡染の狭小な細胞質からなる monotonous な異型細胞が, 孤在性ないし結合性の緩い集塊状で認められた. 年齢・部位を考慮し, 低分化な唾液腺癌や横紋筋肉腫, Ewing 肉腫などが鑑別となったが, 細胞集塊の中に, 僅かながら, 突如とした個細胞角化を示す腫瘍細胞が認められ, NUT carcinoma が鑑別の上位に挙げられた. 後日同部位からの生検が行われ, 細胞診と同様の形態を呈する腫瘍細胞のびまん性浸潤性増殖が認められた. 唾液腺組織との関係性は明らかでなかった. 免疫組織化学的に腫瘍細胞は pan-cytokeratin 陽性, p63 陽性, NUT 陽性を示し, NUT carcinoma と確定診断された. NUT carcinoma は概して低分化な腫瘍像を呈することから, 細胞診検体からの診断推定は困難なことが多い. しかしながら, 注意深い観察によって腫瘍の一部に abrupt keratinization 所見を見出すことが, 低分化癌や小細胞型肉腫との鑑別ポイントになると考えられた.

### P-2-67 頸部リンパ節穿刺吸引細胞診にてセミノーマを推定し得た一例

同愛記念病院研究検査科

○五十嵐汐里 (CT), 金井順侯 (CT), 高平雅和 (CT), 増田 渉 (MD)

【はじめに】セミノーマの転移好発部位は後腹膜リンパ節であるが, 頸部リンパ節への遠隔転移は比較的稀である. 今回我々は頸部リンパ節の穿刺吸引細胞診 (FNA) にてセミノーマの腫瘍細胞を認めた一例を経験したので報告する.

【症例】60 代男性. 下腿浮腫を主訴に他院受診. 造影 CT にて多発リンパ節腫大を認め, 悪性リンパ腫の疑いで当院へ紹介受診となった. 左頸部腫瘍および精巣腫大あり, 悪性リンパ腫の疑いで同日頸部リンパ節の FNA を施行. 2 日後に高位精巣摘出術が施行された.

【細胞所見】頸部リンパ節の FNA にて, 壊死性背景にリンパ球と結合性の低下した腫瘍細胞を散在性に認めた. 核は類円形～不整形で, 明瞭な核小体を認めた. 細胞質は類円形～ほぼ裸核状のものまで見られ, 明るい細胞質を有する大型の細胞も認めた. セミノーマの転移, 悪性リンパ腫等が疑われた. LBC 残検体で免疫細胞化学染色を施行し, 腫瘍細胞は c-kit, D2-40, Oct-4, PLAP 陽性で, 精巣セミノーマの転移と推定した.

【組織所見】大きさ 8×6.5×6 cm の右精巣腫瘍. 淡明な細胞質で大型円形核を有する N/C 比の高い腫瘍細胞が敷石状充実性に増殖し, 壊死が目立っていた. セミノーマと診断され, 他の胚細胞性腫瘍の成分や合胞性栄養膜細胞は認めなかった.

【まとめ】頸部リンパ節の FNA にて精巣セミノーマの腫瘍細胞を認めた症例であった. セミノーマの頸部リンパ節転移は比較的稀であるが, 特徴的な細胞像からある程度組織型の推定が可能であった. 細胞所見に加えて患者の既往歴や全身所見を踏まえ, 免疫細胞化学による鑑別等も含めて総合的に判定を行う事が重要である.



## P-2-68 Lhermitte-Duclos 病の細胞像

済生会滋賀県病院病理診断センター<sup>1)</sup>, 済生会滋賀県病院脳神経外科<sup>2)</sup>

○尾本明穂(CT)<sup>1)</sup>, 上林悦子(CT)<sup>1)</sup>, 宮部友暉(MT)<sup>1)</sup>, 嶋村成美(CT)<sup>1)</sup>, 西野俊博(CT)<sup>1)</sup>, 植田正己(CT)<sup>1)</sup>, 中本和真(MD)<sup>2)</sup>, 岡 英輝(MD)<sup>2)</sup>, 塩原正規(MD)<sup>1)</sup>, 馬場正道(MD)<sup>1)</sup>

【症例】30 歳代女性。既往歴に片頭痛。某年春、頭痛増悪のため当院救急および脳神経外科を受診。MRI にて左小脳半球と左小脳扁桃に T2WI 高信号、tiger stripe appearance を認め、Lhermitte-Duclos 病（LDD、異形成性小脳神経節細胞腫）などを疑った。水頭症および脳腫脹を併発したため、2 週間後に手術を施行。術後経過は良好であるが、*PTEN* 変異 (germline) を確認した。

【術中圧搾細胞所見】細胞質に乏しい小型核濃染細胞が密に増生して帯状に見られる部分は顆粒細胞層で、同細胞が少ない部分は分子層と考えられるが、後者では明瞭な核小体を有する明るい円形核と広い細胞質を持つ大型神経細胞が比較的多数見られる。

【術中凍結組織所見】標本は顆粒細胞が比較的密な部分から疎な部分を含んでいるが、大型神経細胞はこれに反比例して増加しており、病変の境界領域が採取された可能性がある。

【切除組織所見】肉眼的には正常小脳に近い所見で、脳回構造は保たれているが、組織学的には分子層の肥厚と顆粒細胞層の菲薄化や不明瞭化を認める。分子細胞層では深部から表層に向かい大型神経細胞が増殖しており、小血管増生や細胞間基質の空胞変性も見られる。最終的には LDD、CNS WHO grade 1 と診断した。

【まとめ】LDD は小脳半球に発生する過誤腫性あるいは良性腫瘍性の極めて稀な病変である。本疾患は成人例の大半が *PTEN* 変異 (germline) を有するため、Cowden 病の部分症とされている。本症例でも、術後精査にて大腸に神経節細胞腫を確認しており、症候群であることが示唆される。本疾患の細胞像についての報告はほとんど見られないため、今回、組織像との対比を軸に、若干の文献的考察を加えて報告する。

## P-2-69 初発時より広範囲な髄膜播種をきたしていた大細胞型髄芽腫の一例

兵庫県立こども病院検査部<sup>1)</sup>, 兵庫県立こども病院病理診断科<sup>2)</sup>

○下田智晴(CT)<sup>1)</sup>, 成田 勉(CT)<sup>1)</sup>, 吉田牧子(MD)<sup>2)</sup>

【はじめに】髄芽腫は小児に好発する後頭蓋窩の胎児型脳腫瘍である。大細胞型髄芽腫は髄芽腫のまれな亜型であり、予後不良とされている。今回、我々は小脳虫部に発生し、初発時より広範囲な髄膜播種をきたしていた大細胞型髄芽腫の一例を経験したので報告する。

【症例】症例は未就学児、女性。頭痛、嘔吐が出現し、当院紹介受診となった。頭部 MRI にて小脳虫部に 7 mm 大の嚢胞を含む 18 mm 大の腫瘍が認められた。また、小脳、大脳、脳幹、脊髄の髄膜に広範囲な播種と水頭症が認められた。開頭腫瘍摘出術が施行された。

【細胞所見】捺印細胞診では、明瞭な核小体を持つ N/C 比の高い細胞の集簇を認めた。核分裂像や核崩壊像も散見された。髄液細胞診では、炎症細胞を背景に N/C 比の高い細胞を少数認め、木目込み像や cell-cell wrapping 像を認めた。

【病理組織所見】核腫大、明瞭な核小体を認める N/C 比の高い腫瘍細胞が高密度に増殖して、多数の核崩壊像を伴っていた。腫瘍細胞は周囲に浸潤性に増殖していた。免疫染色結果は、BAF47 (+), BRG1 (+), synaptophysin (+), c-myc (+), Olig2 一部 (+), p53 (+/-), GFAP (-), S-100 (-), HMB45 (-), LCA (-), YAP (-),  $\beta$  カテニン (-), DKK-1 (-), NRC (-) であった。組織像と免疫染色結果から、Large cell medulloblastoma と診断した。

【まとめ】まれな大細胞型髄芽腫の一例を経験した。

## P-2-70 成人の小脳に発生した Angiocentric glioma の1例

杏林大学医学部附属病院病院病理部<sup>1)</sup>, 杏林大学医学部病理学教室<sup>2)</sup>, 杏林大学医学部脳神経外科学教室<sup>3)</sup>

○野口由香(CT)<sup>1)</sup>, 岸本浩次(CT)<sup>1)</sup>, 田邊一成(CT)<sup>1)</sup>, 鈴木 瞳(CT)<sup>1)</sup>, 内海 凌(CT)<sup>1)</sup>, 坂口 碧(CT)<sup>1)</sup>, 里見介史(MD)<sup>1,2)</sup>, 永根基雄(該当なし)<sup>3)</sup>, 柴原純二(MD)<sup>1,2)</sup>

【はじめに】Angiocentric glioma (AG)は小児及び若年成人の大脳に発生する稀な低悪性度膠腫 (CNS WHO grade 1)であり, 細胞像に関する報告は少ない。成人の小脳に発生したAGの細胞所見を報告する。

【症例】50代, 男性。13年前, 頭痛を主訴に近医を受診し, MRIで左小脳半球にT2高信号病変を指摘された。8年間の経過観察後, 自己免疫性脳炎として治療が開始されたが, 病変の増大が認められた為, 開頭生検を実施した。膠腫が確認されるも, 腫瘍型の確定には至らず, 追加治療のため当院を受診し, 腫瘍摘出術が行われた。

【細胞診断】術中迅速組織診断時の腫瘍圧挫標本では, 紡錘形核を有する細胞が密に増殖し, 小血管を伴う細胞集塊が散見された。細胞相互の結合性がうかがえ, 核腫大や核形不整, 核クロマチンの増量は軽度で核分裂像は目立たなかった。上衣腫や髄膜腫, 間葉系腫瘍が疑われた。

【組織診断】髄質から皮質にかけて単調な紡錘形細胞あるいは小型の上皮様細胞が増殖し, 血管周囲性の増殖や軟膜下への集簇がみられた。免疫組織化学的にはGFAP陽性, Olig2一部陽性, EMA陰性で, Ki-67標識割合約5%であった。FISH法でMYB遺伝子の再構成がみられ, RT-PCR法にてMYB::QKI融合遺伝子が確認され, AGと診断された。

【まとめ】発生部位は非典型的であるが, 特徴的な組織所見と分子遺伝学的特徴からAGの診断に至った症例である。細胞所見にも特徴がみられ, 同所見が観察された場合には本腫瘍型も鑑別に挙げるべきである。

## P-2-71 Dysembryoplastic neuroepithelial tumor の1例

日本大学病院病理診断科

○伊藤聡史(CT), 野寄 史(MD), 福島愛理(CT), 堀内広美(CT), 唐 小燕(MD)

【はじめに】Dysembryoplastic neuroepithelial tumor (DNT)は原発性脳腫瘍の1%未満の稀な腫瘍で, 小児や若年成人のてんかんの原因となる。今回我々はDNTの1例を経験したので報告する。

【症例】20代, 男性。前医より右前頭葉腫瘍を指摘されていた。2022年1月に全身痙攣にて当院に救急搬送され, 症候性てんかんの診断で加療, 経過観察を行っていた。腫瘍はCTにて右前頭葉に低吸収域として認められ, MRIではT1強調像で低信号, T2強調像では不均一な高信号像を示す30mm大の病変が認められた。腫瘍の増大傾向があり, 開頭腫瘍摘出術を施行した。

【細胞所見】線維状物質や毛細血管を背景に, 類円形で核小体を有する細胞が認められた。細胞質は淡く, 一部裸核状の出現も見られた。個々の細胞のクロマチンは微細顆粒状で, 核分裂像や壊死はみられなかった。

【組織所見】多結節状に分布する病変で, 既存の脳組織とは緩やかに移行しており, 個々の結節の境界は不明瞭であった。病変の本体は小型で類円形の核を有する oligodendroglia-like cells (OLC)で柱梁状, 肺胞状に配列していた。細胞が疎な部分は粘液様基質が沈着し, その中にニューロンが巻き込まれた floating neuron の像を呈していた。免疫染色で腫瘍細胞はOlig2, ATRXに陽性, CD34, GFAPに陰性で, Ki-67標識率は1-2%であった。以上の所見からDNTと診断した。

【まとめ】細胞診においても毛細血管やOLCの出現などDNTの像を反映する像が得られた。当日は鑑別疾患の細胞像や文献的考察を加えて報告する。

**P-2-72 脳内血腫除去手術時に発見された転移性脳腫瘍の一例**

地方独立行政法人東京都立病院機構東京都立墨東病院検査科

○松田梨奈(CT), 金澤武志(CT), 石原彰人(CT), 松村由佳理(CT), 加藤文音(CT), 三國宏美(CT), 後藤昭子(CT), 木村みどり(CT), 谷澤 徹(MD), 船田さやか(MD)

【はじめに】 転移性脳腫瘍は頭蓋内腫瘍の約 18% を占める。今回、脳内血腫除去手術時に発見された転移性脳腫瘍の症例を経験したので報告する。

【症例】 60 歳台女性。体動困難及び左上下肢麻痺が出現し、当院に救急搬送。頭部 CT で右前頭葉皮質下に出血の所見が認められた。出血の背景に腫瘍の存在も考慮し、翌日血腫除去目的に開頭術が施行された。術中、血腫周囲に認めた一部正常とは異なる組織が迅速組織診に提出された。

【迅速組織診】 軟化した脳実質やヘモジデリン貪食マクロファージとともに脈絡叢と思われる乳頭状上皮様集塊がみられた。腫瘍とは診断できなかった。

【術中捺印細胞診】 乳頭状又はシート状の上皮細胞集塊が認められた。核クロマチンは微細顆粒状で、明らかな核形不整は認めなかった。

【永久組織診】 血腫に混じって乳頭状に増生する腫瘍細胞がみられ、脈絡叢乳頭腫や乳頭状腺癌の転移が考えられた。免疫染色の結果は CAM5.2(+), CK7(+), TTF-1(+), PAX8(+), GFAP(-) であった。以上から転移性脳腫瘍と診断され、甲状腺乳頭癌または肺腺癌の転移が疑われた。

【甲状腺穿刺吸引細胞診】 精査の結果、甲状腺左葉に腫瘤を認め、穿刺吸引細胞診が施行された。核クロマチンが微細顆粒状で、一部に核内細胞質封入体や核溝を有する腫瘍細胞が乳頭状又はシート状集塊で認められ、甲状腺乳頭癌と診断した。原発巣と考えて矛盾しなかった。

【まとめ】 迅速組織診に提出された検体は異型が弱く腫瘍とは診断できなかったが、精査により甲状腺乳頭癌の脳転移との診断に至った。甲状腺乳頭癌の脳転移は脳腫瘍の約 0.8~1.3% と比較的稀であり、原発巣の推定に苦慮した症例であった。

**P-2-73 頭蓋内に発生し、診断に難渋した CIC-MUT1 肉腫の 1 例**

安城更生病院臨床検査室<sup>1)</sup>, 安城更生病院病理診断科<sup>2)</sup>

○牧明日加(CT)<sup>1)</sup>, 山本宗平(MD)<sup>2)</sup>, 杉山宗平(CT)<sup>1)</sup>, 情家千裕(CT)<sup>1)</sup>, 角谷優海(CT)<sup>1)</sup>, 高須大輔(CT)<sup>1)</sup>, 松尾奈緒(CT)<sup>1)</sup>, 鳥居也紗(CT)<sup>1)</sup>, 杉浦記弘(CT)<sup>1)</sup>, 酒井 優(MD)<sup>2)</sup>

CIC 再構成肉腫は CIC 遺伝子の再構成を有するユースト様肉腫のひとつであり、その多くは CIC-DUX4 融合を有する。今回我々は CIC-NUTM1 融合を有する稀な頭蓋内発生 CIC 再構成肉腫の 1 例を経験したので報告する。症例は 70 代男性で、頭痛と左半身不全麻痺を主訴に当院を受診した。脳造影 MRI にて、右前頭葉に環状増強効果を示し内部壊死を伴う 35 mm 大の腫瘤が指摘され、膠芽腫や癌腫の転移が疑われた。腫瘤摘出術が施行され、術中迅速診断（腫瘍部捺印細胞診及び組織診）が行われた。細胞診では異染性を示す粘液基質とともに、核小体明瞭で細顆粒状の核クロマチン構造を容れる類円形腫大核とライトグリーン淡染、狭小な細胞質からなる単一な異型細胞が、孤在性ないし結合性の緩い小集塊状で認められ、間葉系分化を伴う膠芽腫、骨外性粘液性軟骨肉腫、悪性筋上皮種などが鑑別として挙げられた。組織診では好酸性核小体を有する N/C 比の高い単一な腫瘍細胞が、粘液性間質を背景に網状パターンで増殖する像がみられた。形態学的及び免疫組織化学的観点から診断に難渋したが、FISH 解析にて CIC と NUTM1 に再構成が認められ、CIC-NUTM1 肉腫と最終診断された。頭蓋内に発生する CIC 再構成腫瘍は稀であり、粘液基質を伴う脳腫瘍や脳内発生肉腫との鑑別が非常に困難であった。上記の細胞所見が見られた場合、CIC 再構成腫瘍を鑑別に挙げ、遺伝子検索を行うことが重要である。

## P-2-74 中間型松果体実質腫瘍(PPTID)の1例

東京女子医科大学病院中央検査部病理検査室<sup>1)</sup>, 東京女子医科大学病院病理診断科<sup>2)</sup>, 東京女子医科大学医学部病理学(人体病理学・病態神経科学分野)<sup>3)</sup>

○村上佳織(CT)<sup>1)</sup>, 清水絢子(CT)<sup>1)</sup>, 白石 彩(CT)<sup>1)</sup>, 橋本哲也(CT)<sup>1)</sup>, 富所貴美子(CT)<sup>1)</sup>, 野並裕司(CT)<sup>1)</sup>, 増井憲太(MD)<sup>2,3)</sup>, 山本智子(MD)<sup>2,3)</sup>, 長嶋洋治(MD)<sup>2)</sup>

【はじめに】中間型松果体実質腫瘍(PPTID)は松果体細胞腫(WHO grade1)と松果体芽腫(WHO grade4)の中間悪性度・分化度を示す非常に稀な腫瘍である。今回我々は、PPTIDと診断された1例を報告する。

【症例】60代女性。短期記憶障害が出現。突然意識消失となったため救急搬送された。頭部MRIで松果体部に25mm大の腫瘍および非交通性水頭症を認めた。当院紹介となり、水頭症解除のため第三脳室底開窓術が施行された。腫瘍は血流豊富であったため生検は実施しなかった。採取した脳脊髄液中に異型細胞はみられなかった。確定診断および治療目的に開頭腫瘍摘出術が試行された。

【捺印細胞所見】類円形核を有した細胞が集塊状から孤立性に出現していた。細胞質は乏しく、裸核状の細胞も散見された。核クロマチンは粗顆粒状で、小型核小体が1個~複数個観察された。やや核腫大を示す細胞も少数みられた。核分裂像は目立たず、壊死は見られなかった。

【組織所見】N/C比が高く、円形核を有する比較的均一な腫瘍細胞が密に増殖していた。腫瘍細胞はsynaptophysin陽性、少数の細胞がneurofilament陽性であった。核分裂像は散在性で(2/10HPF)、MIB-1 indexは5%であった。

【まとめ】松果体実質腫瘍は全脳腫瘍の約0.3%で、PPTIDは松果体実質腫瘍の45%程度であり、細胞形態に関する報告は少ない。PPTIDは松果体腫と松果体芽腫との中間的な腫瘍として位置づけられ、疾患特異的に定義されたものではない。松果体細胞腫および松果体芽腫の病理形態学的特徴をふまえ、PPTIDの細胞病理学的所見を報告する。(会員外共同研究者 千葉謙太郎, 藍原康雄, 川俣貴一)

## P-2-75 髄液細胞診で推定された類上皮膠芽腫の一例

埼玉医科大学国際医療センター病理診断科<sup>1)</sup>, 埼玉医科大学国際医療センター脳脊髄腫瘍科<sup>2)</sup>

○本間 琢(MD)<sup>1)</sup>, 加藤智美(CT)<sup>1)</sup>, 美山 優(MD)<sup>1)</sup>, 白畑充章(MD)<sup>2)</sup>, 扇田智彦(CT)<sup>1)</sup>, 三島一彦(MD)<sup>2)</sup>, 安田政実(MD)<sup>1)</sup>

類上皮膠芽腫(EpGB)は、若年者に発生する特徴的な細胞形態をもつ極めて予後不良な膠芽腫(GB)亜型である。今回、髄液細胞診から推定されたEpGBの一例を経験したので、その細胞像・組織像につき報告する。

【症例】頭痛発症の20代男性。頭部MRIで左側頭葉腫瘍および脊髄播種を疑う所見が指摘されたため、発症15日目に髄液細胞診がなされた。その後、頭蓋内圧が徐々に亢進し、発症1ヶ月目に左側頭葉腫瘍摘出術が施行された。しかし、発症4ヶ月で死亡となった。

【細胞所見】1) 髄液(Giemsa染色): 好中球に混在して、明瞭な核小体、大型類円形の偏在核、豊富な細胞質をもつ腫瘍細胞が孤立性に認められた。それらにはしばしば淡紫色の球状封入体が認められ、ラウドイド形態を示していた。2) 術中迅速細胞診(Papanicolaou染色): ラウドイド形態を示す腫瘍細胞が緩やかな細胞接着性をもって見られた。球状封入体はライトグリーン好性であった。

【組織所見】主として好酸性球状封入体を持つ腫瘍細胞のシート状増殖で構成される腫瘍であったが、部分的に紡錘形のグリア様形態をもつ腫瘍細胞を混じていた。免疫組織化学的に、腫瘍細胞はS100蛋白陽性、少数GFAP陽性であり、vimentin陽性球状封入体を有していた。INI1核発現は保持されていた。MIB-1標識率は63%であった。

【考察】細胞像および組織像からEpGBと考えた。本腫瘍は通常のGBに比して髄膜播種を来しやすく、極めて予後不良とされる。しかし、近年、本亜型にBRAF阻害剤が有効であったとの報告も出てきており、稀なGB亜型ではあるが、念頭においておくべき腫瘍型である。



**P-2-76 髄液細胞診における Mollaret 細胞様異型細胞の検討**

昭和大学江東豊洲病院臨床病理検査室<sup>1)</sup>, 昭和大学江東豊洲病院臨床病理診断科<sup>2)</sup>, 昭和大学医学部臨床病理診断学講座<sup>3)</sup>

○林 胡桃(CT)<sup>1)</sup>, 佐々木陽介(CT)<sup>3)</sup>, 関口孝次(CT)<sup>1)</sup>, 佐藤純子(CT)<sup>1)</sup>, 南雲 佑(MD)<sup>2)</sup>, 矢持淑子(MD)<sup>3)</sup>, 九島巳樹(MD)<sup>2)</sup>

【背景】Mollaret 髄膜炎は 1944 年に Pierre. Mollaret 氏が報告した良性再発性髄膜炎である。発症原因は、感染症、自己免疫疾患、腫瘍等の炎症性疾患など様々な報告があるが、近年 HSV-2 感染が主たる原因という報告がなされた。Mollaret 髄膜炎の髄液中でみられる、核型不整と葉のような形や深い切れ込みのある足跡型を呈する異型細胞は、Mollaret 細胞と呼ばれる。今回我々は、ウイルス性髄膜炎疑い及びリンパ腫と診断された髄液において、その細胞像について比較検討した。

【症例と方法】2018 年から 2023 年に髄液細胞診を施行したウイルス性髄膜炎疑い 10 症例、比較対象としてリンパ腫と診断された 10 症例を用いた。塗抹標本において 200 細胞中の Mollaret 細胞様異型細胞、異型リンパ球様細胞の出現率を計測した。

【結論】ウイルス性髄膜炎疑い 10 症例中 6 症例、リンパ腫 10 例中 9 例に Mollaret 細胞様の異型細胞を認めた。また異型細胞を認めたウイルス性髄膜炎疑い 6 症例は、髄液検体からヘルペスウイルス 1 型・2 型や帯状疱疹ウイルスが検出された。Mollaret 細胞様異型細胞の出現率はウイルス性髄膜炎 1.75%、リンパ腫 1.75%と差は認められなかった。出現細胞全体における、異型リンパ球様細胞の出現率の比較では、ウイルス性髄膜炎 1.75%、リンパ腫 98.0%と、リンパ腫ではほとんどを異型リンパ球様細胞が占めていた。これらの結果より、Mollaret 細胞様異型細胞はウイルス性髄膜炎に特異的な所見ではなく、両者の鑑別は Mollaret 細胞以外の異型リンパ球様細胞の比率が重要であると考えられた。

**P-2-77 肺癌コンパクトパネルの細胞診における有用性**

地方独立行政法人堺市立病院機構堺市立総合医療センター臨床検査技術科<sup>1)</sup>, 地方独立行政法人堺市立病院機構堺市立総合医療センター病理診断科<sup>2)</sup>

○鈴木雄策(CT)<sup>1)</sup>, 安原裕美子(MD)<sup>2)</sup>, 佐々木伸也(CT)<sup>1)</sup>, 高瀬未穂(CT)<sup>1)</sup>, 茂山かおり(CT)<sup>1)</sup>, 井櫻雄斗(CT)<sup>1)</sup>, 越岡 唯(MT)<sup>1)</sup>

【背景】近年、肺がんの分子標的治療薬の増加に伴い、複数の遺伝子を同時に検査することが求められている。次世代シーケンサー (NGS) を用いた遺伝子パネルが理想的であるが、従来のパネルは高い腫瘍含有率が必要であり、生検サンプルではこの条件を満たさないことが多い。肺癌コンパクトパネルは FFPE 検体だけでなく、胸水、気管支擦過、気管支洗浄、針洗浄液などの細胞診検体での遺伝子解析が可能である。当院でコンパクトパネル検査を実施した症例を検討した。

【方法】2023 年 2 月から 2023 年 10 月までに当院で肺癌コンパクトパネルを実施した 74 件 (腺癌 61 例, 扁平上皮癌 8 例, その他 5 例) を評価した。

【結果】組織診は 43 例 (生検 15 例, 手術材料 28 例), 腺癌 37 例, 扁平上皮癌 4 例, その他 2 例。遺伝子変異は 28 例 (65.1%), 内訳は EGFR: 13 例 (30.2%), KRAS: 8 例 (18.6%), MET: 2 例 (4.7%), BRAF: 2 例 (4.7%), HER2: 2 例 (4.7%)。細胞診は 31 例 (ブラシ洗浄液 17 例, 胸水 7 例, 縦隔 LN 針洗浄液 5 件, 肺穿刺針洗浄液 2 件), 腺癌 24 例, 扁平上皮癌 4 例, その他 3 例。遺伝子変異は 17 例 (腺癌 17 例) 54.8%, 内訳は EGFR: 13 例 (41.9%), KRAS: 2 例 (6.5%), MET: 1 例 (3.2%), ALK: 1 例 (3.2%)。なお解析不能症例は全例で認められなかった。

【考察】細胞診検体での提出は、検体を核酸安定剤に入れるのみで薄切等の手間がなく、組織検体を温存することができる。また、陽性率が高く、肺癌コンパクトパネルでは細胞診検体を使用して高精度な NGS が可能であると考ええる。

## P-2-78 WHO Reporting System (2022)を用いた膵液細胞診の検討

獨協医科大学病院病理部<sup>1)</sup>, 獨協医科大学病院病理診断科<sup>2)</sup>, 獨協医科大学病理診断学<sup>3)</sup>

○加藤 輝(CT)<sup>1)</sup>, 永井多美子(CT)<sup>1)</sup>, 石坂有夏(MT)<sup>1)</sup>, 佐々木奈都紀(CT)<sup>1)</sup>, 大峯広貴(CT)<sup>1)</sup>, 石崎里美(CT)<sup>1)</sup>, 松山欽一(CT)<sup>1)</sup>, 町田浩美(CT)<sup>1)</sup>, 石川美保子(CT)<sup>1)</sup>, 石田和之(MD)<sup>1,2,3)</sup>

**【序論】**膵胆道領域細胞診の報告様式 WHO Reporting system for pancreaticobiliary cytopathology 2022 (WHO システム)は, 主に EUS-FNAB による検体採取が想定されている. 我々は膵液細胞診を WHO システムの判定基準に当てはめた場合の有用性を検討した.

**【方法】**対象は当院で膵液細胞診施行後に手術検体で組織診断された適正検体 134 件 (90 例) で, WHO システムに基づいて再判定を行い, risk of malignancy (ROM), 診断精度を算出し, 日本臨床細胞学会の細胞診ガイドライン, Papanicolaou Society の PSC システムと比較した.

**【結果】**WHO システムでは, 1) Benign/Negative for malignancy 60 件, 2) Atypical 30 件, 3) Pan-low 25 件, 4) Pan-high 2 件, 5) Suspicious for malignancy 9 件, 6) Malignant 8 件であった. ROM は, 1) 56.6% (34/60), 2) 73.3% (22/30), 3) 52% (13/25), 4) 100% (2/2), 5) 100% (9/9), 6) 100% (8/8)であった. 4) 5) 6) を陽性とした場合, 感度 21.5%, 特異度 100%, 陽性的中率 100%, 陰性的中率 40%, 正診率 48.5%であった. 細胞診ガイドライン, PSC システムと比較して, 腫瘍と非腫瘍, 膵管内病変の悪性度の評価が適切に行っていた.

**【結語】**膵液細胞診を手術時の組織診断と対比した. WHO システムの判定基準は膵液細胞診に用いることが可能であった.

## P-2-79 細胞検査士会会報 2009 年報告データとの比較による細胞検査士数の推移

北里大学医療衛生学部医療検査学科臨床細胞学<sup>1)</sup>, 久留米大学病院病理診断科病理部<sup>2)</sup>, 鈴鹿医療科学大学保健衛生学部臨床検査学<sup>3)</sup>, PCLJAPAN 病理・細胞診センター<sup>4)</sup>, 神奈川県立がんセンター医療技術部検査科病理検査室<sup>5)</sup>, 公益社団法人日本臨床細胞学会細胞検査士会あり方委員会<sup>6)</sup>

○西村由香里(CT)<sup>1,2)</sup>, 河原明彦(CT)<sup>2,6)</sup>, 米田 操(CT)<sup>3,6)</sup>, 古田則行(CT)<sup>4,6)</sup>, 仲村 武(CT)<sup>5,6)</sup>

**【はじめに】**1969 年より開始された細胞検査士資格認定試験は, 創設から 50 年以上が過ぎ細胞診検査および細胞検査士を取り巻く環境も大きく変化してきている. 細胞検査士会あり方委員会では, 細胞検査士の今後のあり方を考えるための基礎資料を提供し, 細胞診検査の変化に対応可能な体制づくりに活用することを目的とした調査を行った.

**【方法】**日本臨床細胞学会事務局より得られた 2013~2022 年の細胞検査士資格認定試験結果, 2015~2023 年の細胞検査士会員の年齢, 性別データ (2023 年 10 月供与) をもとに, 加藤前細胞検査士会あり方委員長が報告した細胞検査士数の現状と 10 年後 (2018 年) の予測データ (細胞検査士会会報 45:13-16, 2009) と比較した.

**【結果】**細胞検査士資格認定試験における細胞検査士数 (合格者数) は, 少子高齢化とともに減少し第 46~50 回 (2013~2017 年) では 786 名程度になるとの予測であったが, 第 46~50 回では 1271 名, 第 51~55 回 (2018~2022 年) は 1313 名と増加していた. 細胞検査士の総数比較では, 2008 年 5 月時点での細胞検査士総数は 6307 名, 10 年後の予測では 7988 名程度とされていたが, 2018 年の実際の細胞検査士総数は 7581 名であった. 細胞検査士の年齢構成比較では, 20~34 歳で予測値より大幅な増加がみられ, 40~44 歳, 55 歳以降では減少していた.

**【まとめ】**細胞診の発展に向けた実効性のある次世代の細胞検査士育成への貢献を目指し, 定期的に細胞検査士数を把握することの必要性が示された.

## P-2-80 Collagenous spherulosis を伴う乳腺筋上皮腫の 1 例

公益財団法人日本生命済生会日本生命病院

○隅田裕子(CT), 城光寺龍(MD), 水口洋一(CT),  
大嶽雄也(CT), 伊藤今日子(CT), 堤涼一郎(CT)

【はじめに】乳腺筋上皮腫は乳管上皮細胞と筋上皮細胞が同時に増殖を来す比較的稀な上皮性腫瘍である。今回我々は乳管上皮細胞や筋上皮細胞の増殖に伴い、腺房内や管腔内で基底膜様物質から成る小球体とそれを取り囲む篩状構造を呈した病変である Collagenous spherulosis (以下, CS) を伴う乳腺筋上皮腫の 1 例を経験したので報告する。

【症例】80 歳代女性, 左胸にしこりを自覚し他院受診。エコーにて左 C 領域に 1.6 cm の不整形腫瘤を認め乳癌(穿刺吸引細胞診では腺様嚢胞癌疑い)が疑われ, 当院を紹介。

【細胞所見】(他院標本)多数の裸核細胞を背景に, 乳管上皮細胞をシート状あるいは軽度重積性集塊で認めた。筋上皮細胞との二相性を示す集塊もあるが, ライトグリーン淡染もしくは裸核状の細胞質で類円形核, 細顆粒状の均一なクロマチン, 明瞭な核小体を有する細胞が緩い結合集塊にて混在。また, 集塊内に基底膜様物質や無構造の球状物質を取り囲む様な像がみられ, 腺様嚢胞癌を否定出来ず, 鑑別困難と判定。

【組織所見】肉眼的には, 比較的境界明瞭な白色調の腫瘍性病変で, 腫瘍径は 13×10 mm。組織学的には, 淡明な細胞質を有する筋上皮細胞に裏打ちされた異型の乏しい管状上皮が, 部分的に基底膜様間質を有しながら増殖する像であった。この基底膜様間質は Collagen IV, Laminin (+) であり, CS を伴う腺筋上皮腫と診断。

【考察】CS を伴う乳腺筋上皮腫は腺様嚢胞癌との鑑別を要する病変であるが, 報告は少ない。細胞診においては, 組織診でみられる淡明な細胞質を有する腫瘍性の筋上皮細胞が核小体明瞭な裸核細胞で出現することや CS を伴う場合を把握しておくことで推定可能であったと考える。

## P-2-81 Collagenous spherulosis を伴った乳管内乳頭腫の 1 例

川崎医科大学附属病院病院病理部<sup>1)</sup>, 川崎医科大学病理学<sup>2)</sup>

○則本和佳奈(CT)<sup>1)</sup>, 福屋美奈子(CT)<sup>1)</sup>,  
館上里緒菜(CT)<sup>1)</sup>, 榊原奈美(CT)<sup>1)</sup>, 藤本大地(CT)<sup>1)</sup>,  
田中誠人(CT)<sup>1)</sup>, 寺尾祥江(CT)<sup>1)</sup>, 菅野豊子(CT)<sup>1)</sup>,  
伊禮 功(MD)<sup>1,2)</sup>, 森谷卓也(MD)<sup>1,2)</sup>

【はじめに】Collagenous spherulosis は, パパニコロウ染色でライトグリーン(以下 LG)好性を示す球状体で, 良性乳腺病変の 0.2% にみられる稀な所見である。今回われわれは, collagenous spherulosis を伴う乳管内乳頭腫を経験したので報告する。

【症例】60 歳代, 女性。マンモグラフィー検診で C3 と判定された。超音波検査では, 左 CD 区域外側に 5 mm 程の境界不明瞭な低エコー域がみられ, 穿刺吸引細胞診を施行。鑑別困難と判定し, 針生検が施行された。

【細胞所見】蛋白様物質, 組織球, 裸核細胞を背景に, 結合性の良い上皮集塊がみられた。集塊の一部は, 核密度が高く, 乳頭状や篩状構造もみられた。個々の細胞は小型, 均一で, 集塊中には筋上皮の混在がみられた。集塊内や集塊周囲に, LG 好性の無構造物質がみられ, 一部, 球状を呈していた。細線維が束状を呈する部分もあり, その周囲には上皮の付着がみられた。上皮増殖性疾患を疑い, 鑑別困難とした。

【組織所見】樹枝状の間質介在とともに, 乳管上皮の乳頭状増生が認められた。それらは異型に乏しく二相性も保持されていた。間質に沿って p63, calponin 陽性の筋上皮が被覆していた。また, 間質の所々に IV 型コラーゲン陽性物質の沈着が認められ, PAS 染色, DPAS 染色で管腔内の分泌物が陽性となった。Collagenous spherulosis を伴う乳管内乳頭腫と診断した。

【まとめ】乳腺細胞診において LG 好性の球状体を認めた場合, 腺様嚢胞癌との鑑別を要するが, 上皮の異型や筋上皮との 2 相性の有無に着目し, 過剰判定にならないよう注意する必要がある。

## P-2-82 浸潤性微小乳頭癌の細胞学的検討

東邦大学医療センター大森病院病院病理部<sup>1)</sup>, 東邦大学医療センター大森病院乳腺・内分泌外科<sup>2)</sup>, 東邦大学医学部病理学講座<sup>3)</sup>

○野村恵利(CT)<sup>1)</sup>, 似田 茜(CT)<sup>1)</sup>, 獅子田葉風(CT)<sup>1)</sup>, 雨宮和紀(CT)<sup>1)</sup>, 篠崎 稔(CT)<sup>1)</sup>, 栃木直文(MD)<sup>1)</sup>, 緒方秀昭(MD)<sup>2)</sup>, 本間尚子(MD)<sup>3)</sup>

【はじめに】浸潤性微小乳頭癌 (invasive micropapillary carcinoma: 以下 IMPC) は、乳癌取扱い規約第 16 版から浸潤癌の特殊型に分類されており、脈管侵襲やリンパ節転移の頻度が高く、予後不良と言われている。今回我々は過去 20 年間で組織学的に IMPC、または IMPC 成分を含む浸潤癌と診断された 41 症例を細胞学的に再検討した。

【症例】IMPC 成分が 90% 以上の 13 例を純型、それ以外の 28 例を混合型とした。混合型に含まれる成分は、浸潤性乳管癌が 25 例、粘液癌が 3 例で、年齢は 36 歳～88 歳、全症例女性であった。

【検討】穿刺吸引細胞診標本で、背景、核所見、細胞集塊、散在性細胞の有無等を中心に再検討した。また、純型と混合型の比較、浸潤性乳管癌との比較も併せて検討した。

【結果】純型の細胞所見は、N/C 比の高い円形～類円形核の細胞が核密度の高い中型～大型の球状集塊や偽乳頭状集塊で多数出現していた。核クロマチンは粗く、核小体は小型または目立たなかった。集塊の辺縁は平滑で核は集塊の中心に配列し、細胞の分泌極性は外側を示しているものが多かった。また、毛羽立ち様の所見や核分裂像も認められた。散在性細胞の数は症例によって差が生じていた。混合型は標本上 IMPC の成分が少ない場合は推定困難だが、十分な細胞数が採取されていれば推定が可能であった。これらの詳細や浸潤性乳管癌との比較を報告する。

【まとめ】細胞診での診断は採取される部位や細胞数によっては難しいが、IMPC の成分を推定し得る機会には、所見に付記する意義があると考えられる。

## P-2-83 悪性葉状腫瘍の一例

東京慈恵会医科大学附属病院病院病理部<sup>1)</sup>, 東京慈恵会医科大学病理学講座<sup>2)</sup>

○福元 茜(CT)<sup>1)</sup>, 河内香江(MD)<sup>1)</sup>, 細川清一(CT)<sup>1)</sup>, 五味澤一隆(MD)<sup>2)</sup>, 岩内 藍(MD)<sup>1)</sup>, 本間志功(MD)<sup>1)</sup>, 深澤 寧(MD)<sup>1)</sup>, 鷹橋浩幸(MD)<sup>1)</sup>, 下田将之(MD)<sup>1,2)</sup>

【はじめに】葉状腫瘍は全乳腺腫瘍の 0.3～0.5% を占め、その内悪性は約 10% と稀である。今回、悪性葉状腫瘍の一例を経験したので報告する。

【症例】49 歳女性。検診胸部 X 線で左肺に浸潤影を認め、乳腺由来が疑われ当院を紹介受診。超音波検査で左乳房中央部に 160 mm 径の不整低エコー像を認めた。穿刺吸引細胞診で鑑別困難、針生検組織診で異型細胞を伴う線維上皮性腫瘍と診断され、左乳房全切除術が実施された。

【細胞所見】壊死性および炎症性背景に、立体的な核形不整を伴う類円形～多角形の異型細胞を孤立散在性に認めた。異型細胞は大小不同を示し、顆粒状のクロマチン増量や核小体の腫大が見られた。多数の泡沫細胞と核分裂像を認め、破骨細胞様巨細胞や扁平上皮様細胞も見られた。二相性が保持された上皮成分は不明瞭であり、癌腫や肉腫性病変を疑う所見だった。

【病理組織所見】肉眼的には、断面に 160×130×105 mm の黄白色充実性分葉状腫瘍を認め、壊死を伴っていた。組織学的に、類円形上皮様ないし多角形～紡錘形の腫瘍細胞が破骨細胞様巨細胞を混じり充実性、浸潤性に増殖していた。腫瘍細胞は好酸性細胞質と高度核異型、多数の核分裂像を示し、骨・軟骨様基質も見られた。同成分と連続し、二相性の保持された乳管上皮と異型の乏しい間質細胞が葉状構造を呈し増殖する成分も認めた。以上より悪性葉状腫瘍と診断した。

【総括】細胞診で悪性葉状腫瘍は、上皮成分が不明瞭となり、診断に苦慮することがある。上皮成分が不明瞭でも、高度な異型を示す細胞の出現や核分裂像、破骨細胞様巨細胞を認めた際は、癌腫だけでなく悪性葉状腫瘍を鑑別に挙げるのが重要である。



## P-2-84 乳腺神経内分泌腫瘍の 2 例

近江八幡市立総合医療センター臨床検査科<sup>1)</sup>, 近江八幡市立総合医療センター病理診断科<sup>2)</sup>

○重野恭子(CT)<sup>1)</sup>, 北川勇一(CT)<sup>1)</sup>, 向井理紗(CT)<sup>1)</sup>, 浦崎愛理(CT)<sup>1)</sup>, 長尾智恵里(CT)<sup>1)</sup>, 早嵩邦子(CT)<sup>1)</sup>, 濱田新七(MD)<sup>2)</sup>

【はじめに】神経内分泌分化を示す腫瘍は全乳癌の 1% 以下とされ, 比較的稀な腫瘍である。当院にて乳腺神経内分泌腫瘍 2 例を経験したので報告する。

【症例 1】80 歳代女性。右乳癌 (浸潤性乳管癌/充実腺癌) 術後, 経過観察中の超音波検査にて左乳腺 C 領域に 7 mm 大の分葉状腫瘍を認めた。穿刺吸引細胞診では, 多数の類円形細胞が単個性または緩い結合を示しながら均一に出現していた。核は偏在傾向を示し, クロマチン増量を認めた。左乳房全切除術が行われ, 組織診では, 索状・リボン状・小葉状配列を示す類円形ないし多稜形細胞からなる最大径 6 mm の腫瘍を認めた。免疫染色では chromogranin A, synaptophysin が陽性で神経内分泌腫瘍と診断された。Ki-67 index は 30% であった。

【症例 2】80 歳代女性。卵巣腫瘍精査中の CT にて左乳腺 C 領域に軟部濃度影を示す 18 mm 大の結節を認めた。穿刺吸引細胞診では症例 1 と類似の像を認めた。穿刺針の洗浄液からセルブロックを作製し, 免疫染色を施行した。synaptophysin と CD56 が陽性で神経内分泌腫瘍と診断された。Ki-67 index は 5% 未満であった。

【まとめ】乳腺では比較的稀な腫瘍である神経内分泌腫瘍 2 例を経験した。2 症例とも細胞像は類似し, 多形性に乏しい概ね均一な類円形ないし多稜形細胞が緩い索状・網状配列を呈する, 特徴的な細胞所見を示した。細胞診から組織型の推定は可能であり, 穿刺針の洗浄液からセルブロック作製, 免疫染色が有効であると考えた。ただし, 細胞診標本での核分裂像の頻度と Ki-67 index が必ずしも一致せず, Grade の判定に苦慮した。

## P-2-85 当院で経験した乳腺 Adenomyoepithelioma の 2 症例における筋上皮細胞の考察

立川相互病院臨床検査科病理検査室<sup>1)</sup>, 立川相互病院病理診断科<sup>2)</sup>

○小村光莉(CT)<sup>1)</sup>, 土屋晴瑠奏(CT)<sup>1)</sup>, 荒井佑太(CT)<sup>1)</sup>, 藤元祐子(CT)<sup>1)</sup>, 布村眞季(MD)<sup>2)</sup>

【はじめに】Adenomyoepithelioma (AME) は乳管上皮と筋上皮の二相性増生からなる比較的稀な腫瘍であり多彩な細胞像を特徴とする。当院で経験した 2 症例について筋上皮に注目した鑑別所見を抽出・考察した。

【症例・経過】症例 1: 70 代女性。1 年前に Invasive ductal carcinoma の診断で左 Bt+SN 施行 (T1c N0M0 stage 1) 右 A 区域に低輝度腫瘍認め穿刺吸引細胞診を施行。症例 2: 70 代女性。左 CD 区域, 長径 11.5 mm NT43 mm 境界明瞭低エコー腫瘍に対し穿刺吸引細胞診を施行。

【細胞診所見】症例 1 高度血性背景に不規則重積を示す楔状～乳頭状の異型上皮集塊が多数出現。核異型示す結合性の強い集塊で二相性は不明瞭。肥厚した細胞質を有する紡錘状～流状集塊と乳頭状集塊が連続性を示し, 扁平上皮への分化を示す化生癌との鑑別を要した。症例 2 血性背景に類円形～紡錘状, 線維状の細胞形態が目立つ非上皮様の異型細胞集塊を認めた。小葉由来の集塊やアポクリン化生様細胞などが混在する多彩な細胞像で, 腫瘍性増殖を疑うが良悪及び由来の推定は困難であった。

【考察・総括】本疾患は筋上皮の多彩な出現形態を認識することが鑑別要素になり得ると考えられた。多稜形～紡錘状, 扁平上皮様の細胞質を有する集塊は乳管上皮集塊と混在して出現するため二相性増生を認識できる有用な所見である。境界明瞭な紡錘状の束状集塊は非上皮性腫瘍との鑑別を要するが, アポクリン化生様変化が部分的に認められ, 核異型が軽度である点や核内細胞質封入体に着目することで鑑別可能であると考えられる。しかし線維芽細胞増生や重積した乳管上皮との鑑別は容易ではなく, 著明な増殖傾向が示唆される場合は慎重な判断が求められる。

## P-2-86 穿刺吸引細胞診にて印環細胞像を呈した、印環細胞型浸潤性小葉癌の1例

大阪府済生会千里病院中央検査部病理検査室<sup>1)</sup>, 大阪府済生会千里病院病理診断科<sup>2)</sup>, 大阪府済生会千里病院乳腺・内分泌外科<sup>3)</sup>

○渡邊真帆(CT)<sup>1)</sup>, 小林 学(CT)<sup>1)</sup>, 奥中あかね(CT)<sup>1)</sup>, 横関典子(CT)<sup>1)</sup>, 由谷親夫(MD)<sup>2)</sup>, 大橋有紀(MD)<sup>3)</sup>, 北條茂幸(MD)<sup>3)</sup>

【はじめに】浸潤性小葉癌は特殊型の中では最も高頻度に見られる組織型であり、欧米では乳癌全体の10-15%を占めるとされるが、本邦では4-5%程度であり、さらに印環細胞型となれば、極めて稀である。その上、小葉癌は同一乳房内や両側乳房に多発する傾向があり、正確な診断が求められている。今回我々は穿刺吸引細胞診にて印環細胞像を呈した、印環細胞型浸潤性小葉癌の1例を経験したので報告する。

【症例】70歳代女性。26年前に当院にて右乳癌術後。今回右乳房発赤・疼痛・硬結を触知し受診。残存右乳房に浮腫状変化と小さな低エコー域が境界不明瞭に拡がりあり。右乳房AB区域の低エコー腫瘤より穿刺吸引細胞診施行。

【穿刺吸引細胞所見】赤血球を背景に、N/C比の増大した異型細胞の不規則重積性集塊を認めた。核偏在性で細胞質内空胞所見を認め、多くの細胞が印環細胞像を呈し、背景に粘液を伴っていた。核は類円形で明瞭な核小体を有していた。

【組織所見】中等度～高度不整形の濃染・腫大核を有する、結合性に乏しい異型細胞が索状、孤在性に増殖・浸潤する像を呈し、異型細胞の核はしばしば偏在しており、細胞質に粘液を有する印環細胞の形態を示す像が多く、間質にも粘液の漏出が一部で見られた。免疫染色で異型細胞はE-cadherin陰性を示し、印環細胞型浸潤性小葉癌と診断した。

【考察・まとめ】本症例では、出現細胞が比較的多く、印環細胞癌の推定は容易であったが、印環細胞を主体とした乳癌には、乳管癌、粘液癌由来も報告があり、生物学的特徴や予後因子から、小葉癌の鑑別が重要であると考えた。印環細胞型浸潤性小葉癌の鑑別として、細胞形態的、免疫組織学的特徴について検討し報告する。

## P-2-87 破骨細胞様巨細胞の出現を伴う乳癌の1例

PCL 大阪病理・細胞診センター

○鍋野未来(CT), 三村明弘(CT), 松榮恒一(CT), 高橋 学(CT), 平田美穂奈(CT), 松澤彩華(CT), 片山貴博(CT), 田中慎也(CT), 辻 求(MD), 石黒信吾(MD)

【はじめに】破骨細胞様巨細胞の出現を伴う乳癌は乳癌全体の0.5~1.2%と比較的稀である。今回われわれは、破骨細胞様巨細胞の出現を伴う乳癌の1例を経験したので報告する。

【症例】症例は30歳代、女性。右AB領域に、画像上、浸潤性乳管癌(硬癌)を疑う腫瘤を認め乳腺穿刺吸引細胞診が行われた。

【穿刺吸引細胞診所見】提出された細胞診所見は、血性背景のなかに結合性の強い重積集塊の腫瘍細胞とともに、多数の破骨細胞様巨細胞を認めた。細胞集塊に筋上皮細胞の介在は明らかではなく、乳管上皮細胞の核は比較的小型ながら核形は軽度に不整で、核クロマチンは増量していた。破骨細胞様巨細胞は乾燥していたためかエオジン～ライトグリーンに好染した豊富な細胞質に、クロマチンの淡い多数の核を有していた。細胞診断の判定区分は悪性、推定組織型は浸潤性乳管癌と報告した。

【病理所見】細胞診で悪性が疑われたためマンモトーム生検が施行された。生検組織では、不整～癒合状の上皮構造の増生を呈しており、篩状構造を示すところもあった。上皮細胞はCK5/6陰性で、核は軽度腫大し、上皮集塊はP63/CD10陽性の筋上皮の付随はみられず、浸潤性乳管癌と診断された。免疫染色は、ER陽性、PgR陽性、HER2陰性、Ki-67 index 30%であった。また、間質成分にCD68陽性の破骨細胞様巨細胞を認めた。

【考察】破骨細胞様巨細胞の出現を伴う乳癌はWHOでも取り上げられており、破骨細胞様巨細胞が出現した場合、細胞異型が軽微であっても細胞診の判定を慎重に行う必要があると考えられた。

## P-2-88 Keratin cyst を形成した乳腺葉状腫瘍の 1 例

川崎医科大学総合医療センター病理部<sup>1)</sup>, 神戸常磐大学保健科学部医療検査学科<sup>2)</sup>

○岡部美由紀(CT)<sup>1)</sup>, 畠 榮(CT)<sup>2)</sup>, 日野寛子(CT)<sup>1)</sup>, 成富真理(CT)<sup>1)</sup>, 小林博久(CT)<sup>1)</sup>, 武田大輔(CT)<sup>1)</sup>, 藤原英世(MD)<sup>1)</sup>, 秋山 隆(MD)<sup>1)</sup>

【はじめに】乳腺葉状腫瘍は扁平上皮化生がみられることがあるが, keratin cyst を形成することは極めてまれである。今回我々は, keratin cyst を形成した良性葉状腫瘍を経験したので報告する。

【症例】40 歳代女性。左乳房に腫瘤を自覚したため前医を受診され, 超音波検査にて左乳房 AEB 区域に 8.0 cm 大の比較的境界明瞭な低エコーの腫瘤が認められた。腫瘍の増大傾向がみられたため当院紹介となり乳房全摘術が施行された。

【細胞所見】筋上皮を伴う大型乳管上皮集塊が認められた。これらの集塊は“wavy appearance”様の形態を示していた。一部に細胞密度の増加した間質細胞が観察されたが, 核異型や核分裂像は見られなかった。これらの細胞とともに, 間質粘液を背景に多くの無核角化細胞が観察された。ギムザ染色ではいわゆる translucent robin's egg blue に染色された細胞もみられた。

【組織所見】腫瘍は最大断面で 7.0×6.5 cm 大で被膜化され, 一部に角化物を含む嚢胞が観察された。嚢胞の辺縁は重層扁平上皮で裏打ちされていた。腫瘍の大部分は, 紡錘細胞形態とともに葉状構造を呈し, これらの上皮は二相性の細胞で構成されていた。嚢胞間の間質成分には有糸分裂は観察されなかった。以上の所見より keratin cyst を形成した良性葉状腫瘍と診断した。

【まとめ】乳腺の穿刺吸引細胞診で扁平上皮細胞が出現することはまれである。扁平上皮化生を伴う乳房病変を推定するにあたって, keratin cyst を伴う葉状腫瘍の可能性も念頭に置き判定することが肝要であると考えられた。







二〇二四年五月十六日発行

編集兼  
発行人

公益社団法人  
日本臨床細胞学会  
代表者 都 築 豊 徳

〒100-10061 東京都千代田区神田駿河台二丁目一  
発行所 駿河台サンライズビル三階  
公益社団法人 日 本 臨 床 細 胞 学 会  
電話〇三(五七七)四六八〇 振替〇〇一一〇一〇一三五五四五